



Anan Villatoro Jiménez

Dra. Arely Alejandra Aguilar Velasco

Propedéutica, semiología y diagnóstico físico

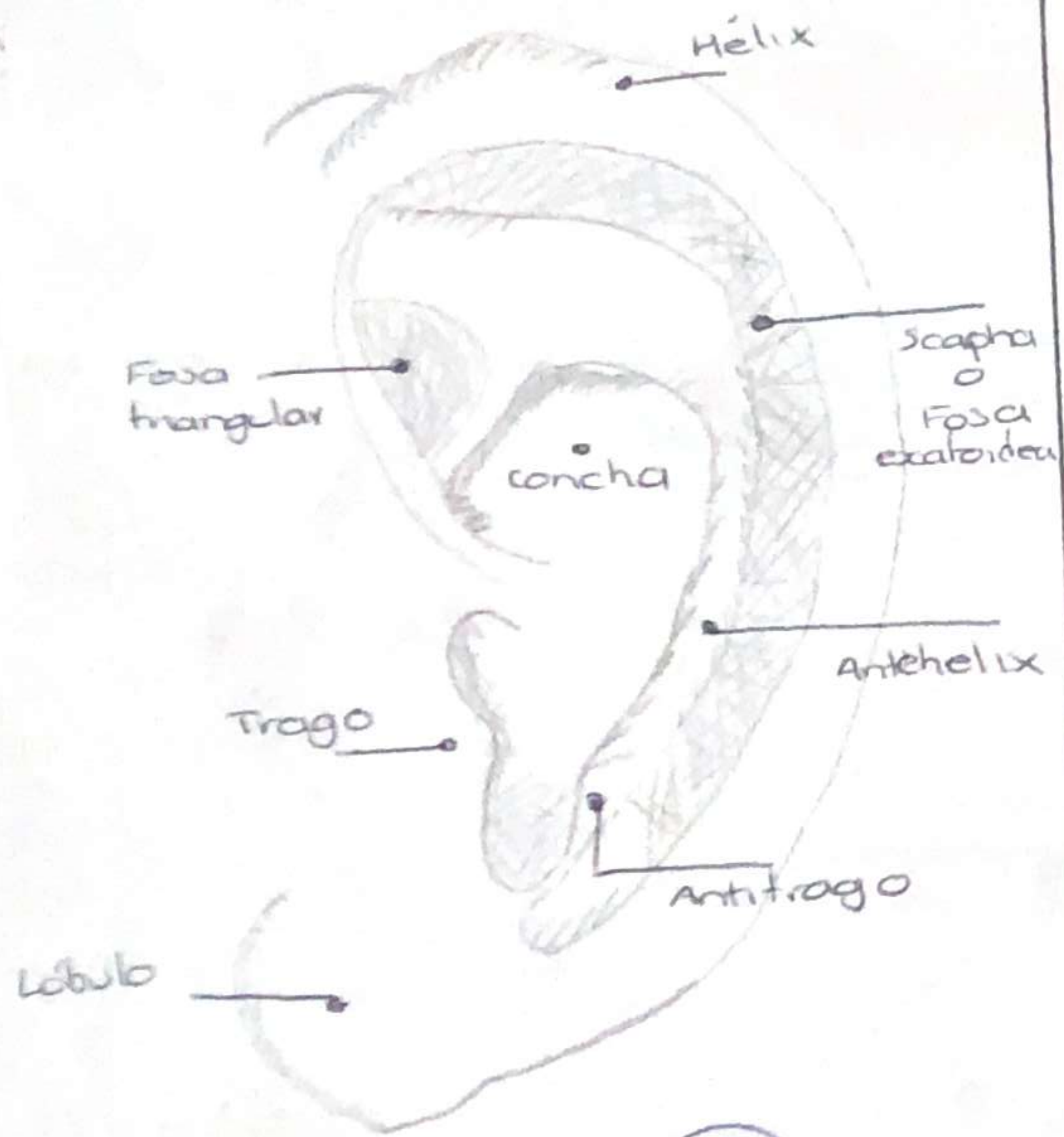
Firmas

Cuarto Semestre

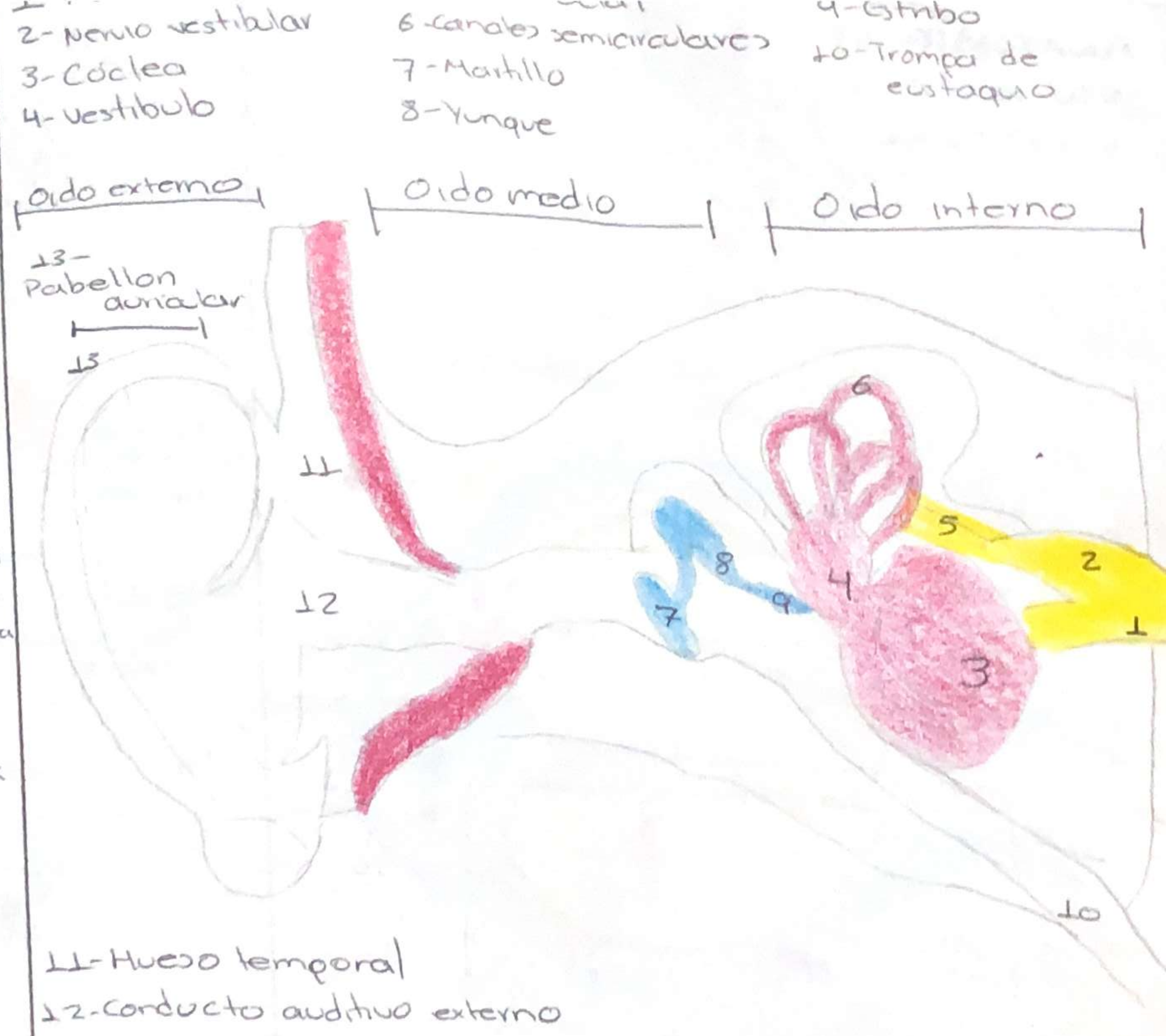
“C”

Comitán de Domínguez Chiapas a 25 de mayo del 2024.

ANATOMÍA DE LA OREJA

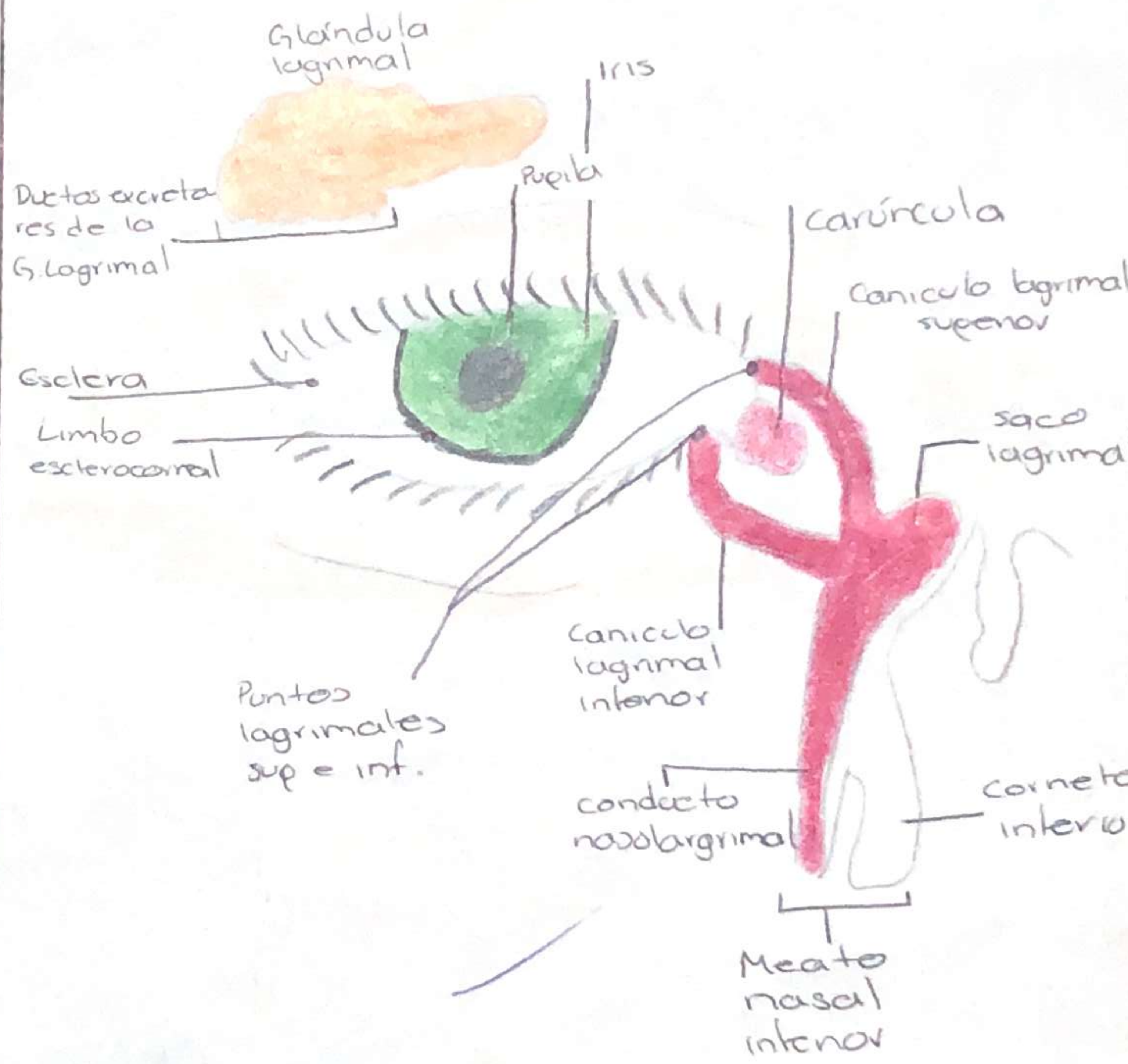
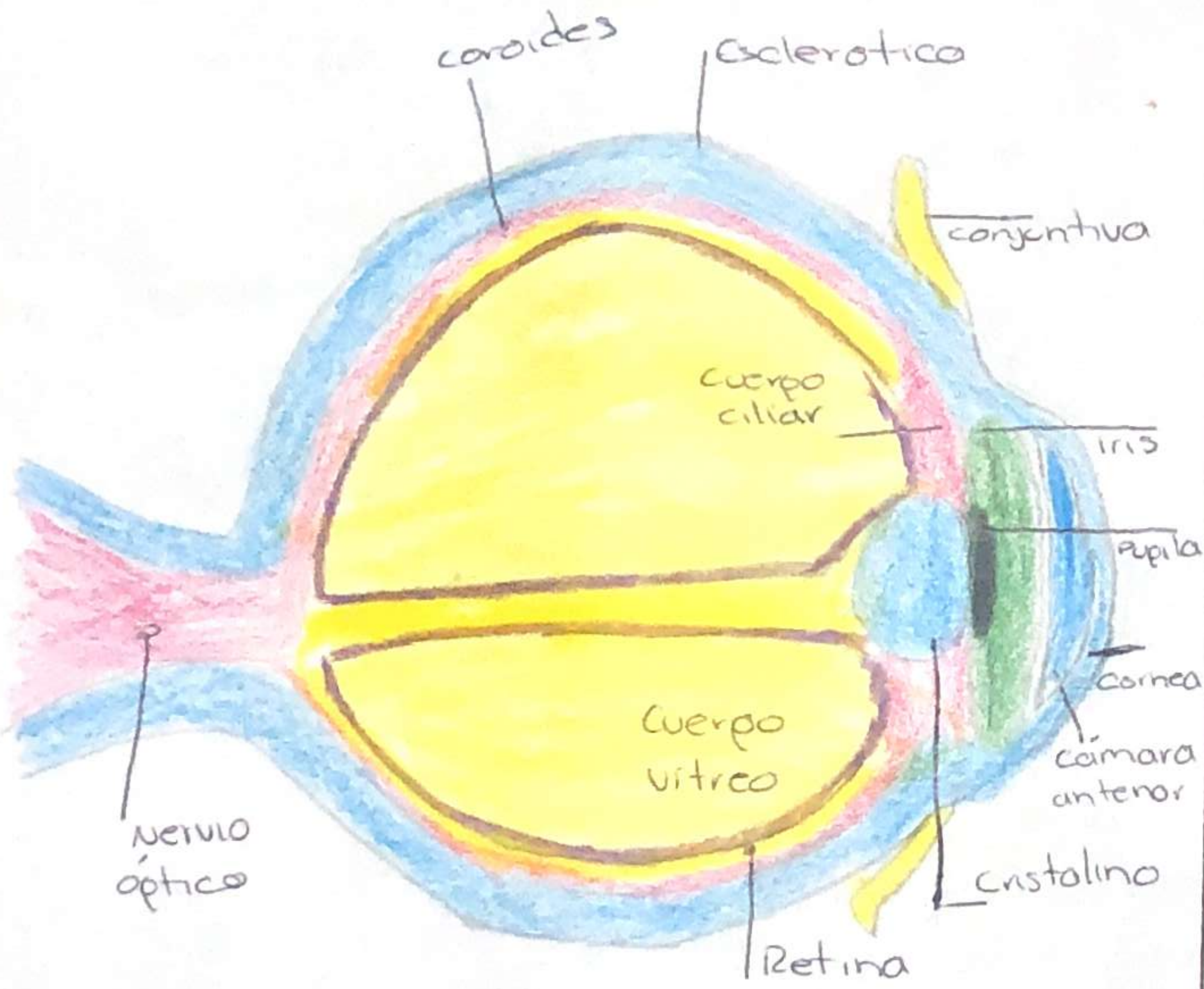


[Handwritten signature]



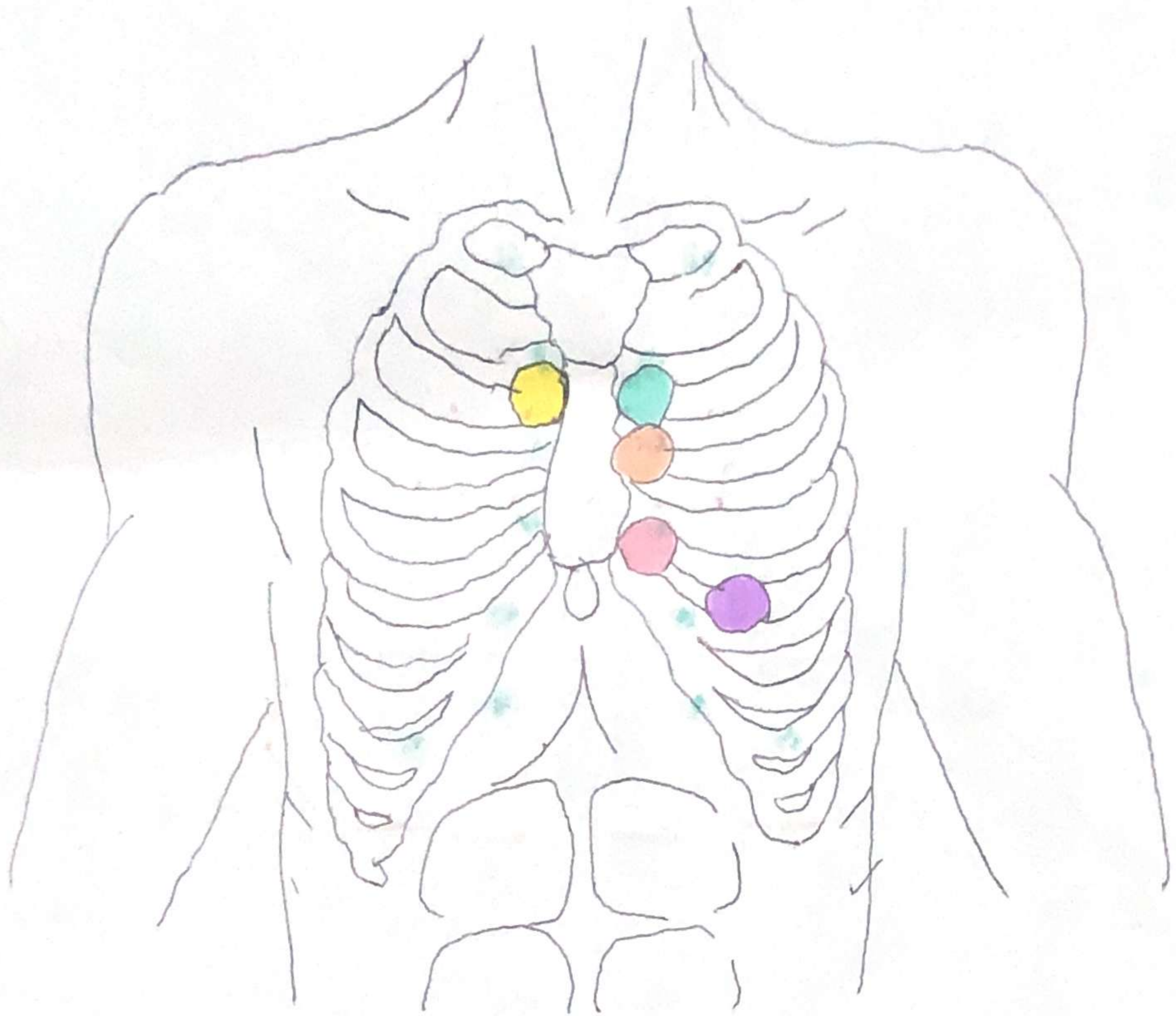
ANATOMIA DEL OIDO EXTERNO, MEDIO E INTERNO

ANATOMIA DEL USO INTERNO Y EXTERNO



[Handwritten signature]

Anan



Foco Aortico ●

2do espacio intercostal, linea parasternal der. / Aorta descendente

Foco pulmonar ●

2do espacio intercostal, linea parasternal izq / Valvula pulmonar

Foco tricuspideo ●

En apéndice xifoideo o borde parasternal izq / Ventrículo der.


Foco mitral ●

5to espacio intercostal, linea media clauicular izq / Valvula mitral

Foco accesorio o de Erb ●

Debajo del foco pulmonar / Fenómenos acústicos valvares aórticos.

Anan



AUSCULTACION PULMONAR

