



**Diana Citlali Cruz Rios**

**Dra. Arely Alejandra Aguilar  
Velasco**

**Dibujos**

**Unidad 3**

**PASIÓN POR EDUCAR**

**Propedéutica, Semiología Y  
Diagnostico Físico**

**4º "C"**

# = FOCOS Cardíacos. =

Segundo espacio intercostal con borde para-esternal derecho.

**Aórtico**

Segundo espacio intercostal con borde paraesternal 129.

**Pulmonar**

Cuarto espacio intercostal de línea paraesternal 129-obdo esternal 129-inf.

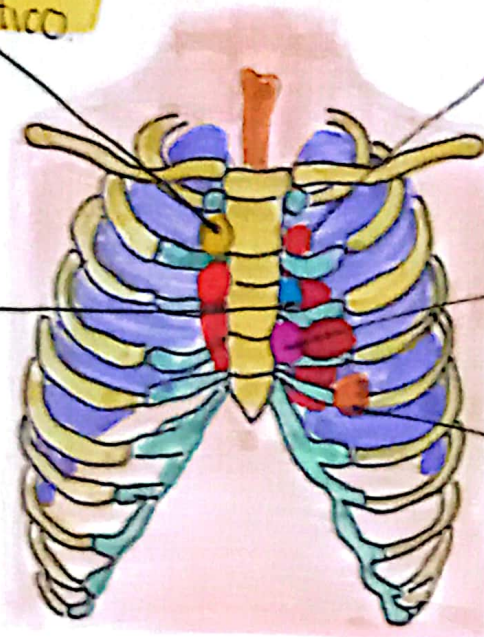
**Tricúspide**

**Aórtico accesario**

**Mitral**

Quinto espacio intercostal con línea medioclavicular 129.

Tercer espacio intercostal con borde paraesternal 129.



# Focos Pulmonares

Vertice del pulmón

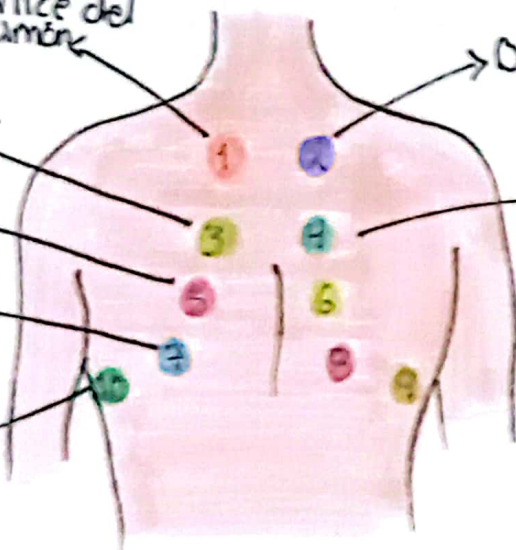
Lobulo sup.

Lobulo inf.

Bases Pulmonares

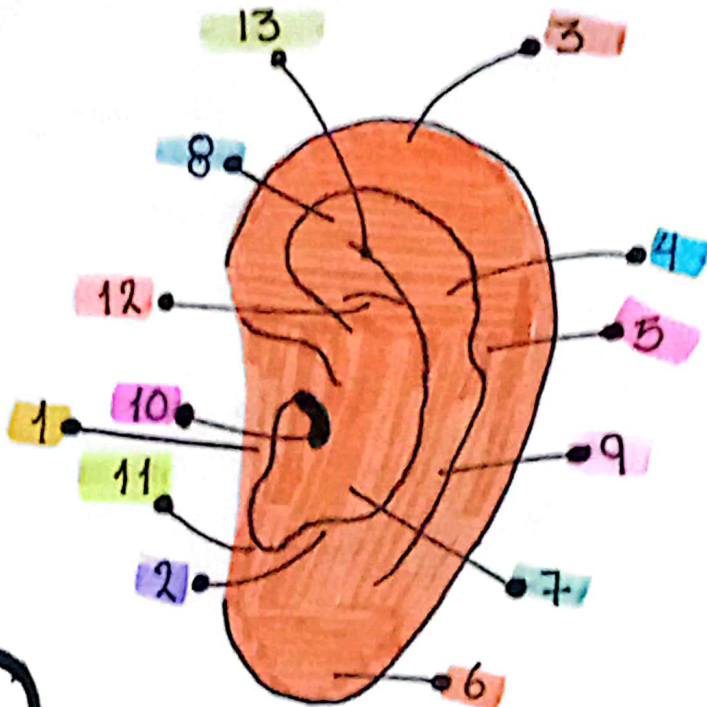
→ Ortovesicular.

→ Murmullo Vesicular.

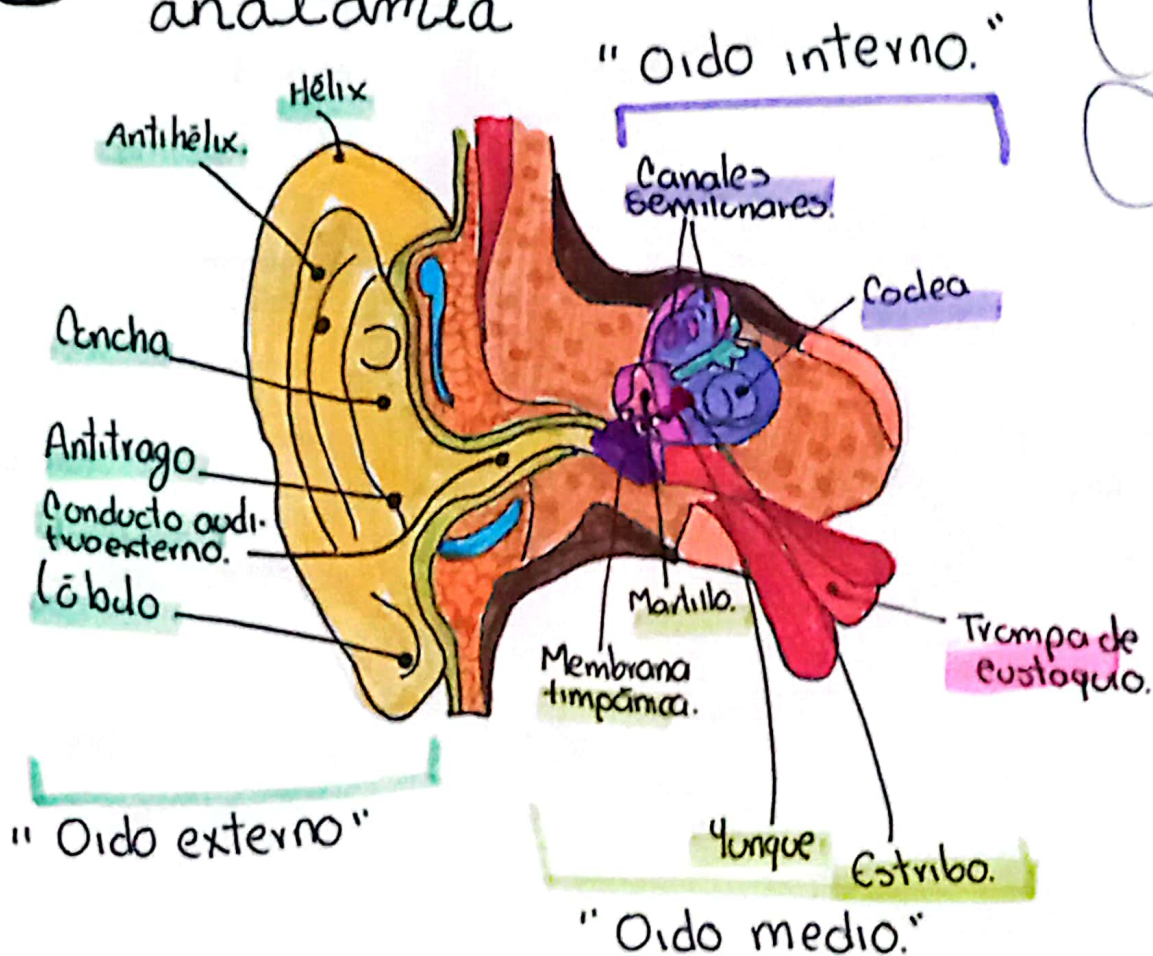


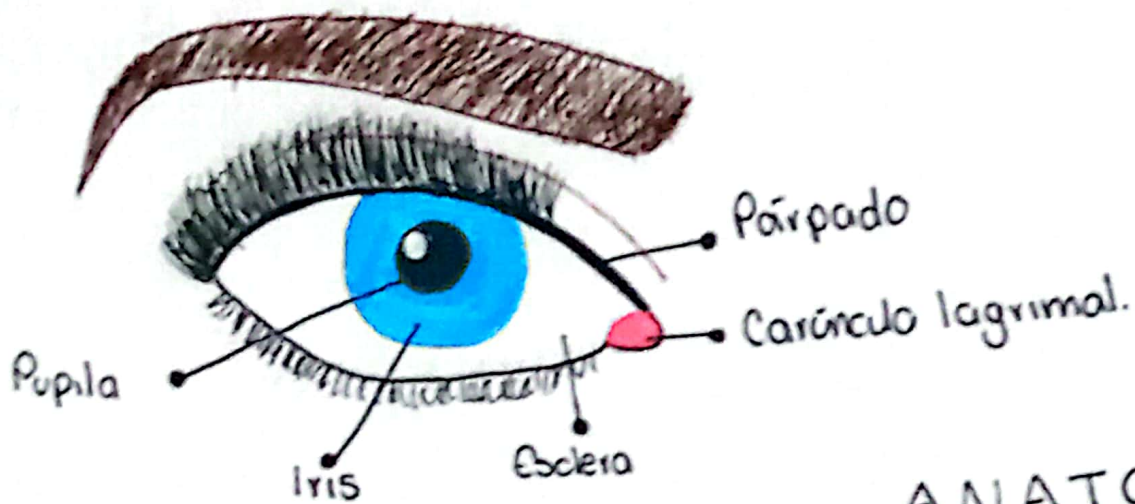
# ANATOMIA OREJA

1. Trago
2. Antitrago
3. Hélix
4. Antihélix
5. Tubérculo auricular
6. Lóbulo
7. Concha
8. Fosa triangular
9. Fosa escafoidea
10. Orificio auditivo externo
11. Escotadura intertrágica
12. Rama inferior del antihélix
13. Rama superior del antihélix.



## OIDO anatomía





# ANATOMÍA OJO

