



Nombre del alumno:

Luis Fernando Ruiz Pérez

Nombre del profesor:

Dra. Arely Alejandra Aguilar Velasco

Nombre del trabajo:

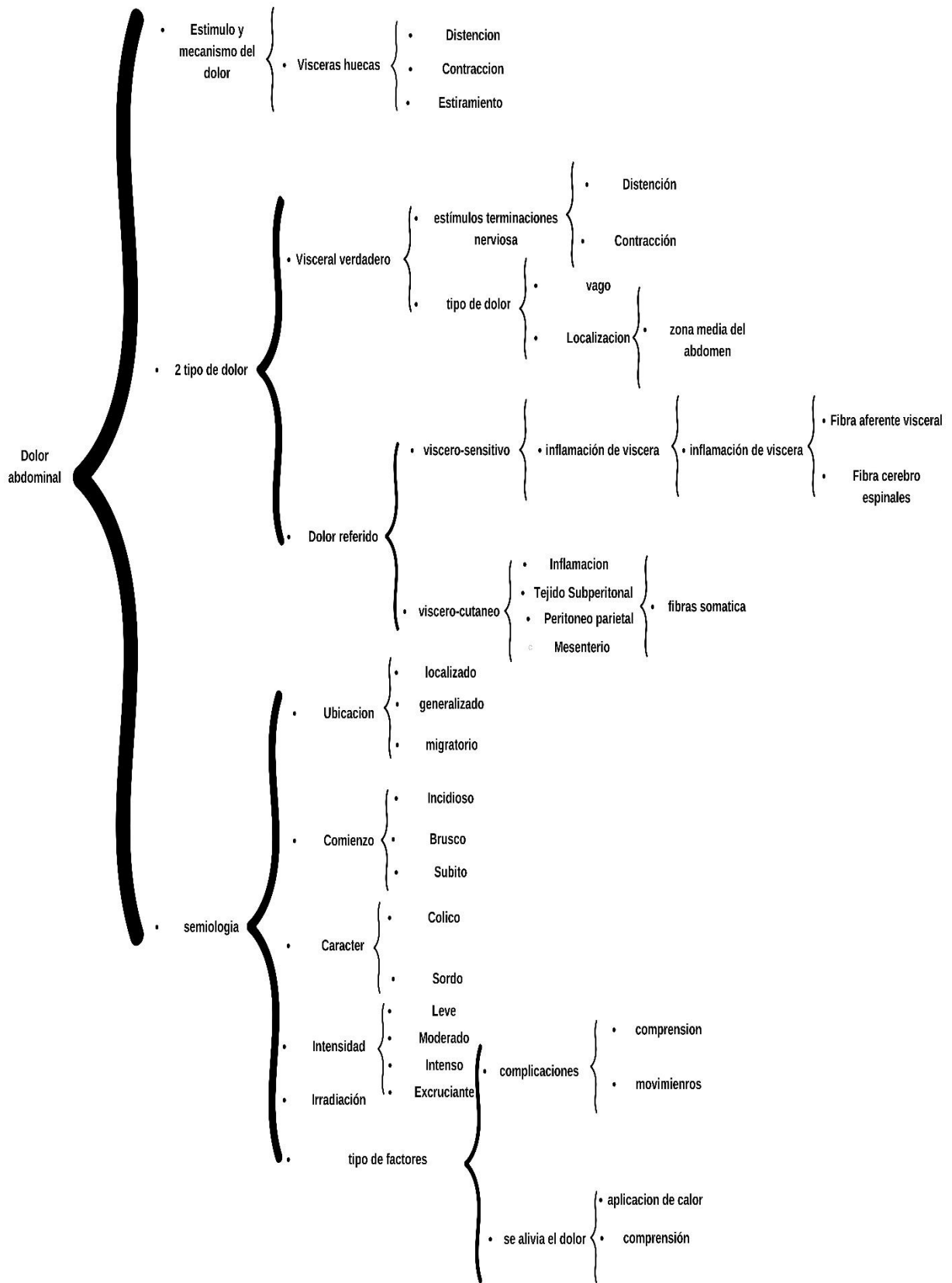
Cuadro sinóptico

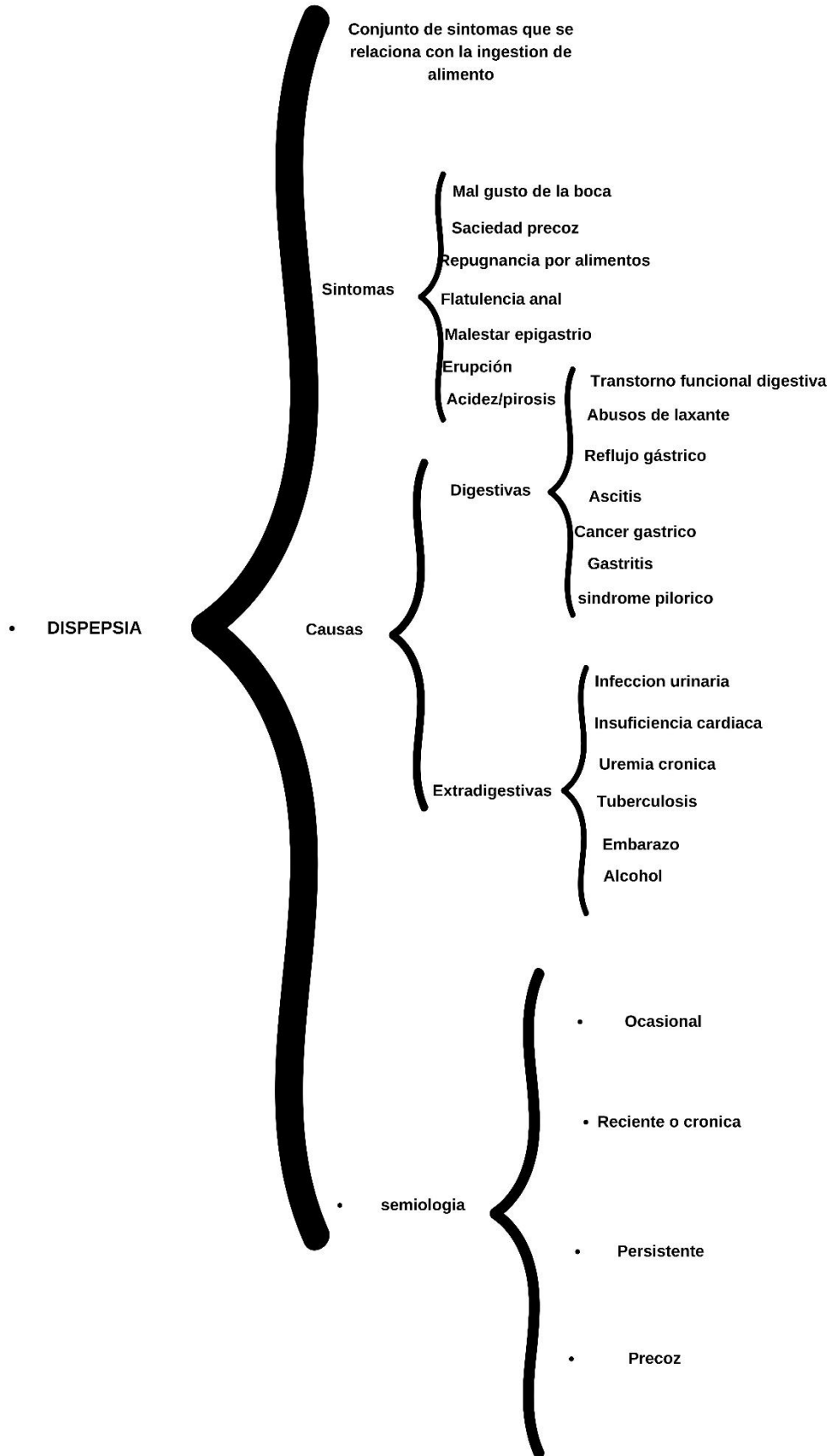
PASIÓN POR EDUCAR

Materia: Propedéutica, semiología

Y diagnostico físico

Grado:4-C





• Nausea y Vomito

• Estimulo en el centro de vomito

Influye sobre la zona gatillos
quimiorreceptora

Causas

Digestiva

Gastroenteritis aguda
Intoxicación alimenticia
Hepatitis
Peritonitis
Cancer gastrico
Ulceras gastroduodenal

Extradigestivas

Pulmonares aguda
Pulmonares cronica
Cardiovasculares
Infecciones urinarias
Inflamacion ginecologia
Psicologicas
Embarazo

• Semiologia

Tiempo de aparicion

Precoz
Tardio

Segun aspecto

Vomito alimentario
No alimentario
De retencion
De jugo gástrico
Hemorragico
Mucoso
Bilioso
Purulento

Sintomas

Malestar general
Sintomas autonomicos
Fatiga
Hipotensión arterial
Lipotomia

Diarrea

Evacuación de deposiciones de consistencia

Disminuida de frecuencia mayor que lo normal

Causas

Digestiva

- Infecciosas
 - Escherichia coli
 - Shigellas
 - Salmonellas
- Parasitaria
 - Giardia lamblia
 - Entamoeba histolytica
 - Trichinella spiralis
 - Balantidium coli
- Enterotoxicas
 - intoxicación alimentaria
 - Vibrio cholerae
 - Clostridium perfringens
- Drogas
 - Metales pesados

Extradigestivas

- Crisis Addisoniana
- Acidosis diabetica
- Hipertiroidismo
- Uremia aguda
- Anemia perniosa

Semiología

Tiempo de evolución

- Agudo
- Cronico

Comienzo

- Brusco
- Insidioso
- Violento

Circunstancia de aparición

- Comida ingerida
- Alcoholica
- Estres emocional

Característica deposición

- consistencia
- color
- sangre
- pus

Numero de evacuaciones

Evolución diaria

- Diurna
- Nocturna
- Diurna y nocturna

Sintomas

- Dolor abdominal
- Fiebre
- Nausea y vomito
- Alteración emocional
- Perdida de peso

Hemorragia digestiva

- Eliminación de sangre { Boca
Ano

- Cuantía { Orientación clínica
Velocidad de la hemorragia
Taquicardia
Palidez
Lipotimia

- Aspecto { Hematemesis
Color mas rojo
Cafe negruzco, oscuro

- Causas { Hemorrágica digestiva alta { Rotura de varices esofagica
Ulcera gastrica y duodenal
Gastritis erosiva hemorragica
Esofagitis
Cancer esofagico
Cancer gastrico
Aneurisma aórtico

- { Hemorrágica digestiva bajo { Hemorroides erosinada
Diverticulosis
Cáncer de colon
Colitis ulcerosa
Colitis isquemica
Fiebre

- sangrado por el tubo digestivo { Hemoptisis { Picor laringeo
Tos
Roja, brillante, espumosa

- { Hematemesis { Nauseas, arqueadas
Sangre oscura, cuagulada
No espumosa

- Enfoque diagnostico { Hematemesis { Ingesta de alcohol
Ingesta de aspirina
Ingesta de corticoesteroides

- { Ictericia { Daño hepatico

- Enfermedad de peutz jeghers { visualización de telangectasis en mucosa labial

ICTERICIA

• Destrucción diaria de hemoglobina circulante en el sistema retículo endotelial

Definición { Coloración amarilla de las escleras y de la piel

Aspecto { Hematemesis
Color más rojo
Café negruzco, oscuro

semiología

Edad de paciente { antecedente ingestión excesiva de alcohol
medicamentos
extracción de sangre

comienzo { Dolor abdominal
Fiebre
cirrosis hepática
Nausea y vómito

Evolución { coloración en orina
Datos anamnésticos
Característica física del hígado { presencia de esplenomegalia
palpación de vesícula
fiebre

Intensidad

Color de orina { Color pálido

Causas

Hiperbilirrubina no conjugada { producción aumentada de bilirrubina
hemólisis intra o extravascular

Hiperbilirrubina conjugada { alteración en la excreción de bilirrubina
Daño hepático, drogas, cirrosis biliar
enfermedad de hepatitis aguda, cirrosis

Clinica

Prehepática { enfermedad hemolítica
Déficit de glucosa

Hepática { Hepatitis aguda
Hepatitis crónica
medicamento

posthepáticas { coledocolitiasis
Distomatosis
compresión extrínseca del coledoco