



**Fernando
Hernández**

Ailton

Maldonado

**Dra. Arely Alejandra Aguilar
Velasco**

Ojos, oído, tórax

PASIÓN POR EDUCAR

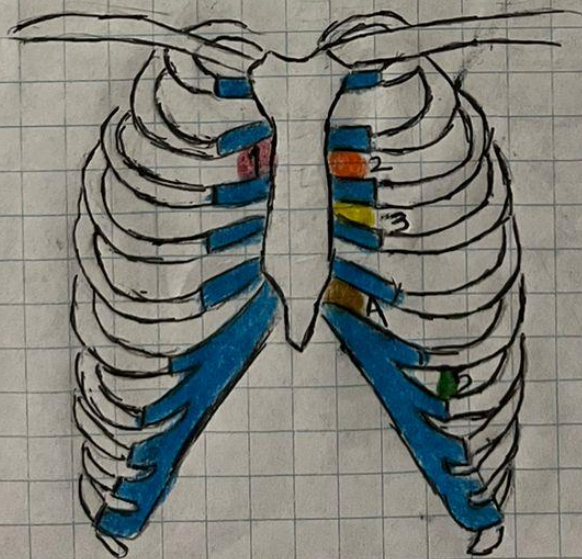
**Propedéutica, semiología y
diagnostico físico**

4° "C"

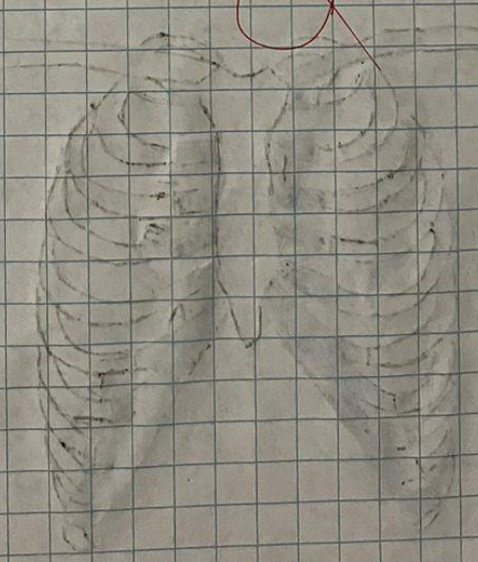
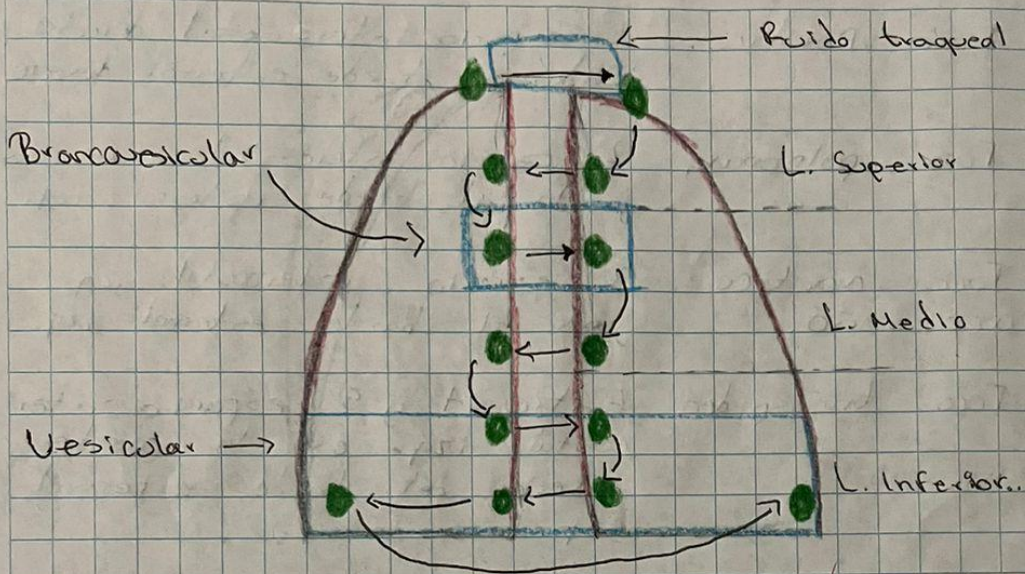
Comitán de Domínguez Chiapas a 25 de mayo de 2024

Focos de Auscultación Cardíaca.

1. Foco Aórtico. 2° espacio intercostal derecho junto al borde externo derecho.
2. Foco pulmonar. 2° espacio intercostal izq. junto al borde externo izq.
3. Foco aórtico accesorio. 3° espacio intercostal izq. junto al borde externo izq.
4. Foco tricúspideo. Entre 4° y 5° espacio intercostal izq. en la parte inferior del borde externo izq.
5. Foco mitral. En 5° espacio intercostal a nivel de la línea media clavicolar izq.



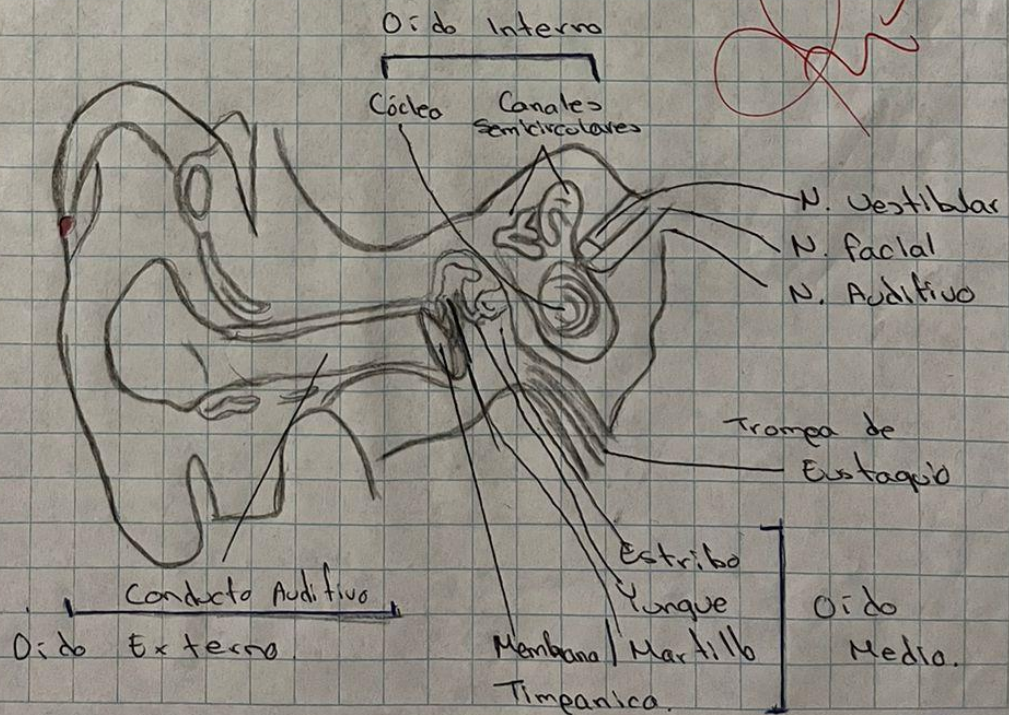
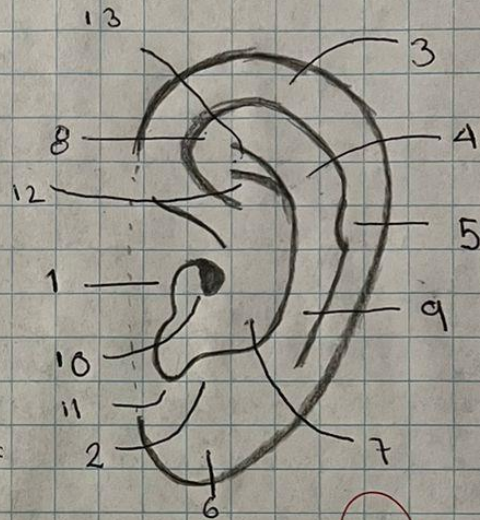
Focos de Auscultación Pulmonar.



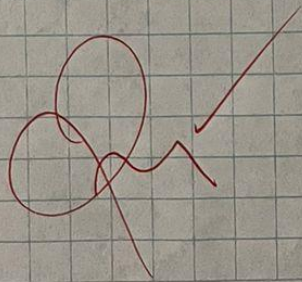
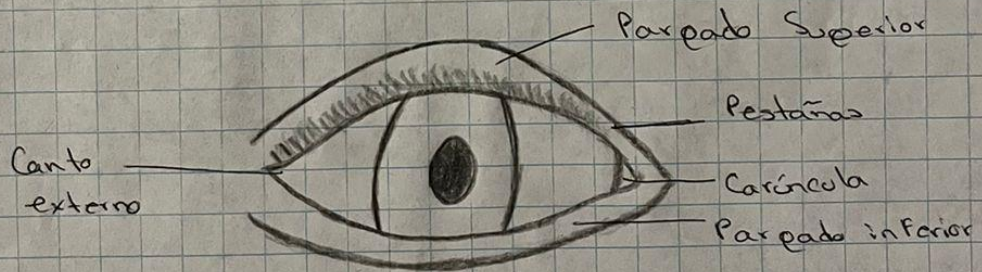
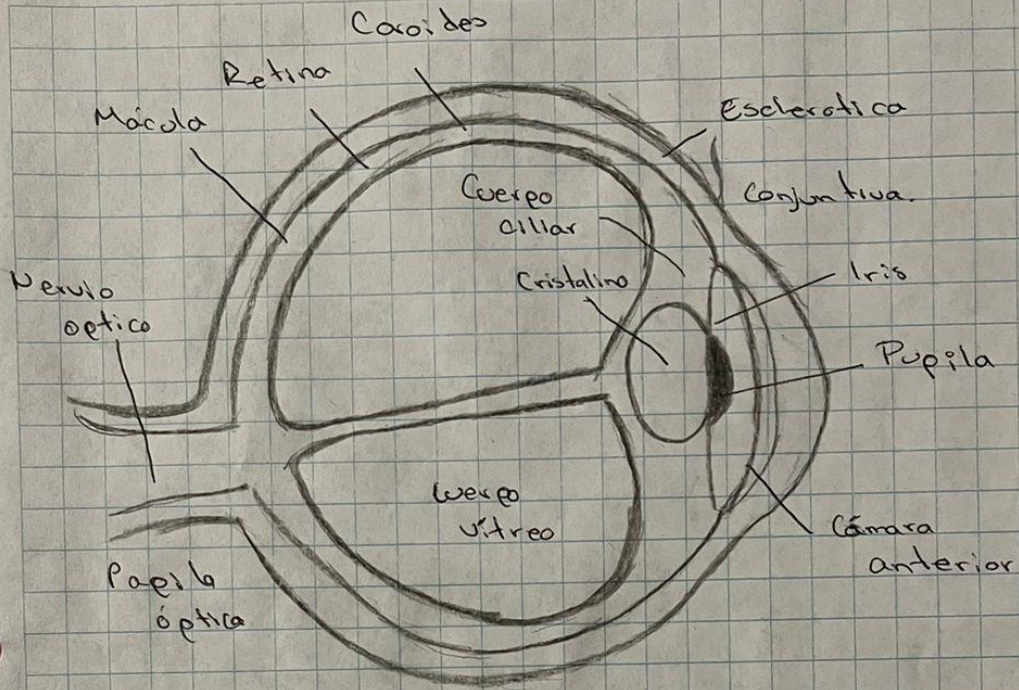
Anatomía de la Oreja.

Pabellón Auricular.

1. Trago
2. Antitrago
3. Helix
4. Antihelix
5. Tubérculo auricular
6. Lóbulo
7. Concha
8. Fosa triangular
9. Fosa escafoidea
10. Orificio auditivo externo
11. Escotadura intertrágica
12. Rama inferior del antihélix
13. Rama superior del antihélix



Anatomía de Ojo.



Bibliografía

Espíndola, M. M. (2020). *Semiología de las principales manifestaciones clínicas*. México: Universidad Nacional Autónoma de México Facultad de Estudios Superiores Zaragoza.

Goic, A. (2018). *Semiología médica, 4a Edición*. Santiago, Chile: MEDITERRANEO.