



Perez Perez Karla Guadalupe

DRA. Gabriela Roxana Aguilar

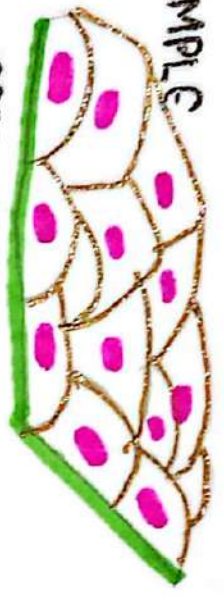
Resumen/ cuadro comparativo

FISIOPATOLOGIA III

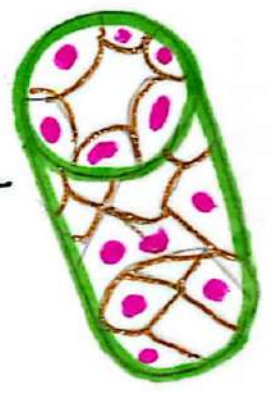
4C

SIMPLE

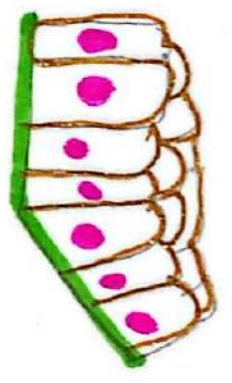
escamoso



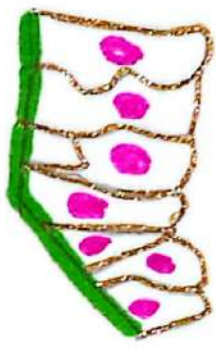
coroidal



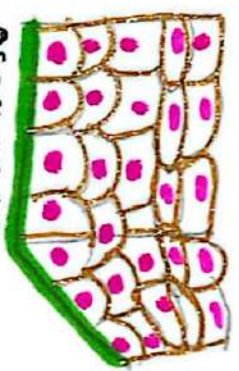
columnar



Pseudoestratificado



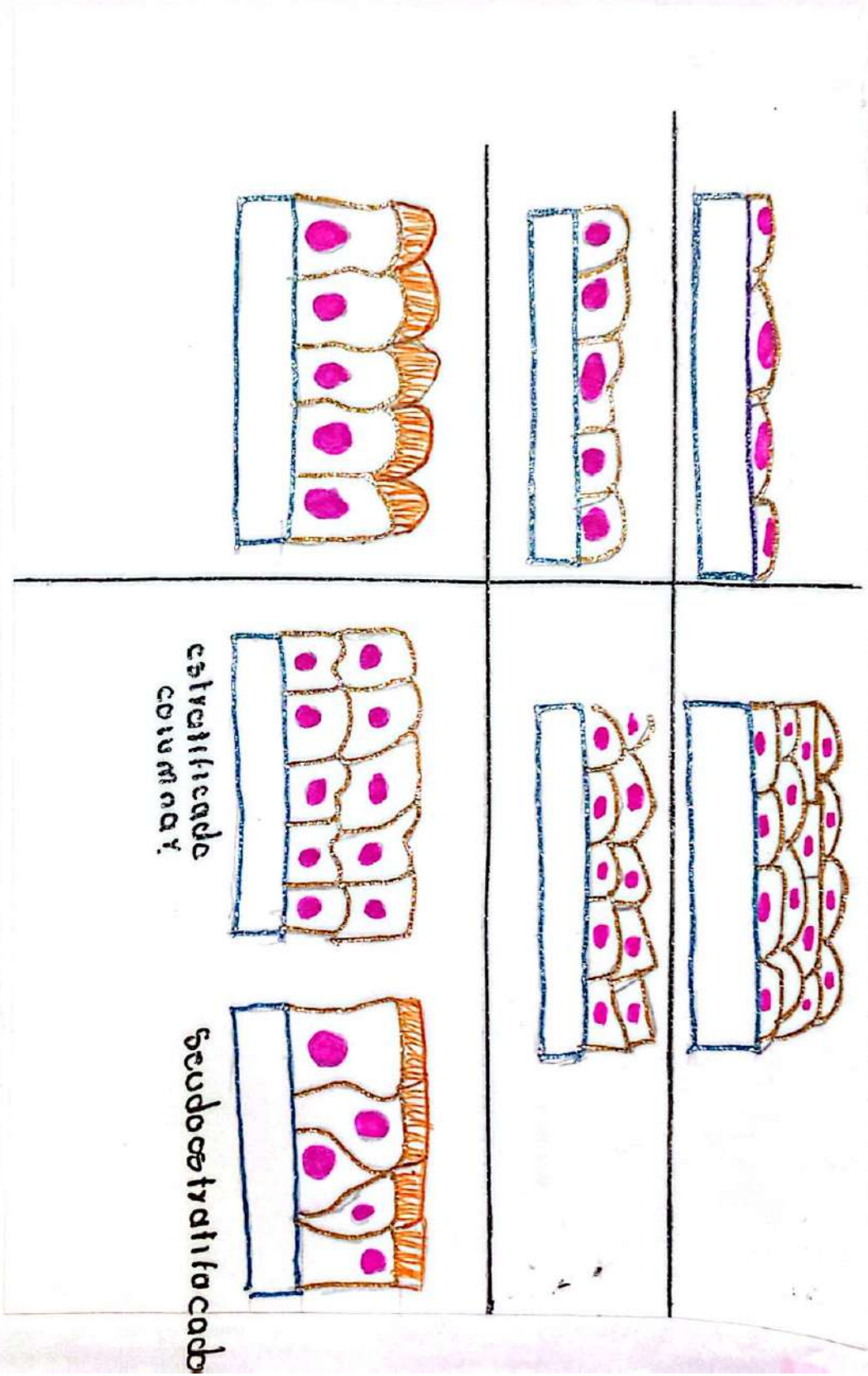
escamoso
estratificado



Epidermis Epi dermis dermis

[Handwritten signature]

Pulmonary Epitheliales



EGO

Handwritten signature

Análisis clínico que se realiza para evaluar la salud del tracto urinario y algunos órganos del cuerpo como los riñones.

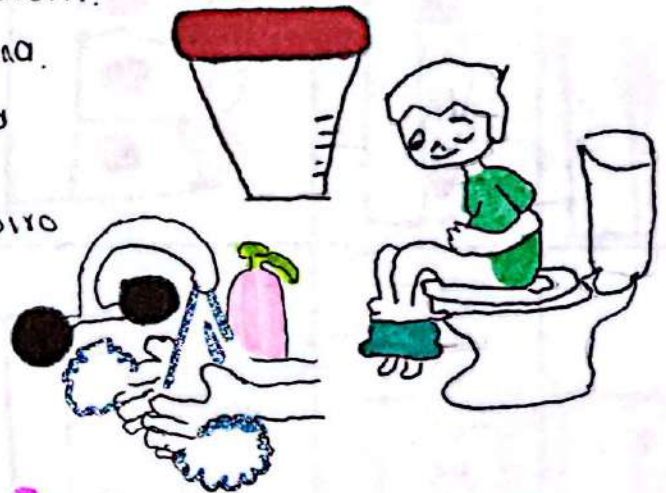¿Que podemos detectar?

- Sangre.
- Proteínas.
- Bacterias.
- Cristales.
- Función renal.
- ETS.



Indicaciones.

1. Proporcionarle al paciente un recipiente estéril.
2. La orina debe ser la primera de la mañana.
3. Lavarse las manos para no contaminar la muestra.
4. La orina recolectada debe ser del chorro medio.



Resultados.

Físicos

- Color.
- Transparencia.
- Concentración.



Químicos.

- Proteínas.
- Glucosa.
- Cetonas.




Microscópicos.

- Observación de:
- Celulas.
 - Bacterias.
 - Cristales.

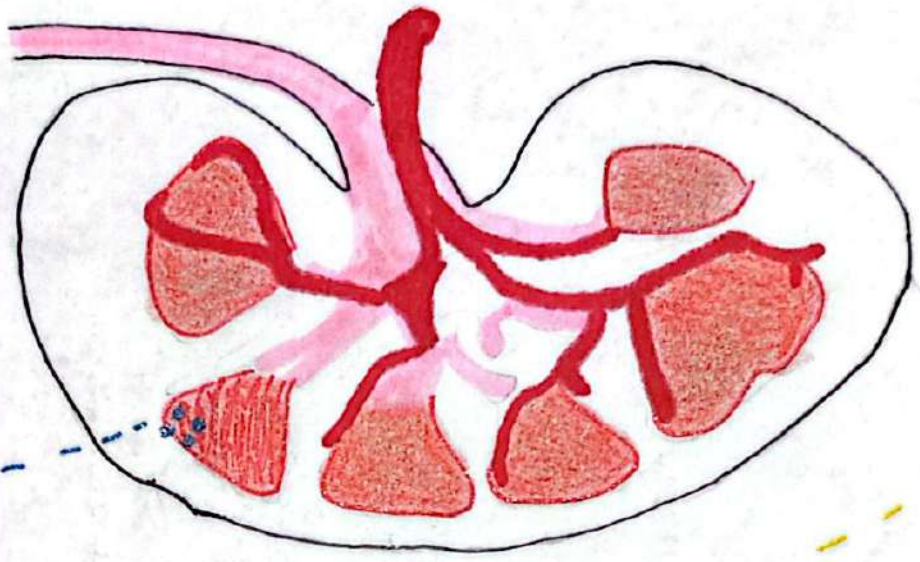


6.5 7.0 7.25



PH balanceado.

Compensación hepática por hipovolemia



Deposito de anticuerpos en membrana basal o capilares Ag-Ab

SINDROME

NEFRÓTICO Y NEFRÍTICO.

Inflamación de glomerulos.

CLINICA.

- Edema.
- Hipovolemia (< 3g/dl).
- Proteinuria (> 3.5g/dia).
- Hiperlipidemia.
- Compensación hepática por hipovolemia.

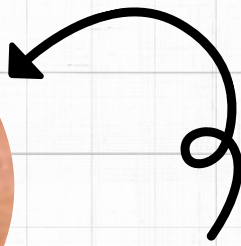
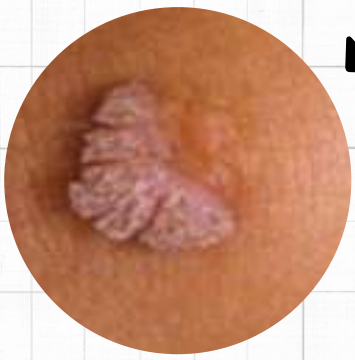- Por enfermedades
- Nefropatía.
 - Amibiasis.
 - Ent. renal diabética.

- Hipertensión
- Azotemia.
- Oliguria.
- Hematuria (con o sin cilindros).
- Proteinuria urinaria
- ↑ reabsorción Na, H₂O

ENFERMEDADES.

- Cambios mínimos.
- Glomerulonefritis membranosa.
- Vasculitis.
- Amiloidosis.

- Glomerulonefritis postestreptocócica.
- Glomerulonefritis por LES.
- GN rápidamente progresiva.



CANDILOMAS ACUMINADOS (VERRUGAS GENITALES)

DEFINICION

masa elevada
en la piel al
rededor del ano.

AGENTE ETIOLOGICO

VPH

CLINICA

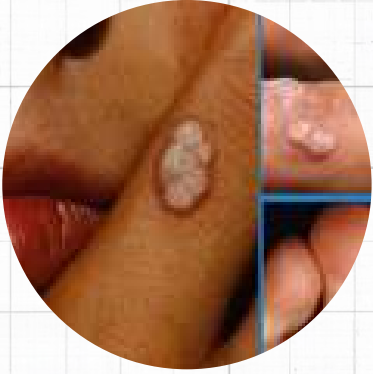
- Pápulas exofíticas blancas o de color piel.
- situadas en la vagina, cervix, pene, uretra o región perianal

DIAGNOSTICO

clinica

TRATAMIENTO

acido tricloroacetico



VPH

DEFINICIÓN

Virus de papiloma humano, infección de transmisión sexual.

AGENTE ETIOLOGICO

virus de papiloma humano

CLINICA

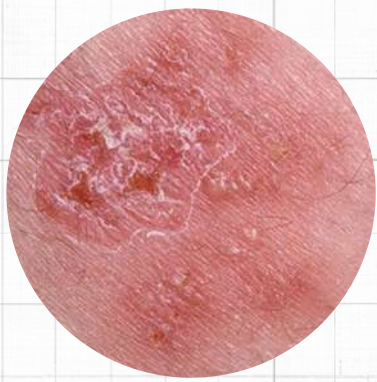
- verrugas genitales
 - lesiones blandas, elevadas, carnosas
- VERRUGAS EXTERNAS:**
- lesiones planas
 - asperas
- INTERNAS**
- Forma de coliflor

DIAGNOSTICO

método de hibridación en solución del ADN del VPH de alto riesgo.
inspección cuidadosa vulva bajo aumento

TRATAMIENTO

- vacunas
- cardosil
 - cardosil 9
 - cervarix



HERPES GENITAL

DEFINICIÓN

virus que se replica en las membranas mucosas donde provoca lesiones vesiculares.

AGENTE ETIOLOGICO

VHS-1
VHS-2

CLINICA

Síntomas
iniciales:

- hormigueo
- prurito
- dolor en región genital
- exantema con pequeñas pústulas y vesículas

HOMBRES

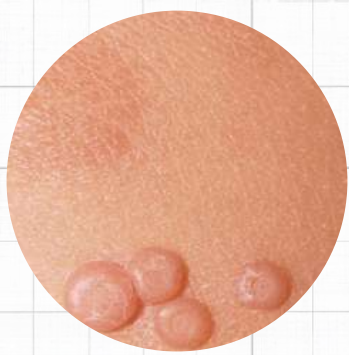- Uretritis
- lesiones en pene y escroto

DIAGNOSTICO

- síntomas
- aparición de lesiones
- identificación del virus en muestras tomadas de las lesiones.

TRATAMIENTO

fármaco
antiviral
valaciclovir



MOLUSCO CONTAGIOSO

DEFINICIÓN

infección cutánea viral que produce protuberancias redondas, indoloras y firmes.

AGENTE ETIOLOGICO

POXVIRUS

CLINICA

Lesiones

- cupuliformes
- aspecto multiperforado
- material gelatinoso del centro de la lesion

DIAGNOSTICO


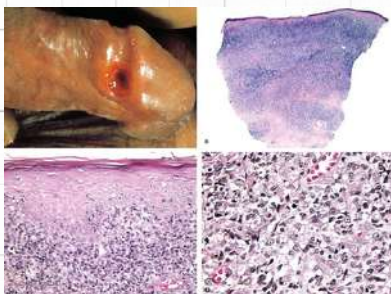
aspecto de la lesión
identificación al microscopio de los cuerpos intraplasmáticos

TRATAMIENTO

indicado, retirar la parte superior de la pápula con una aguja o bisturí, extraer el contenido de cada lesión y aplicar alcohol.

- electrodesecación
- cricirugia
- ablación de láser
- biopsia quirurgica

APLICACIÓN de crema de imiquimod al 1% en lesiones



CHANCROIDE

DEFINICION

Enfermedad de los genitales externos y ganglios linfáticos

AGENTE ETIOLOGICO

Haemophilus ducreyi

CLINICA

lesiones empiezan como máculas, progresan a pústulas y se rompen


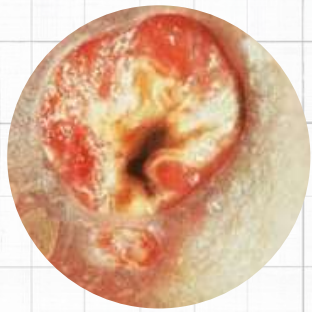
- bordes dentados y base necrótica

DIAGNOSTICO

clínico confirmarse por cultivo

TRATAMIENTO

no existe



GRANULOMA INGUINAL

DEFINICIÓN

AGENTE ETIOLOGICO

CLINICA

DIAGNOSTICO

TRATAMIENTO

Bacilo
gramnegativo
Klebsiella
granulomatis,
parasito
intracelular
pequeño,
encapsulado.

ulceración de los
genitales, al
inicio con una
pápula inocua.
ETAPA FINAL

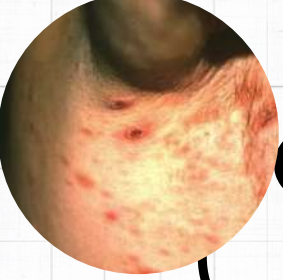
- Tejido se adelgaza
- friable
- sangra fácilmente
- edema
- dolor
- prurito

identificación de
cuerpos de
Donovan en
frotis de tejidos

- biopsias
- cultivo

periodo de 3
semanas con:

- doxiciclina
- azitromicina
- ciprofloxacino
- eritromicina



LINFOGRANULOMA VENÉREO

IDEA DIVERTIDA

enfermedad de
transmisión
sexual con
presentación
aguda y crónica

IDEA CREATIVA

L1, L2 Y L3 de
Chlamydia
trochomatis.

IDEA SENCILLA

incubación

- pápulas o vesículas
- pequeñas
- indoloras
- bubones

síntomas gripales

- dolor articular
- exantema
- disminución de peso
- neumonitis
- taquicardia
- esplenomegalia
- proctitis

IDEA MODERNA

prueba de
fijación del
complemento por
anticuerpos
contra especies
Chlamydia
específicas del
LGV

IDEA ORIGINAL

3 SEMANAS
de doxiciclina
o eritromicina