



Nombre del alumno: HATZIRY GOMEZ HERNANDEZ

Nombre del profesor: GERARDO CANCINO GORDILLO

Nombre del trabajo: RADIOGRAFIAS

Materia: IMAGENOLOGIA

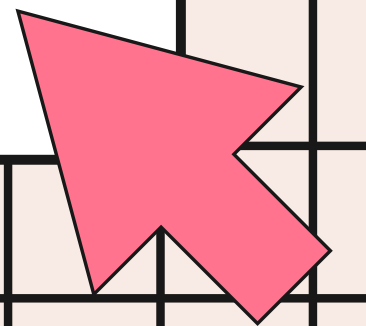

Grado: 4

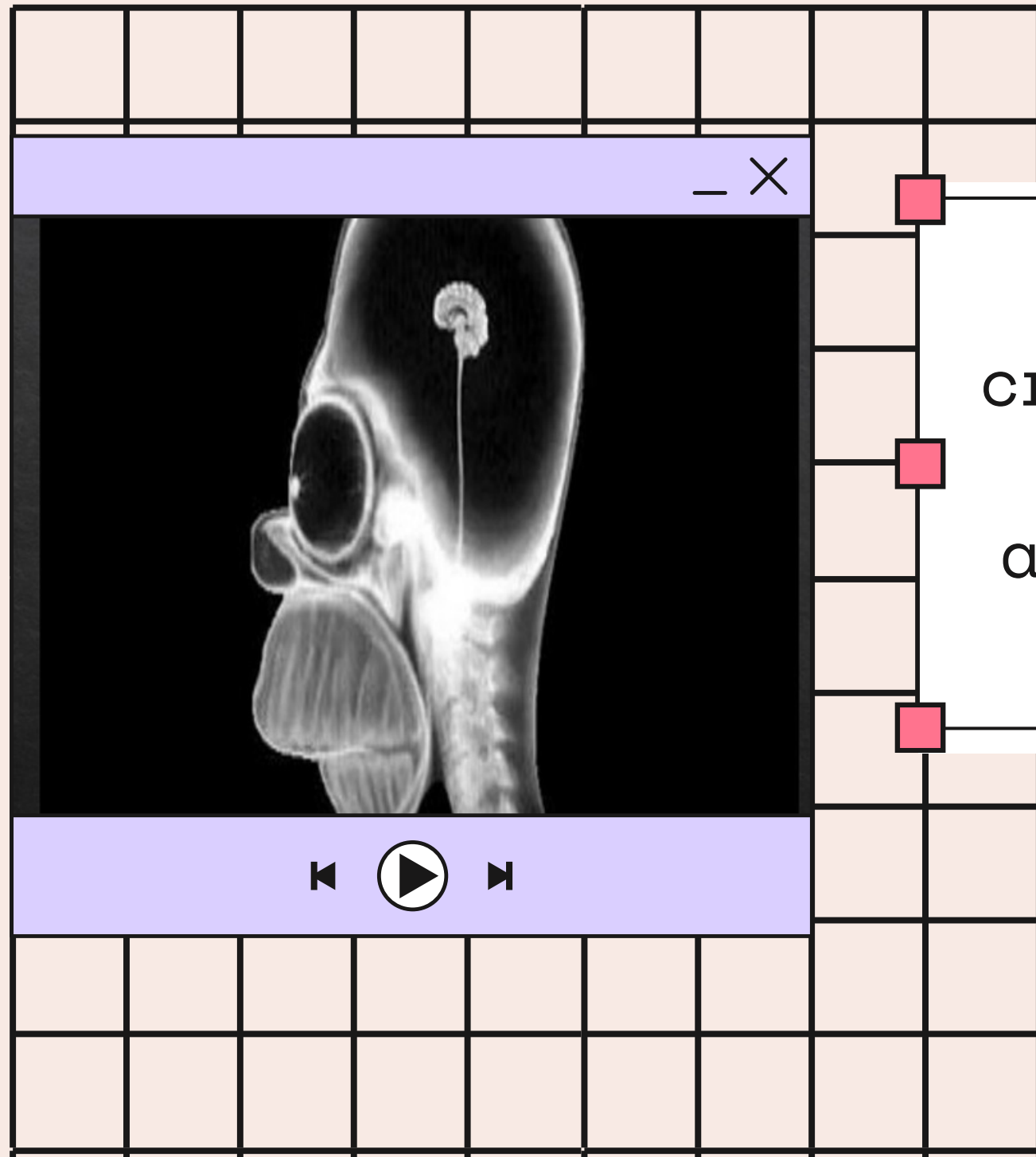
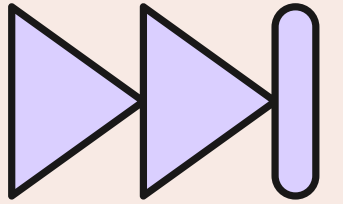
Grupo: "B"

Comitán de Domínguez Chiapas a 15 de marzo del 2024.


IMAGENOLOGIA

ACTIVIDAD 1

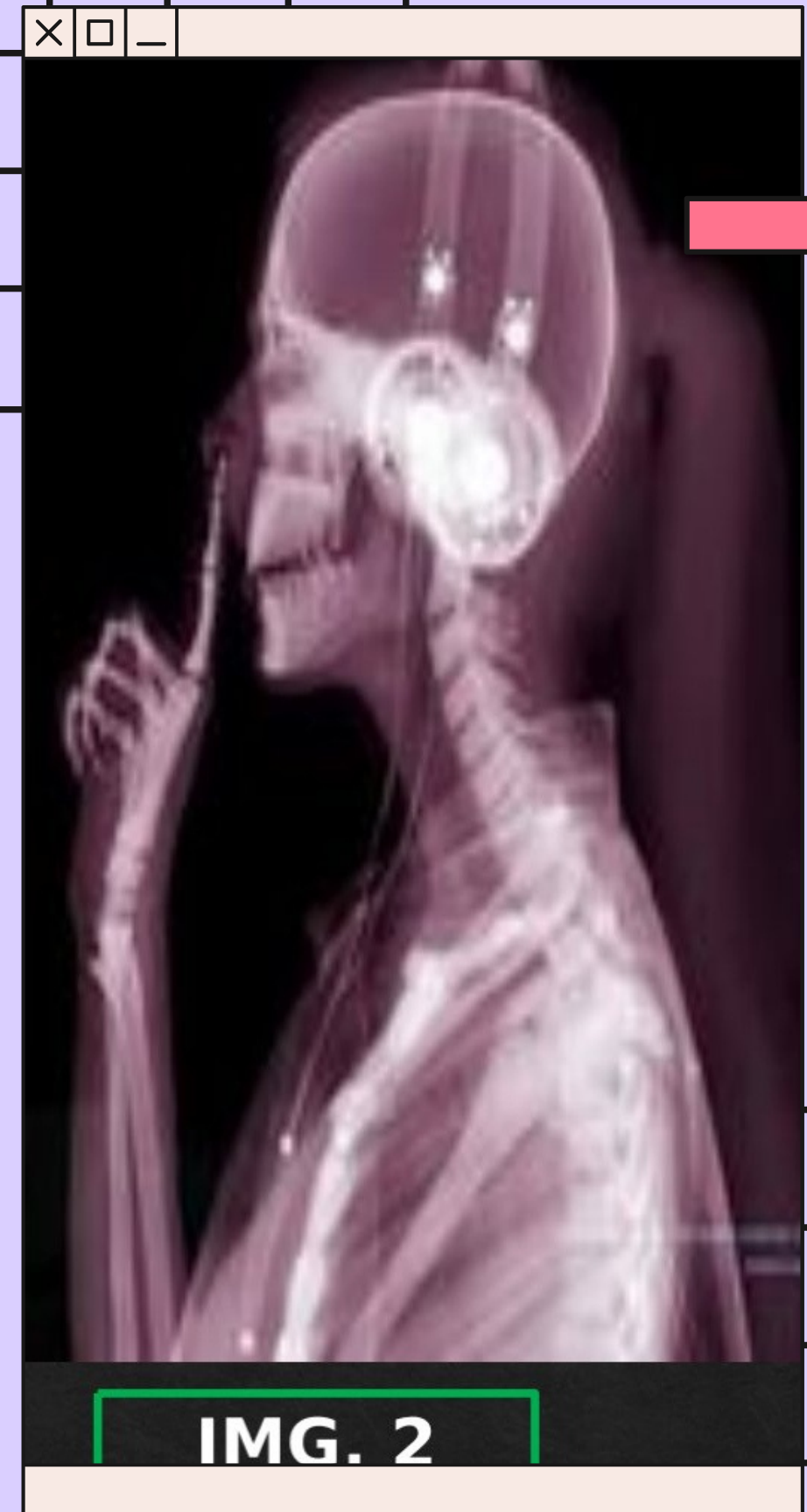



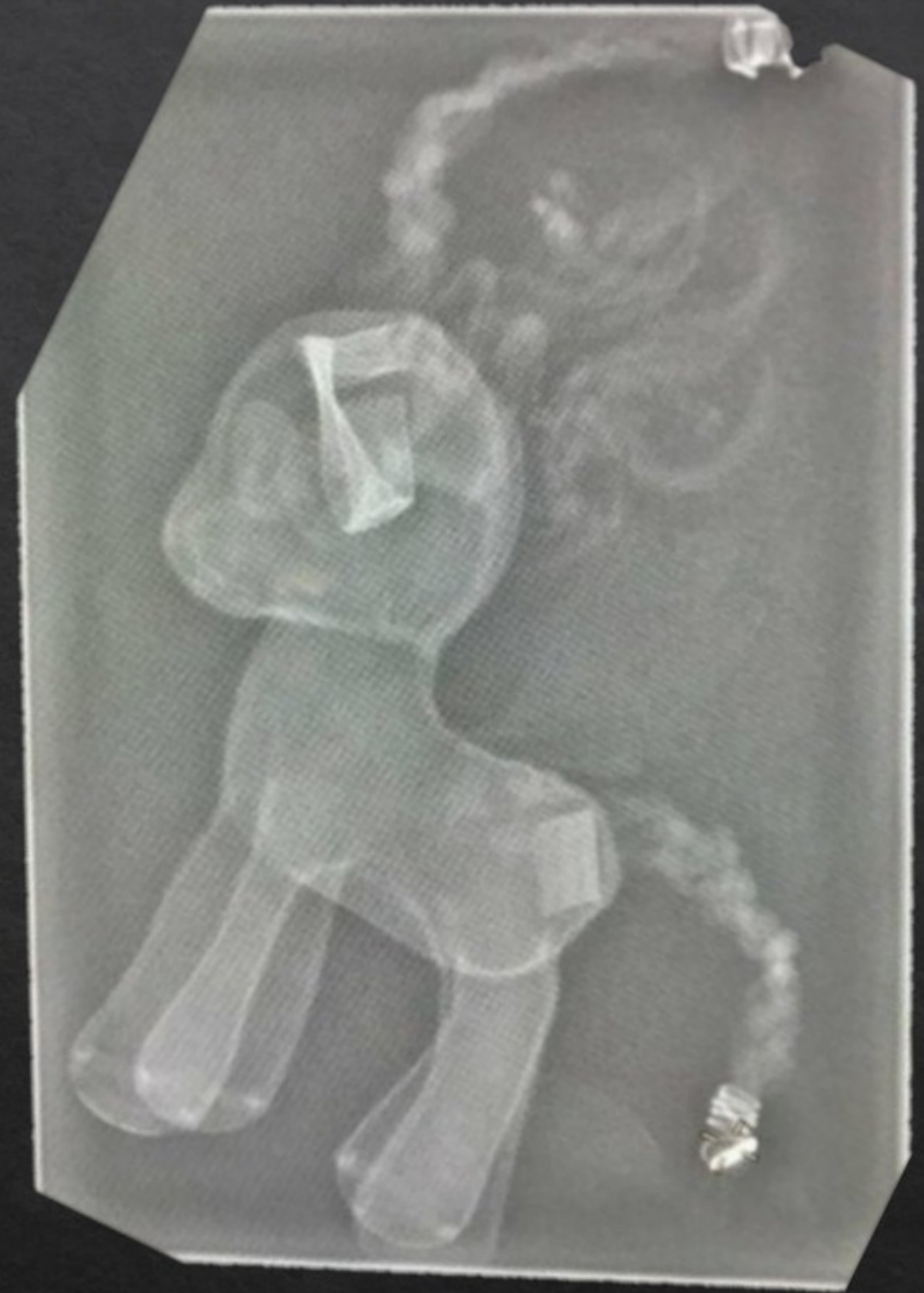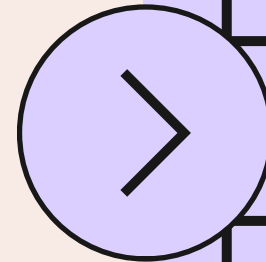
Se observa una radiografía de craneo que consta de un cerebro de tamaño muy pequeño al igual que algunas de las vértebras, también las órbitas oculares



- Se observa una radiografía lateral en la cual vemos toda la placa dentaria, huesos del brazo como el cubito, radio, los falagens, craneo, un cuerpo extraño que parecen ser audífonos que cintas de un cable largo, también las costillas y las vértebras.

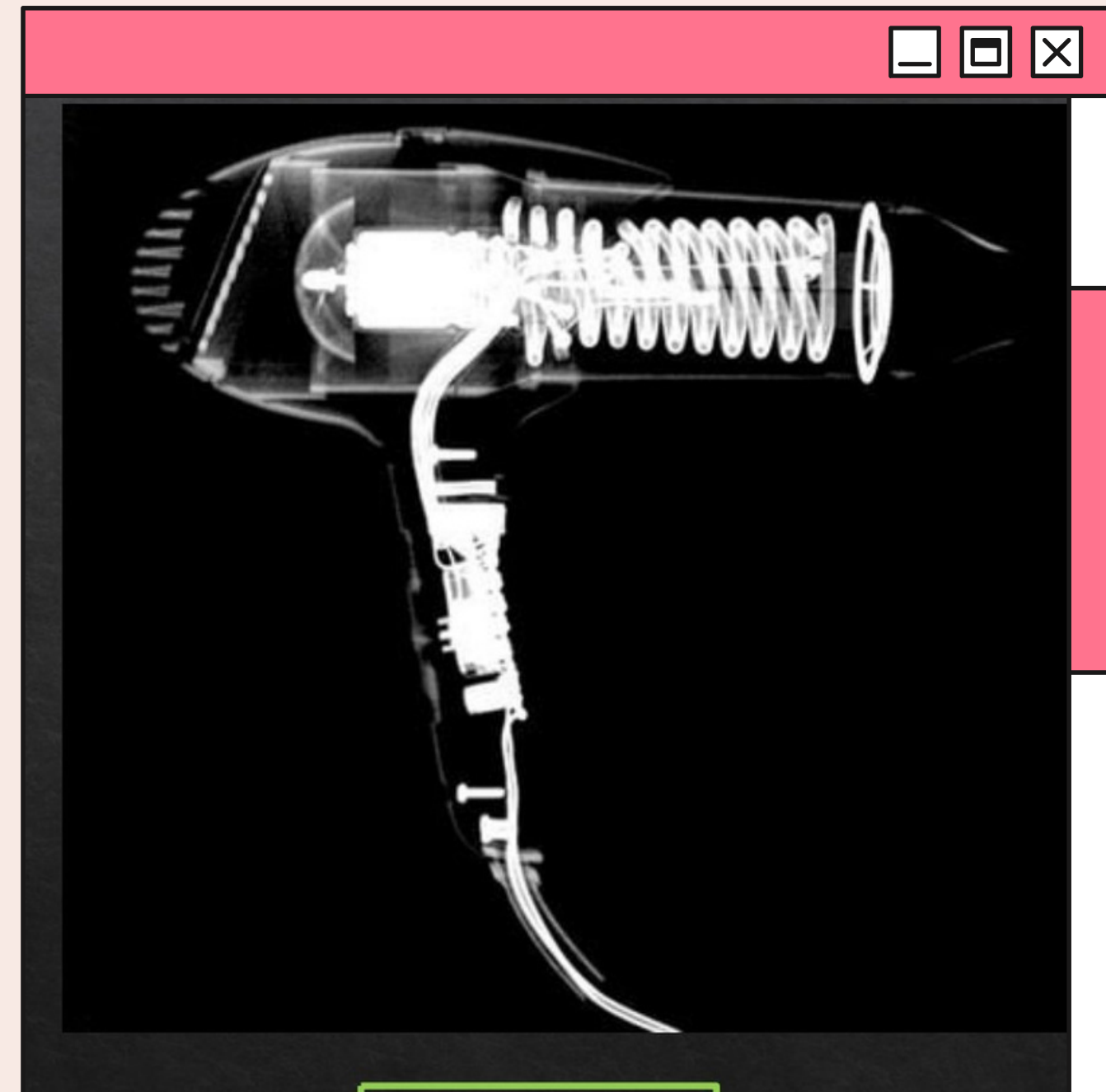



Se observa una radiografía lateral donde se encuentra un objeto que al verlo podemos notar que no consta de vértebras a lo que podemos decir que se trata de un juguete en forma de caballo que consta de una cola, cabeza, en el cráneo podemos observar unas trencitas que sobresalen y una cola con cabellos largo prensado.



IMG. 3

se observa una radiografía lateral de una secadora en donde observamos un motor, unas turbinas, cables y clavos

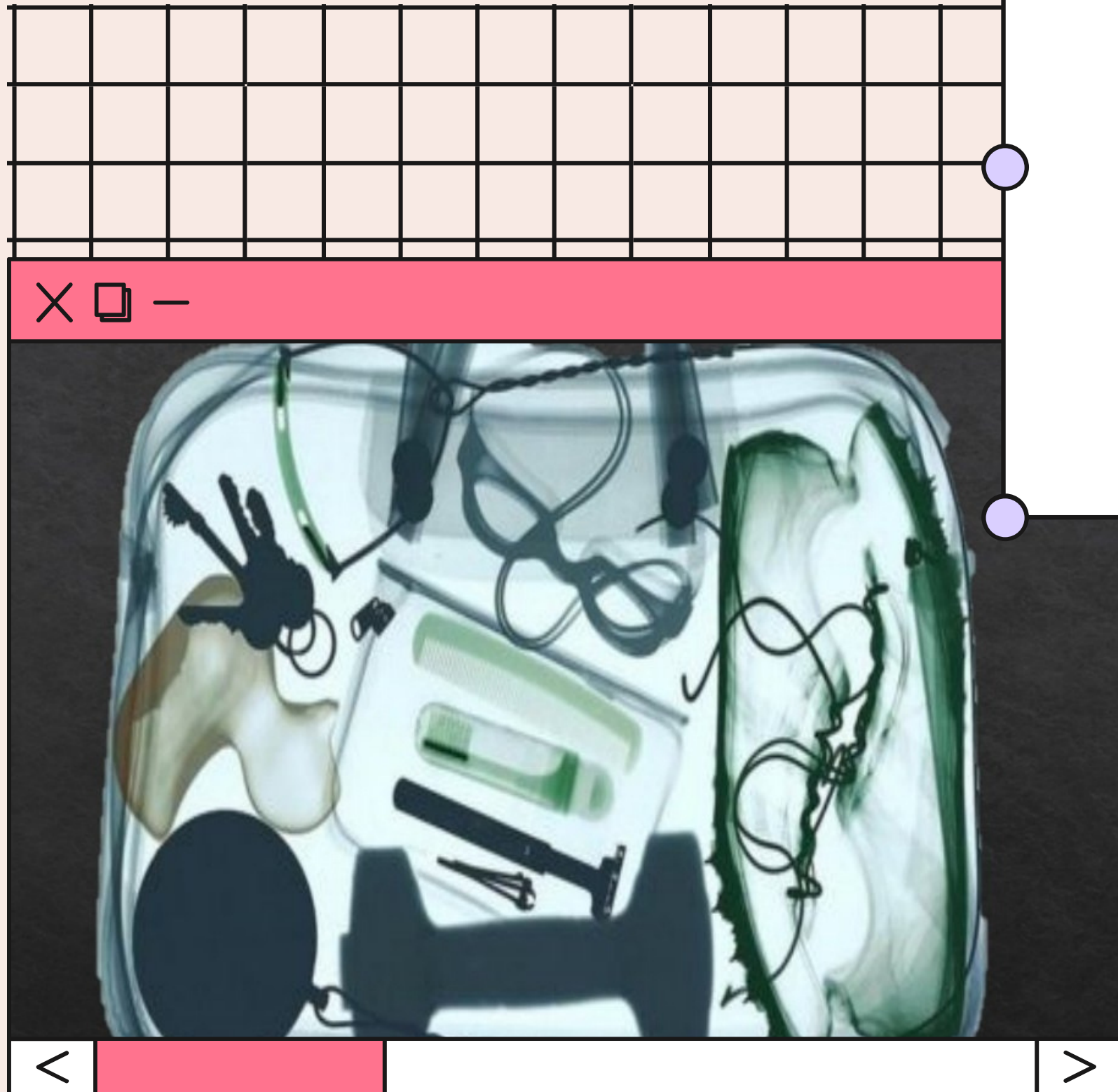



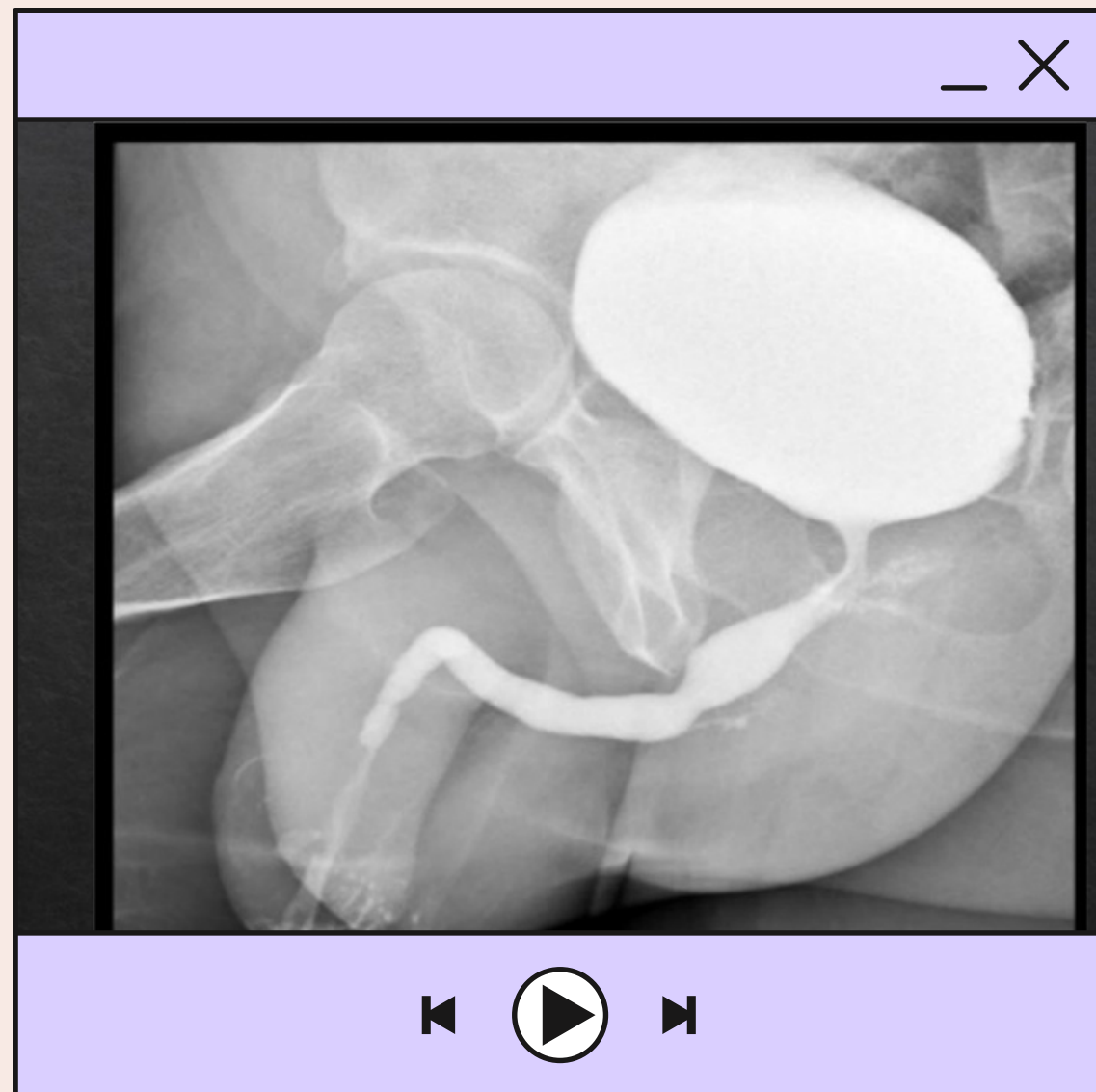
Radiografía visible de un mando de play station visiblemente y aparentemente normal de antigua generación, siendo alámbrico a simple vista, circuitos madre correctos y en posición, joysticks colocados permitiendo una correcta movilidad, circuitos y botones en orden correcto y en posición adecuada, tornillos principales en posición, l1,l2, r1,r2 están en lugar adecuado permitiendo el control correcto de esto



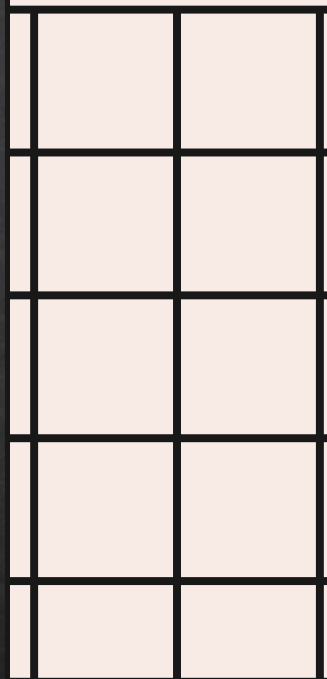
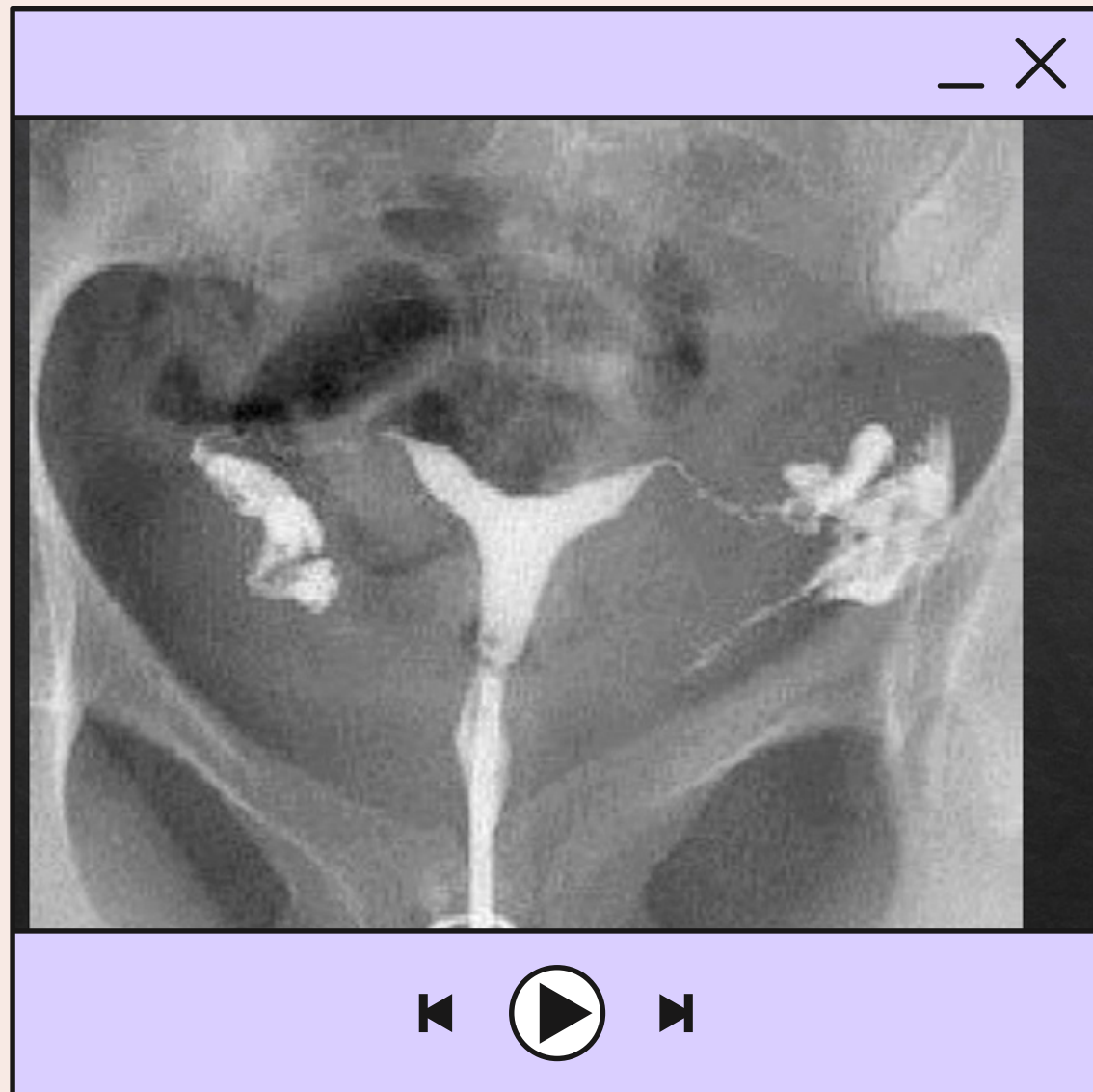
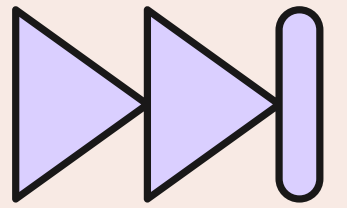
AIRE	GRASA	TEJ.BLANDO O FLUIDO	CALCIO	METAL
HANOVER AND TYKE	\$190			

Radiografía de un portafolio de un solo compartimento en el cual e pueden observar sujetadores para cargar la maleta aparentemente de piel, dentro de su interior se observan llaves, zapatos, cables, rasuradora para uso personal.

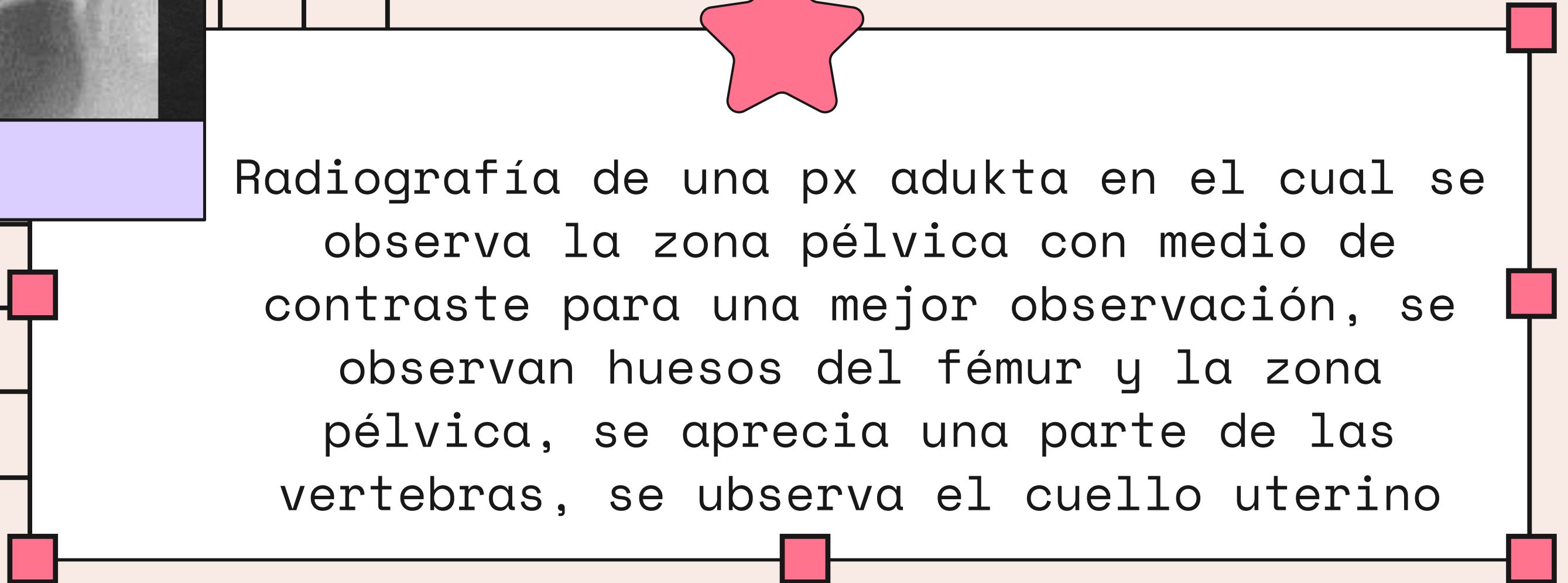
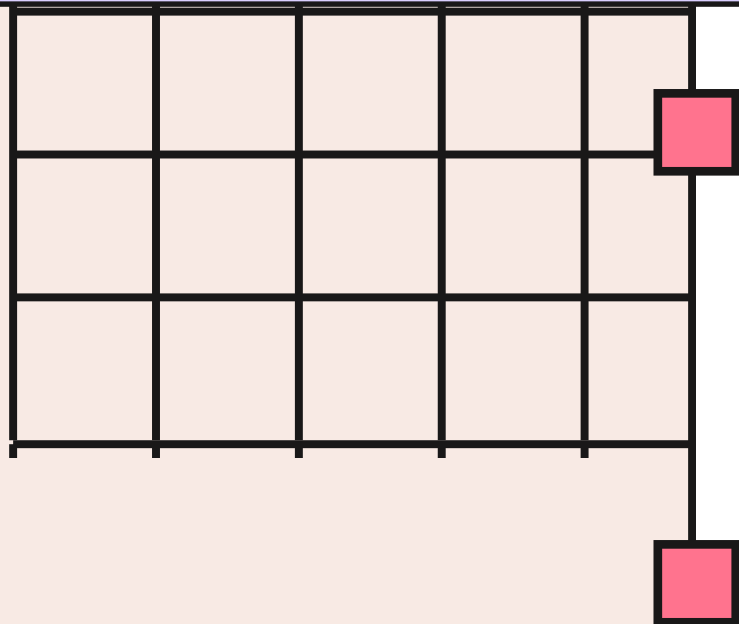




Radiografía de un px masculino en el cual se puede observar la zona pélvica, se observa la vejiga a simple vista y con contraste para una mejor observación, se observa parte del escroto, así mismo se puede observar el pene, parte de los glúteos y zona del fémur y la uretra.





Radiografía de una px adukta en el cual se observa la zona pélvica con medio de contraste para una mejor observación, se observan huesos del fémur y la zona pélvica, se aprecia una parte de las vertebras, se ubserva el cuello uterino



IMAGENOLOGIA

ACTIVIDAD 2



AIRE

GRASA

TEJ.BLANDO
O FLUIDO

CALCIO

METAL

PULMONES,
INTESTINO
TRANSVERSA L,
DESCEND ENTE

INTRAABDO
MINAL

PIEL,
BORDE
HEATICO,
INTESTINO
S

COLUMNA
ARCOS
COSTALES
COSTILLAS
FLOTANTES
CRESTA ILIACA,
COXIS, ILIO,
SACRO

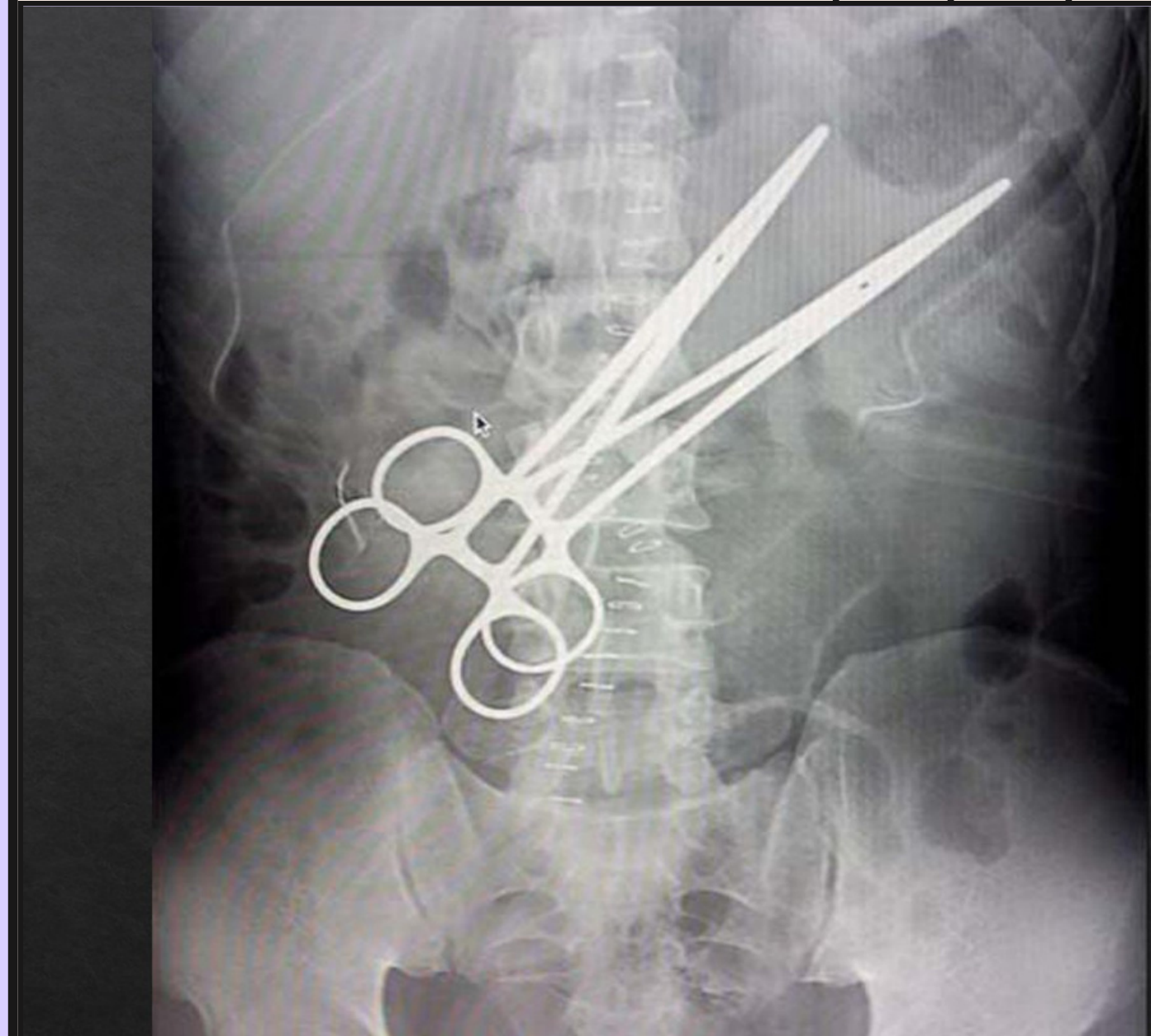
PINZAS
GRAPAS

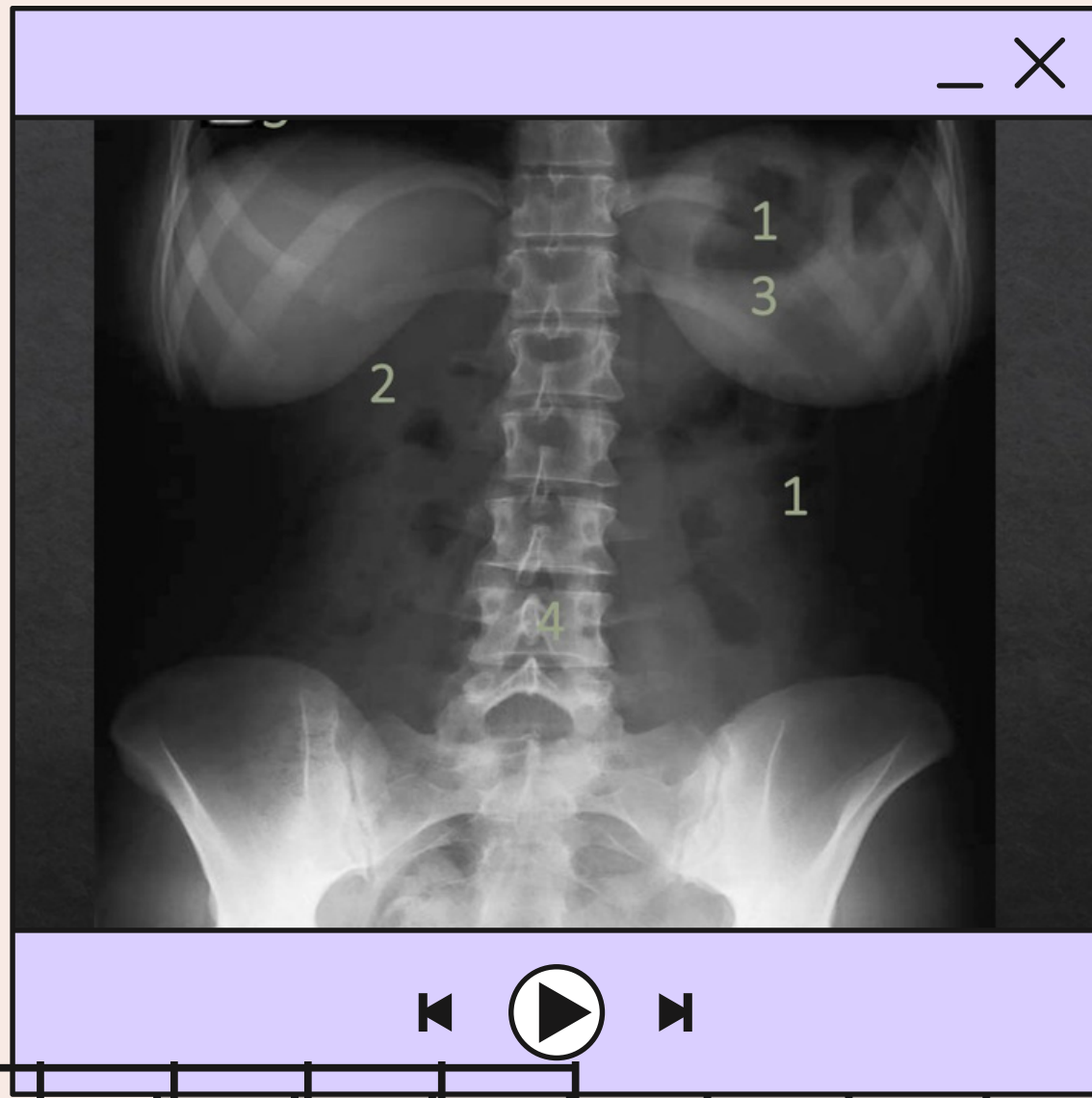
RADIOPACO

RADIOLUCIDO

AIRE EN CAVIDAD ABDOMINAL,
PULMÓN, INTESTINIO

PINZAS, VERTEBRAS, ARCO COSTAL, CRESTA
ILIACA, COXIS, ILIO, SACRO





AIRE	GRASA	TEJ.BLANCO O FLUIDO	CALCIO	METAL
------	-------	---------------------	--------	-------

PULMONES
INTESTINOSTE

SOATS, CINTURA

PIEL,
PULMÓN,
VEJIGA,
INTESTINO
S,
DIAFRAGM
A

ARCO COSTAL,
COLUMNNA,
CRESTA ILIACA,
COXIS, ILIO,
SACRO, PUENTE
DE FEMUR

RADIOPACO

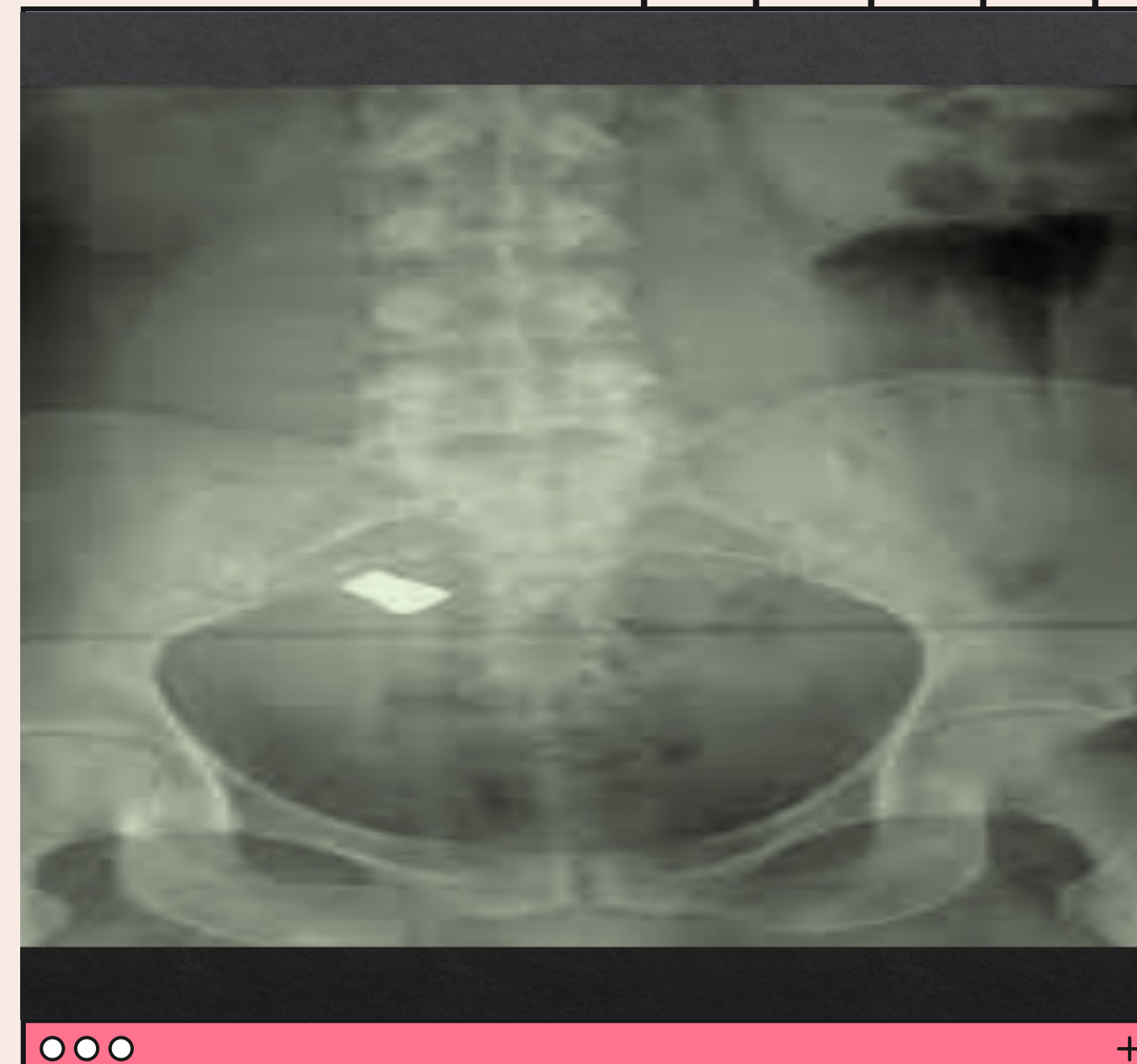RADIOLUCIDO

ARCO COSTAL, COLUMNA,
CRESTA ILIACA, COXIS, VEJIGA,
ILIO, SACRUM, PORCIÓN DEL
FÉMUR, GLÁNDULA MAMARIA

PULMONES, AIRE, AIRE ACTIVIDAD ABDOMINAL

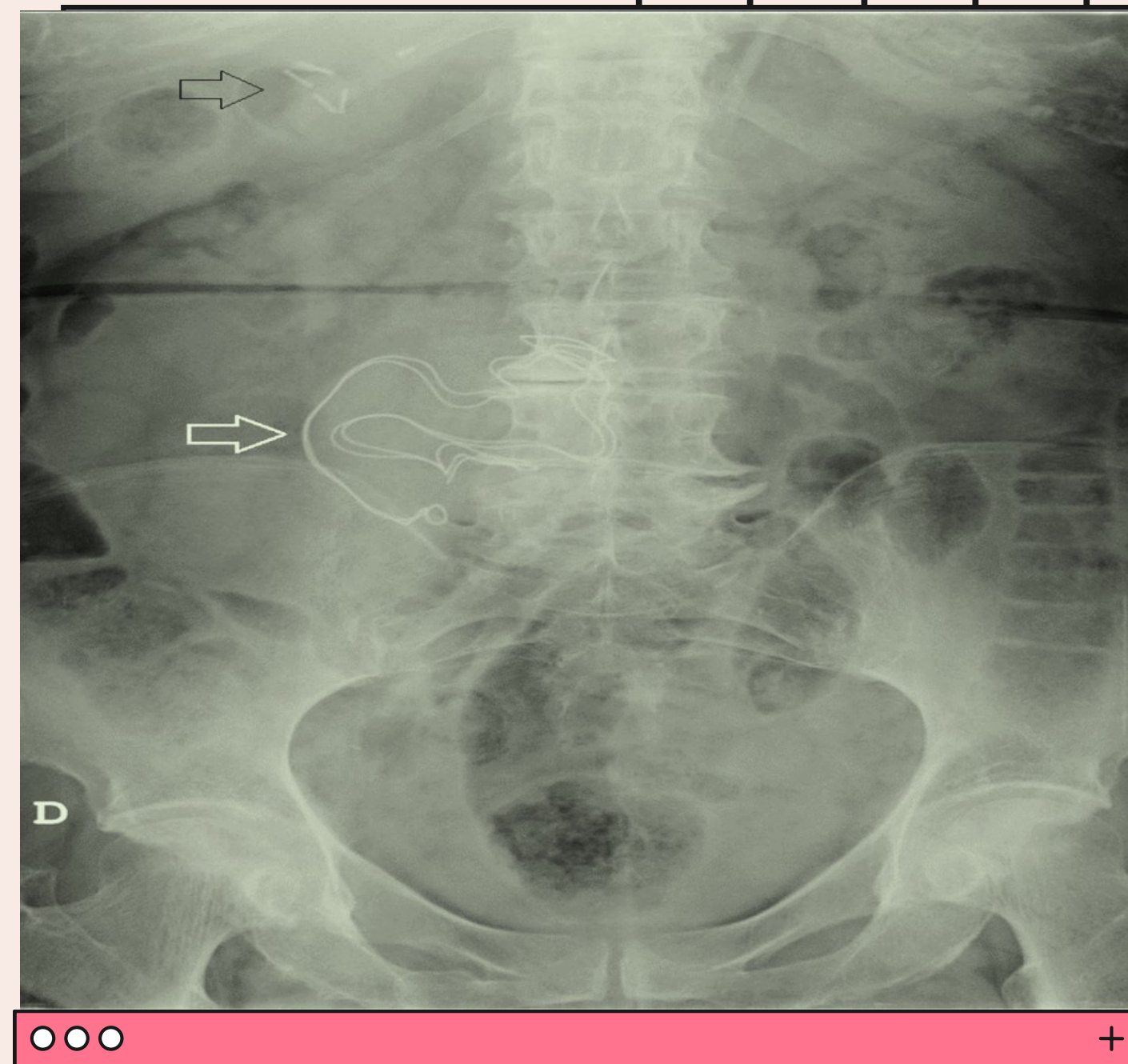
AIRE	GRASA	TEJ.BLANDO O FLUIDO	CALCIO	METAL
		VEJIGA	CRESTA ILIACA, CUELLO FEMORAL, V. LUMBARES, V. DSCRSD	CUERPO EXTRAÑO

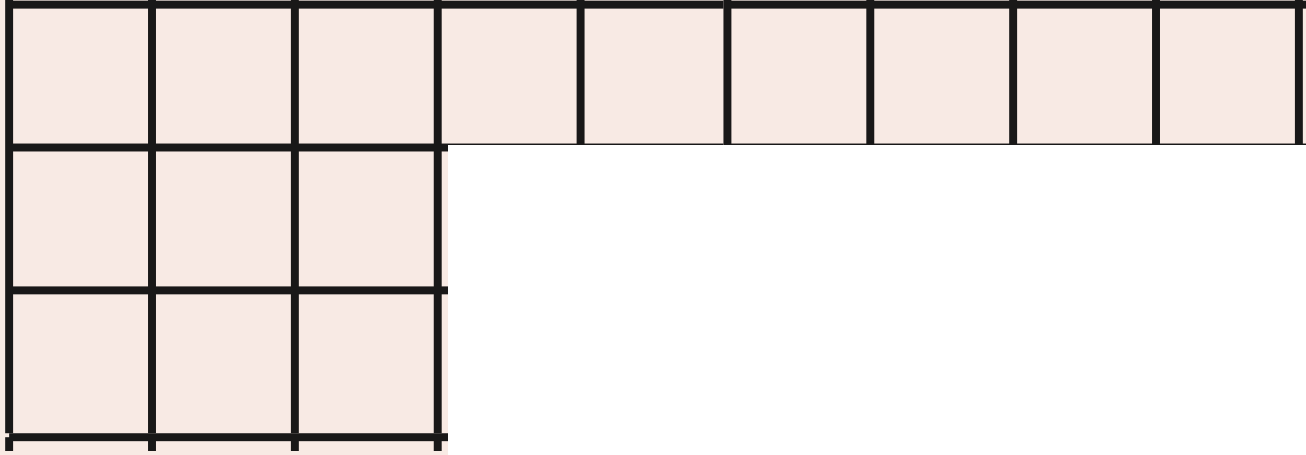
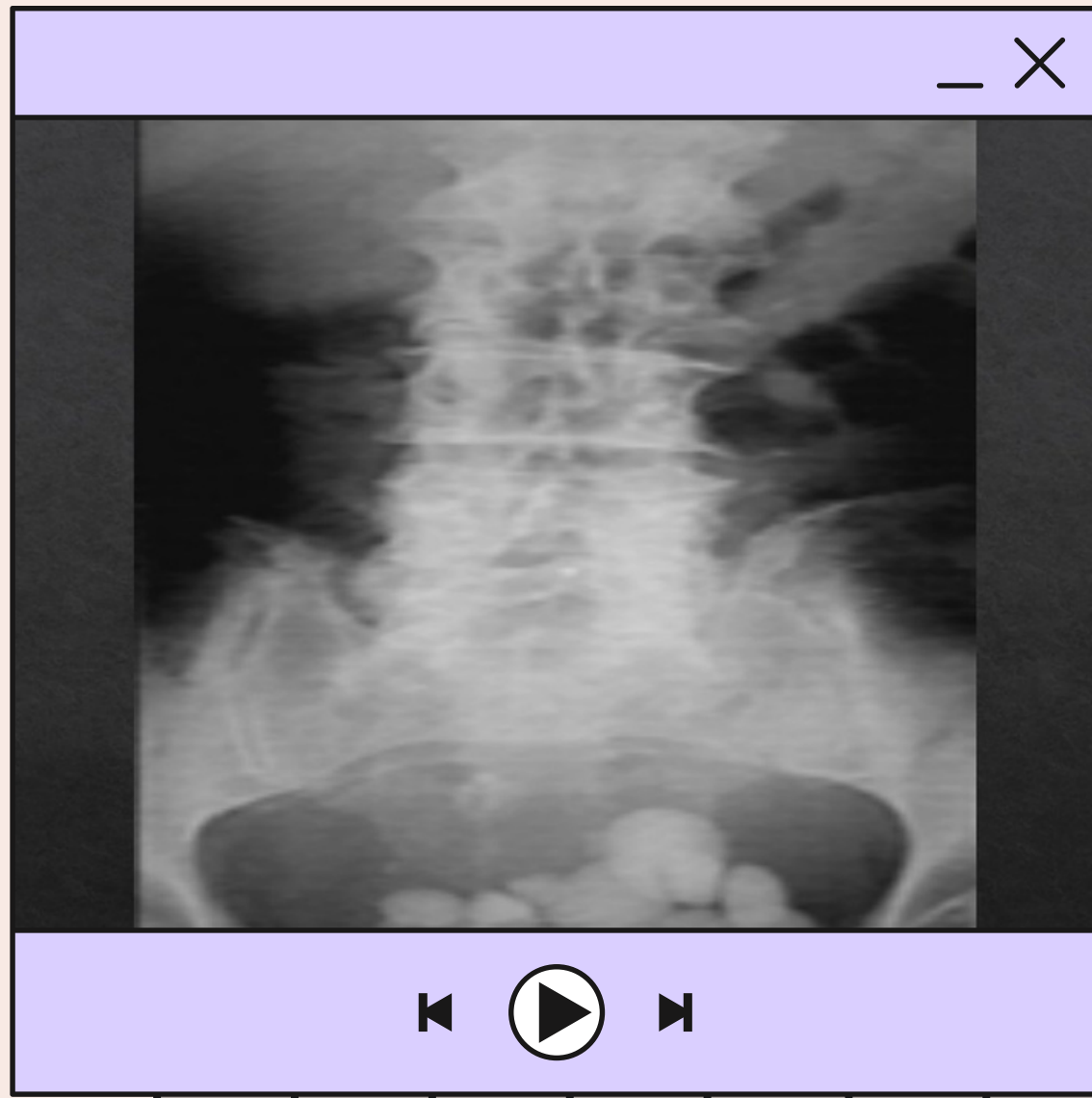
RADIOPACO	RADIOLUCIDO
PELVIS, COLUMNA VERTEBRAL, CUERPO EXTRAÑO	AIRE, VEJIGA



AIRE	GRASA	TEJ.BLANDO O FLUIDO	CALCIO	METAL
INTESTINOS		INTESTINOS , VEJIGAS, TUBAS, ÚTERO, CANAL VAGINALA	COXIS, FÉMUR, CRESTA ILIACA, CUELLO FEMORAL, ARCO COSTAL	GRAPAS

RADIOPACO	RADIOLUCIDO
COLUMNA, CRESTA ILIACA, FÉMUR, CUELLO FEMORA	AIRE, TUBOS, ÚTERO





AIRE GRASA TEJ.BLANDO O FLUIDO CALCIO METAL

INTESTINOS

ABDOMINAL

SIGMOIDES,
PORCIÓN
DEL CIEGO

COLUMNA,
CÁLCULOS,
COXIS, SACRUM,
ILIO, ARTICULACIÓN
SACROILÍACA

RADIOPACO

RADIOLUCIDO

COLUMNA, CRESTA ILIACA, COXIS,
SACRUM, ILIO, CALCULOS

AIRE