

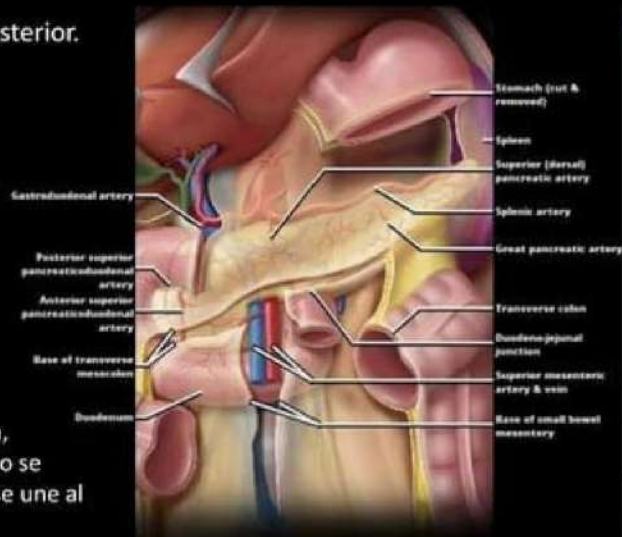


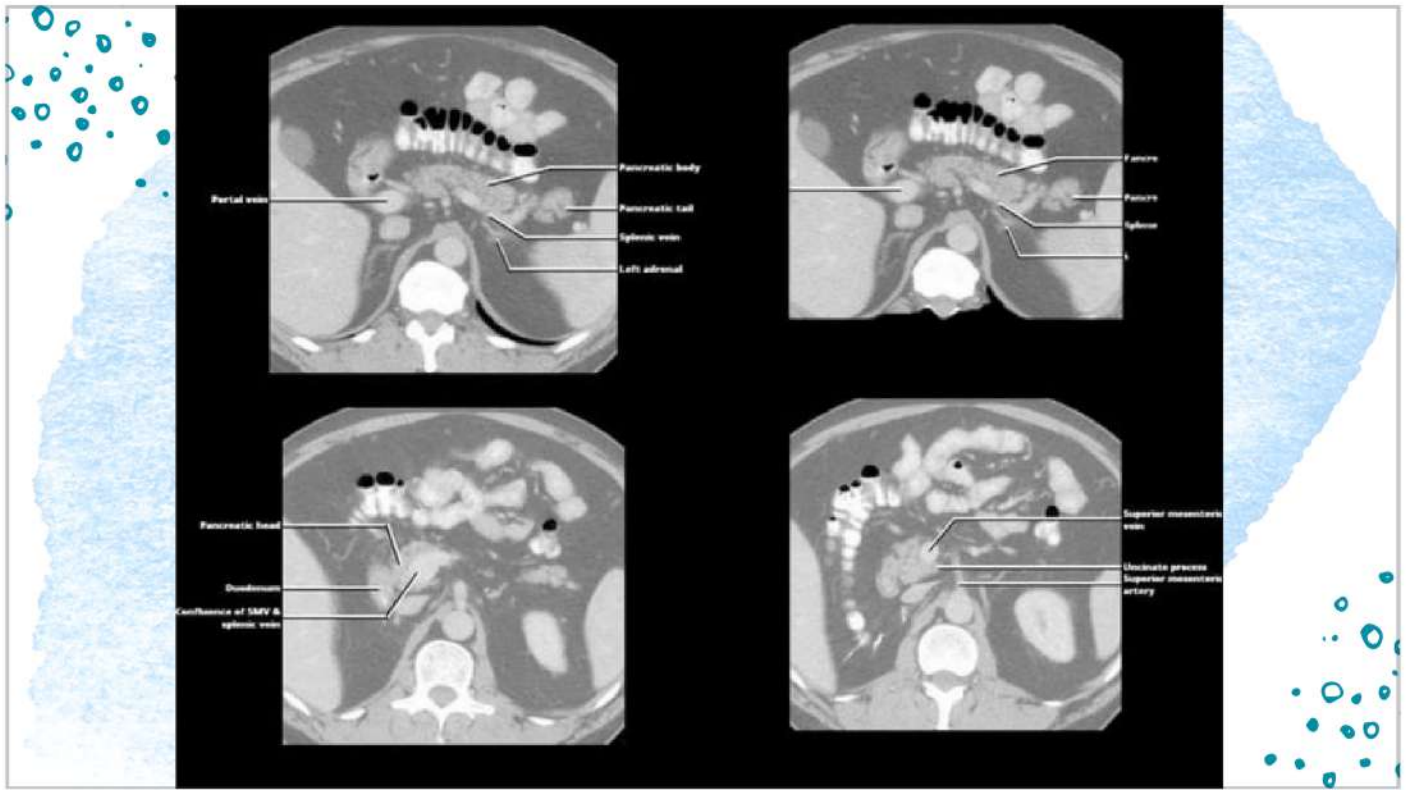ULTRASONIDO ESPLENICO Y PANCREÁTICO

- Diego Alejandro Flores
- Juan Pablo Abadía
- Hatziry Gómez

PÁNCREAS

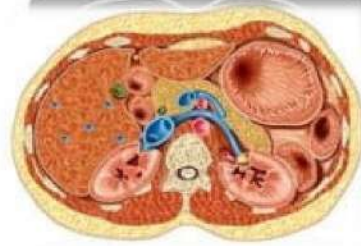
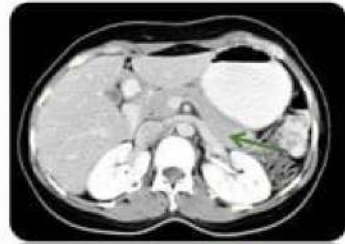- Situado en la pared abdominal posterior.
- Retroperitoneal.
- Se describe:
 - Cabeza
 - Cuello
 - Cuerpo
 - Cola.
- Mide 15 cms de longitud.
- Posición transversal y oblicua.
- Diámetro AP
 - Cabeza 3 cms
 - Cuerpo 2.5 cms
 - Cola 2 cms
- Conducto pancreático: nace en la cola, transversal hacia la cabeza. En el cuello se dirige hacia inferoposterior derecha, se une al colédoco.
- Irrigación: Arteria pancreatoduodenal superior, arteria pancreatoduodenal inferior.
- Variaciones anatómicas.

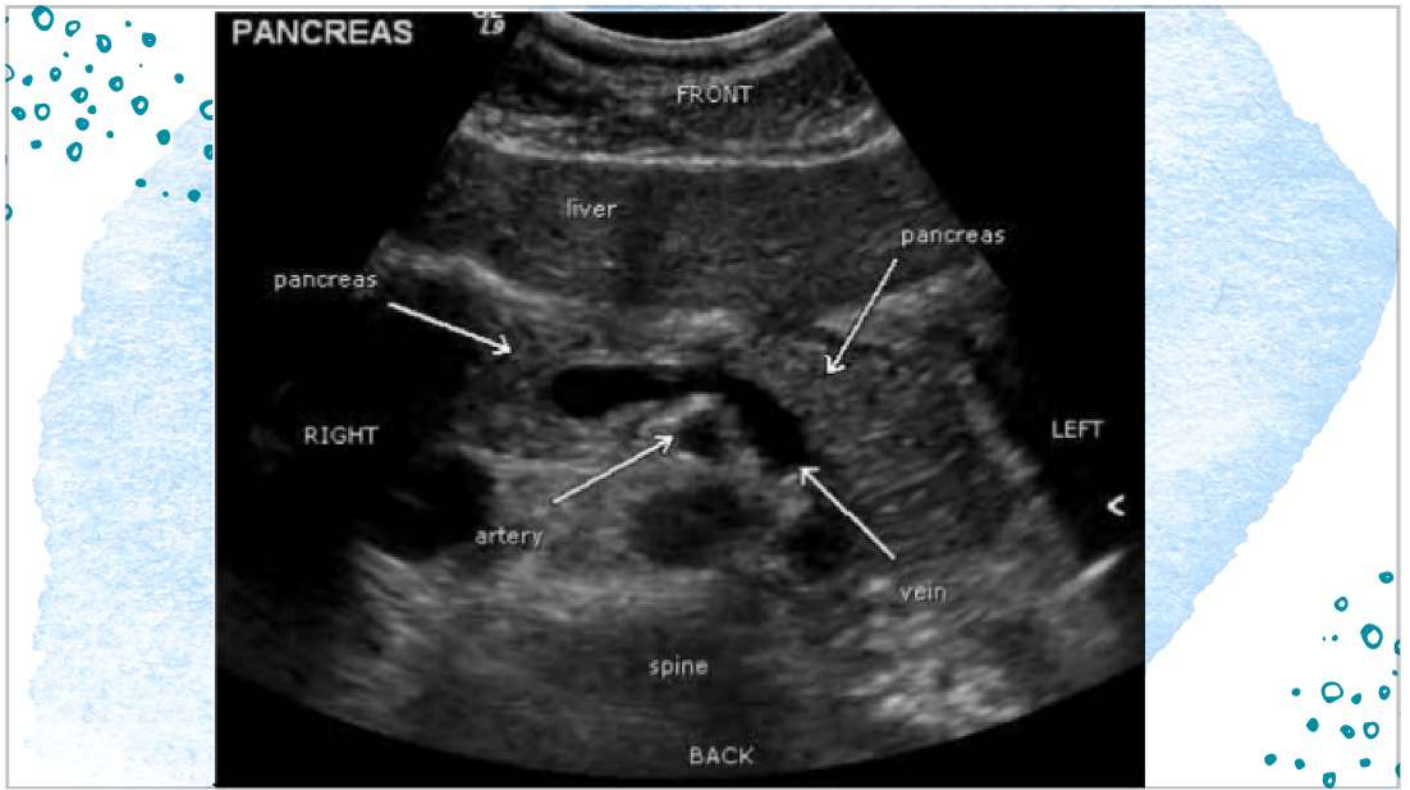

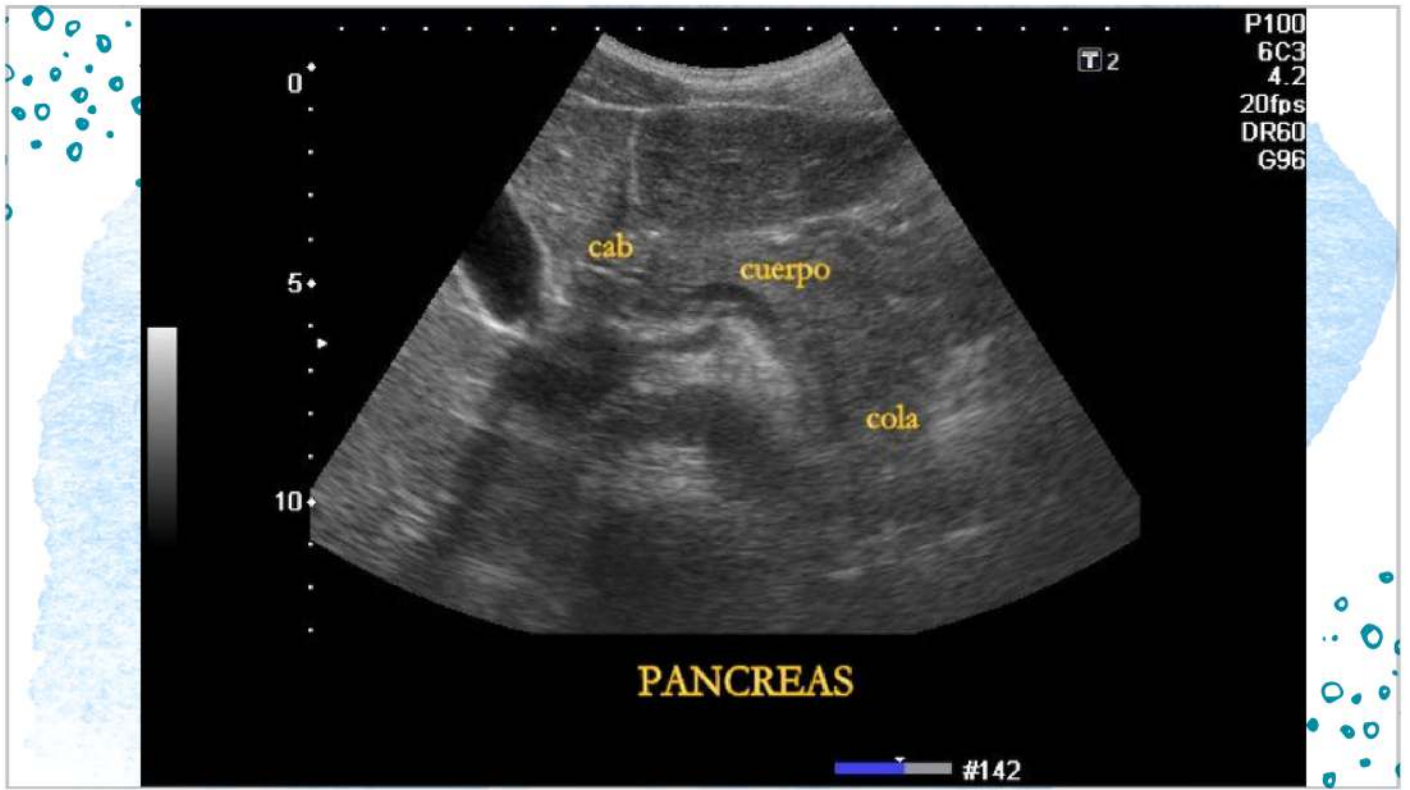


PÁNCREAS ANATOMIA TC

- Forma de gusano
- Localización: Región central
- Contorno ligeramente festoneado
- (A medida que se envejece se infiltra grasa y su contorno se vuelve mas festonado y flácido)

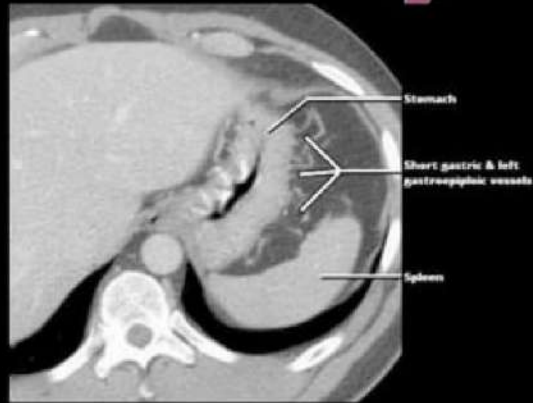
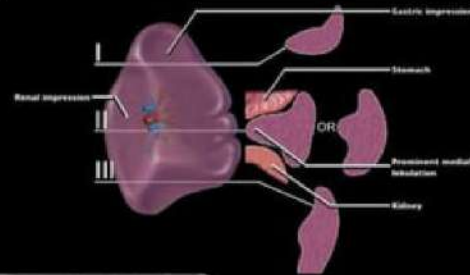


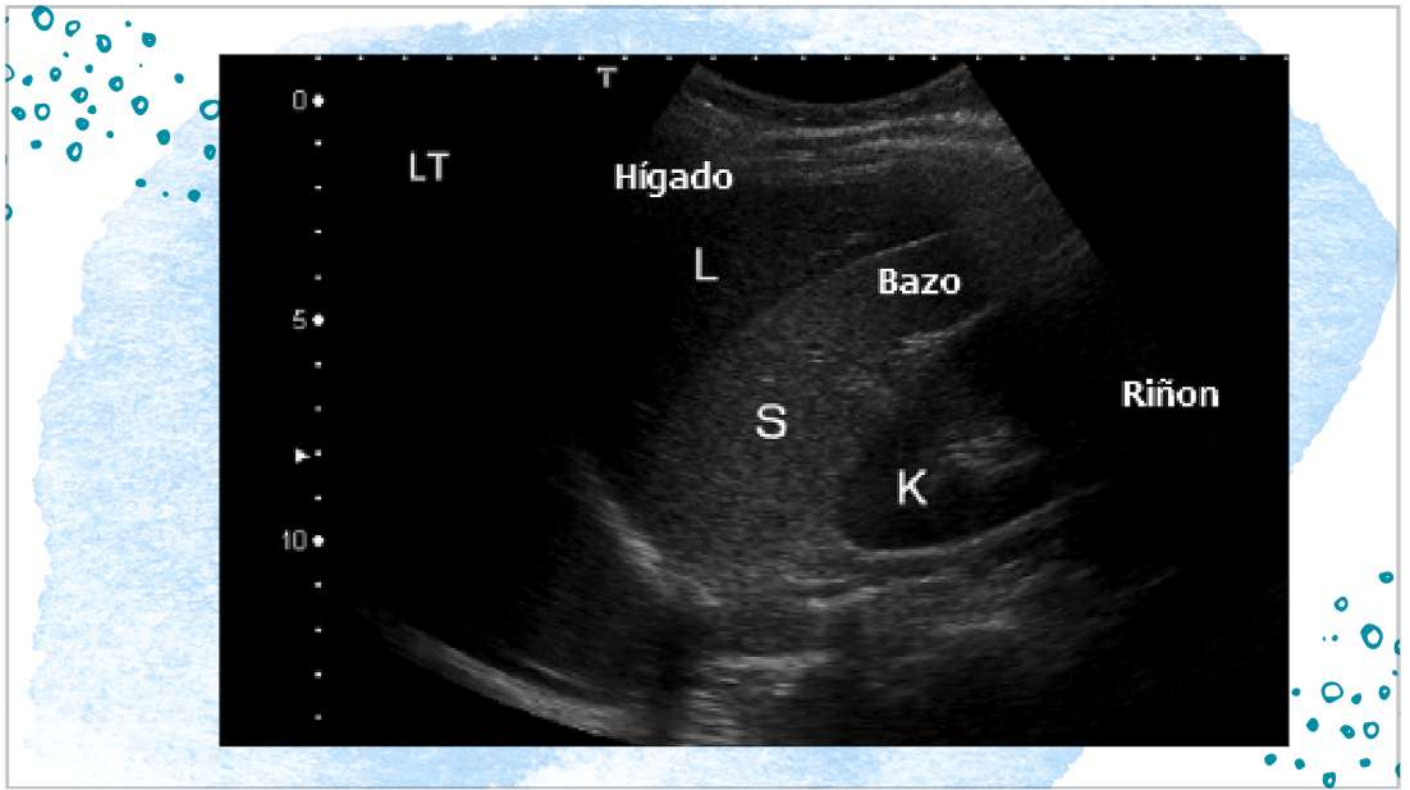


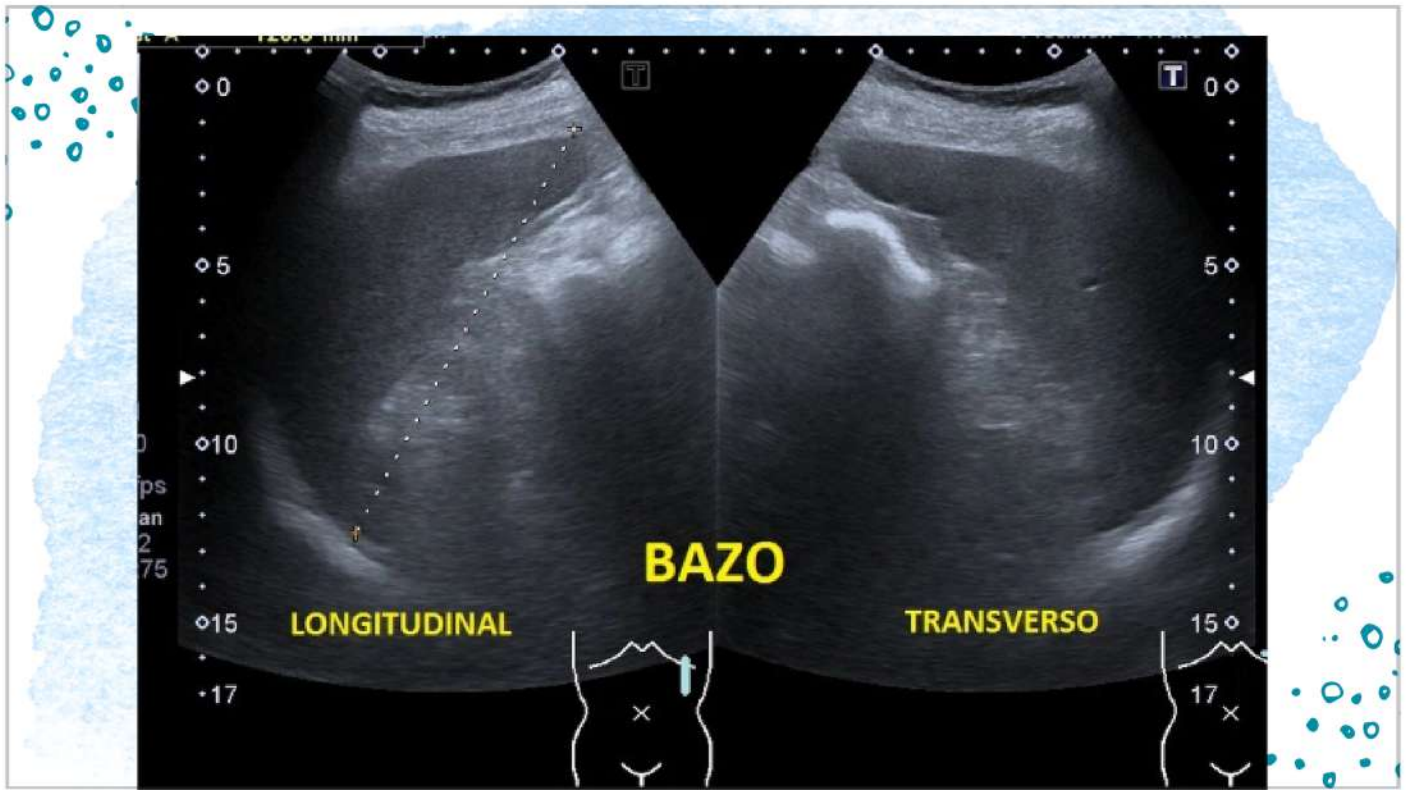

BAZO

- Situado en el CSI.
- 13 cms de longitud, 7 ancho y 4 cms de espesor.
- Eje mayor en la 10ª costilla.
- Caras:
 - diafragmática
 - Visceral:
 - + Anterior: estómago.
 - + Inferior: flexura esplénica del colon
 - + Posterior: riñón izquierdo.
- Irrigación : arteria esplénica.
- Variaciones.









ULTRASONIDO ESPLÉNICO

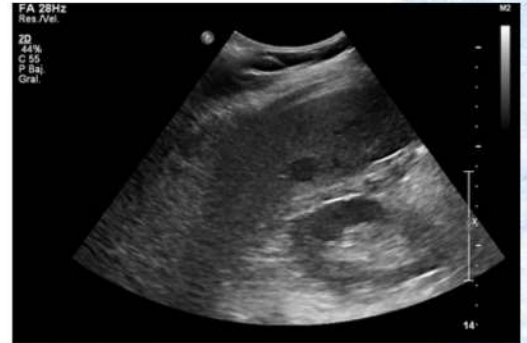DESCRIPCIÓN GENERAL

- Ventajas:

- Bajo costo
- Sin dosis de radiación
- Disponibilidad generalizada
- Rápido

- Desventajas:

- Mala resolución
- Campo de visión estrecho
- El paciente debe permanecer quieto para la imagen.
- Dependiente del técnico



INTERPRETACIÓN Y EVALUACIÓN

Tamaño

- Lo normal es < 12 cm (< 14 cm puede considerarse normal para personas más altas).
- Se considera esplenomegalia masiva cuando el bazo mide > 18 cm de longitud.

Ecogenicidad

- Homogénea en ecotextura
- Por lo general, iso o ligeramente más hiperecogénico en relación con el hígado.
- Más ecogénico que la corteza renal normal

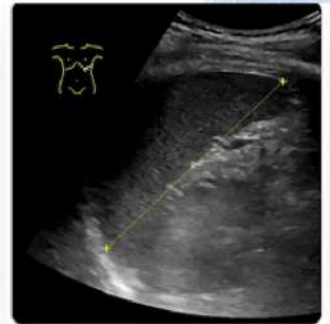
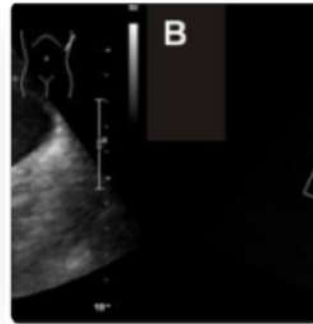
Posición

- Inferior al hemidiafragma izquierdo
- Situado junto a la cola del páncreas, el riñón izquierdo y la glándula suprarrenal izquierda

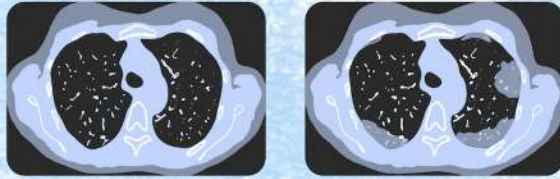
HALLAZGOS NORMALES

Aspecto en el ultrasonido normal:

- En forma de media luna
 - Margen exterior: convexo y liso
 - Margen interior: cóncavo y dentado
- Ecogenicidad: homogéneo
 - bazo > hígado
 - bazo >>> riñón
- Dimensión longitudinal: < 12 cm



TOMOGRAFIA ESPLENICA



INDICACIÓN

Indicaciones médicas:

- Seguimiento de ultrasonidos sospechosos:
- Lesiones hipo/hiperecoicas
- Sospecha de patología vascular
- Deformidades del contorno esplénico

Malignidad:

- Evaluación del tamaño del bazo en trastornos linfoproliferativos
- Detección de metástasis
- Evaluación de ganglios linfáticos

INDICACIÓN

- Trauma mayor:
 - Evaluación del parénquima esplénico
 - Evaluación de hemorragia esplénica con o sin extravasación activa en imágenes tardías
 - Sospecha de una patología sutil que no se ve en el ultrasonido
- Ventajas:
 - Excelente resolución de los detalles anatómicos
 - Las estructuras se pueden ver en 3 dimensiones
- Desventajas:
 - Implica dosis altas de radiación
 - El paciente debe permanecer quieto para el examen.
 - Es costosa

TÉCNICA DE EXAMEN

- Evaluación por TC estándar:
- El paciente se acuesta en decúbito supino sobre la mesa.
- La mesa se mueve hacia el escáner, que gira alrededor del paciente.
- Se le indica al paciente que contenga la respiración y permanezca quieto durante la exploración [segundos].
- El examen se puede realizar con o sin contraste intravenoso u oral.
- El momento del tinte de contraste intravenoso puede ayudar a dirigir la investigación radiológica de ciertas áreas de patología:
- Generalmente, se realiza una TC con contraste intravenoso en la fase venosa portal, inicialmente con otro conjunto de imágenes en un punto de tiempo diferido, para evaluar la extravasación activa.

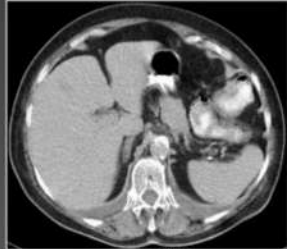HALLAZGOS NORMALES

- Aspecto normal a la TC:
- Estructura en forma de media luna
- Bordes suaves
- Homogéneo, con valores de atenuación que oscilan entre 40 y 60 HU
- Ligeramente menos denso que el hígado (alrededor de 10 HU menos)
- Contraste
- Fase arterial (angiográfica): realce heterogéneo
- Fase venosa portal: realce homogéneo

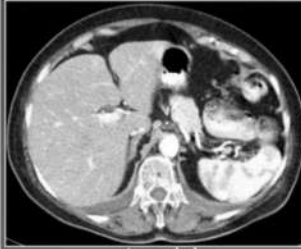HALLAZGOS NORMALES

IMAGEN RADIOLÓGICA NORMAL DEL BAZO

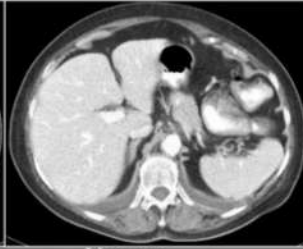- TC: Patrón moteado en fase arterial y homogéneo en la fase venosa.



Basal



Arterial



Venosa



ULTRASONIDO DE PANCREAS

PLAN TRANSVERSAL

Cabeza:

- Es bastante larga, su imagen varía desde más cefálica a más caudal, la arteria hepática y el conducto biliar se ven anteriores a la vena porta y cefálicos a la cabeza del páncreas, a este nivel igual se observa píloro y 1ra porción del duodeno llenos de aire o de líquido.
- La cara superior de la cabeza se puede identificar dos estructuras circulares en la cara lateral de recha de la cabeza, que representan una sección transversal de la arteria gastroduodenal por delante y del conducto colédoco por detrás.

PLANO SAGITAL

Cuello, cuerpo y cola:

- El nivel de la cola en relación con el cuerpo del páncreas en plano horizontal varía según el hábito corporal. Puede estar localizada en posición cefálica, al mismo nivel o rara vez más baja que el cuerpo.

PLANO TRANSVERSAL:

Conducto pancreático:

- El diámetro interno medio en la exploración ecográfica es de 3mm en la cabeza, 2,1mm en el cuerpo y 1,6mm en la cola. El diámetro aumenta con la edad debido a atrofia del parénquima.

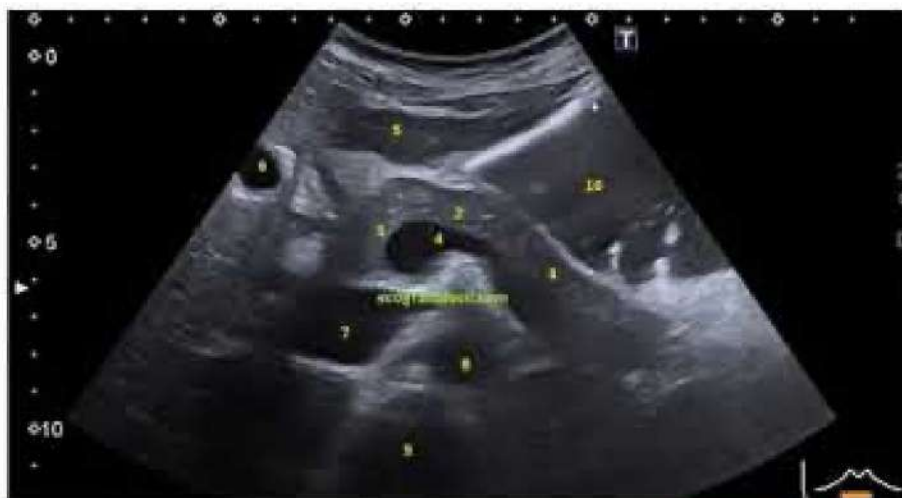Textura ecográfica del páncreas:

- habitualmente es homogéneo, la ecogenia cuando se compara con el hígado normal, es isoecoico o con más frecuencia es más hiperecoica, a veces se puede ver un aspecto moreado.

Dimensiones:

- la cabeza normal tiene las dimensiones más grandes que el cuerpo y la cola. Cabeza anteroposterior 2.2 a 0.3cm, cuerpo 1.8 a 0.3cm, diámetro cefalocaudal de la cabeza es de 2.01 a 0.39cm, y al del cuerpo es 1.18 a 0.36cm. El tamaño del páncreas disminuye con la edad.

Páncreas normal



1. Cabeza
2. Cuerpo
3. Cola

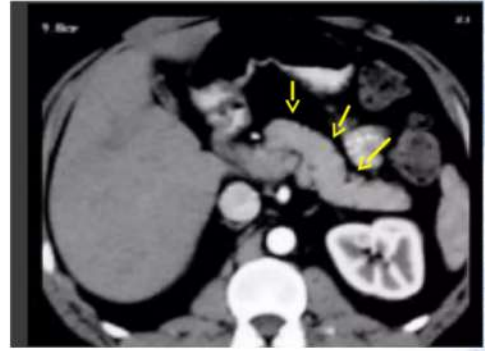
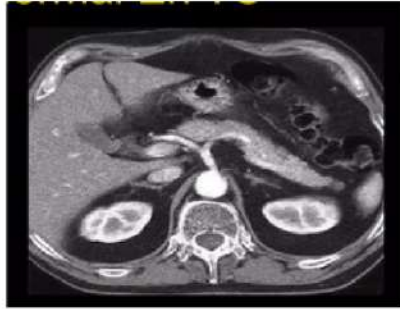

TOMOGRAFIA DE PANCREAS

PLANO TRANSVERSAL:

Tamaño:

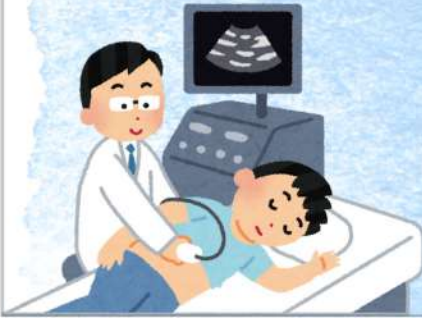- Cabeza 23 mm
- Cuello 19 mm
- Cuerpo 20 mm
- Cola 15 mm
- Imagen Lisa
- Algo irregular



Contraste:

- Cuanto mas rápida sea la administración (ejm dinámica) más denso será el realce.
- Densidad: 30 a 50 UH (similar a tejidos blandos)

ULTRASONIDO ESPLENICO ANORMAL



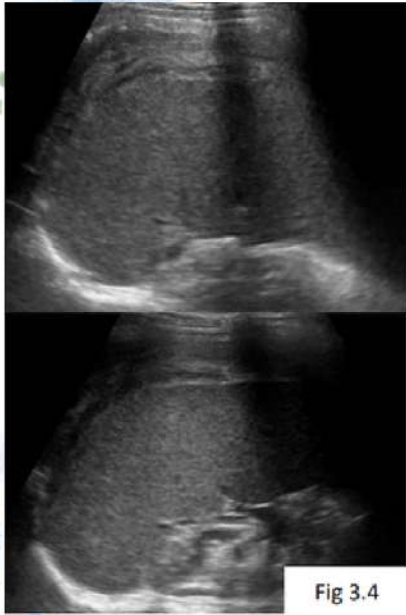


Fig 3.4

ROTURA ESPLÉNICA

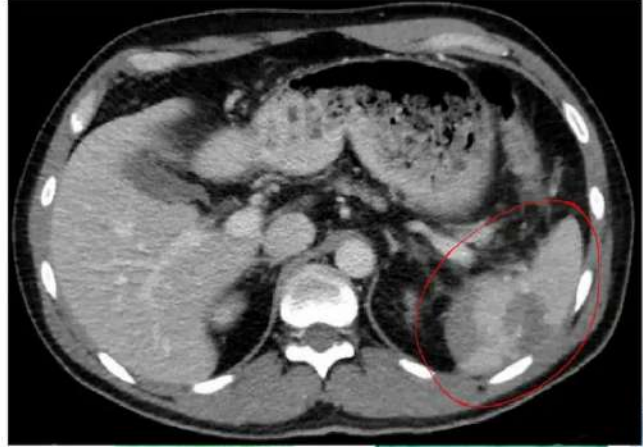
El traumatismo abdominal cerrado es la primera causa de rotura esplénica, generalmente por contusiones importantes derivadas de accidentes de tráfico o por caída de altura. Las principales formas de presentación de las lesiones esplénicas son: contusiones/hematomas intraparenquimatosos, infartos, laceraciones, hematomas subcapsulares, rotura/estallido y lesiones hiliares

Ecografía abdominal. Rotura espontánea de bazo en paciente con mononucleosis infecciosa. Se visualiza una colección hemática hiperecogénica periesplénica compatible con hematoma agudo

ROTURA ESPLÉNICA

La tomografía computarizada permite identificar y evaluar la lesión esplénica*, junto con cualquier otra afectación de las vísceras abdominales. Específicamente, también permite la clasificación de la lesión esplénica para guiar el manejo posterior.

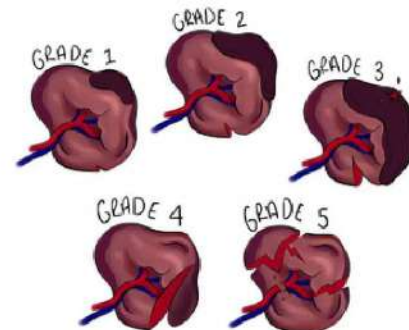
Una ruptura esplénica traumática como se ve en la tomografía computarizada, el borde en el borde inferior muestra un signo de líquido libre (sangre)

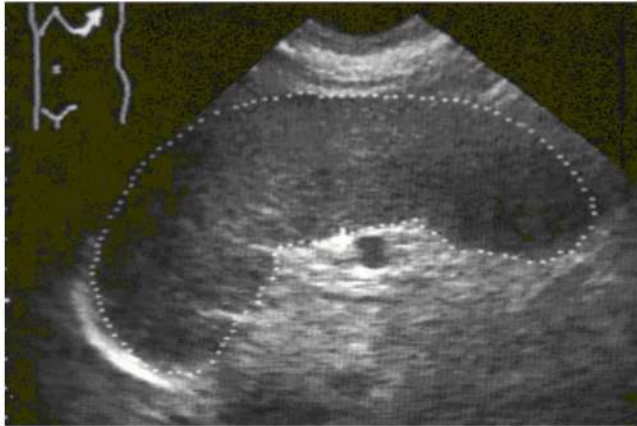

GRADOS DE LESION	DESCRIPCIÓN
I	- Desgarro capsular <1cm de profundidad parenquimatosa - Hematoma subcapsular <10% de superficie
II	Desgarro capsular 1-3cm de profundidad parenquimatosa - Subcapsular 10-50% de superficie, o intraparenquimatoso <5cm
III	- Desgarro capsular >3 cm de profundidad parenquimatosa, o cualquier desgarro que afecte a los vasos trabeculares - Subcapsular >50% de superficie, o intraparenquimatoso >5 cm, o cualquier hematoma en expansión o rotura.
IV	- Laceración de vasos segmentarios o hiliares, desvascularizando el >25% del bazo
V	Bazo completamente destrozado o lesión vascular hiliar, desvascularizando todo el bazo

ROTURA ESPLÉNICA

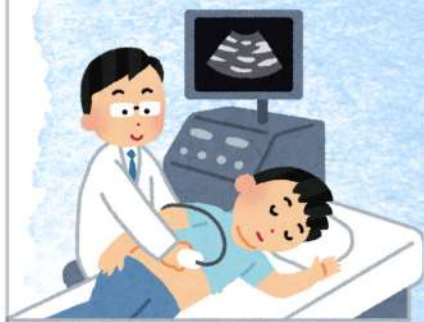La escala de lesiones esplénicas de la Asociación Americana para la Cirugía del Trauma (AAST, por sus siglas en inglés)

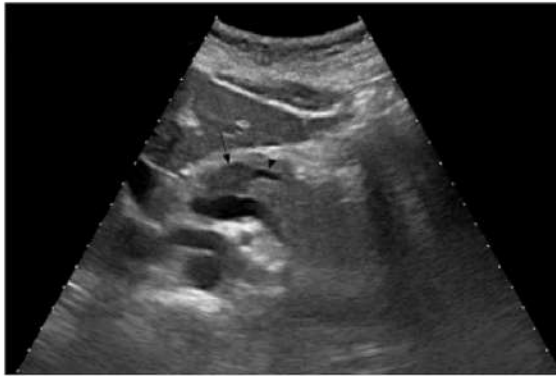




- La esplenomegalia masiva se define como un bazo mayor de 1 kg ó de 22 cm.
- Cuando se logra palpar el bazo por debajo del borde costal izquierdo se calcula que su tamaño es mínimo el doble de lo normal con un peso estimado en 750 g ó más.
- La esplenomegalia incrementa la cantidad de sangre canalizada a través de la pulpa roja y se manifiesta con combinaciones de anemia, neutropenia o trombocitopenia (especialmente).

ULTRASONIDO DE PANCREAS ANORMAL





Pancreatitis aguda

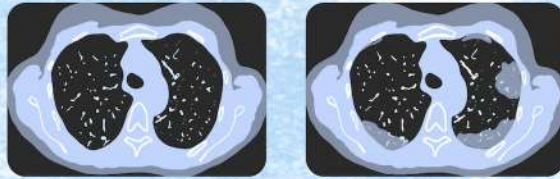
Los hallazgos se clasifican según su distribución:

- focales o difusos
- Y por gravedad:
 - Leves: pueden ser negativos
 - Moderados
 - Graves

útil después de las 48hrs posteriores al episodio agudo de pancreatitis ya que mejora el íleo paralítico, se pueden encontrar complicaciones como masa inflamatoria, hemorragia, acumulaciones de líquidos intrahepáticas y extrahepáticas y formación de pseudoquistes. La ecografía si puede diferenciar entre masas inflamatorias y acumulación de líquido y para guiar la aspiración con aguja, que permite diferenciar entre masas infectadas y no infectadas y pseudoquistes

TOMOGRAFIA DE PANCREAS

ANORMAL



Criterios tomográficos de Balthazar para Pancreatitis Aguda

Grado de lesión por tomografía computarizada	Puntuación
A Normal	0
B Agrandamiento difuso del páncreas	1
C Anomalías intrínsecas del páncreas asociado a cambios del tejido peripancreático	2
D Presencia de una colección mal definida	3
E Presencia de 2 o más colecciones líquidas mal definidas	4

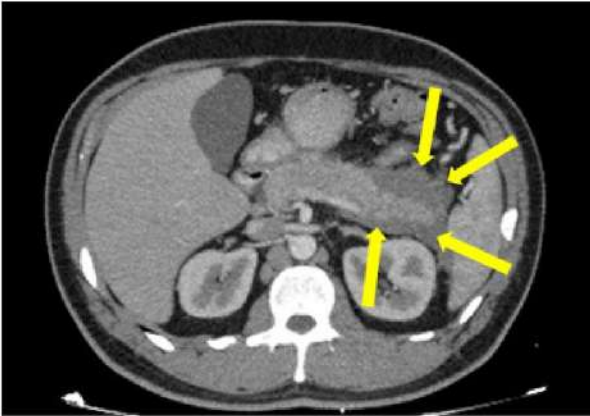
Grado de necrosis	Puntuación
0%	0
<30%	2
30 - 50%	4
>50%	6

Suma de los puntos	Índice de severidad
0 - 3	Bajo
4 - 6	Medio
7 - 10	Alto

Lo que presentamos es únicamente con fines informativos. Siempre debes consultar a un profesional de la salud si tienes alguna inquietud médica.

SIFOLIGHTMed

Pancreatitis aguda



- En la TC se visualiza como líquido que rodea al páncreas, de atenuación homogénea, con ausencia de una pared y que tienden a acomodarse a los espacios retroperitoneales.
- colección peripancreática aguda. TC con contraste endovenoso en fase arterial, corte axial. Se visualiza realce del parénquima pancreático, y una colección peripancreática rodeando la cola, relativamente homogénea que no realza (flechas).

¡MUCHAS GRACIAS!

