

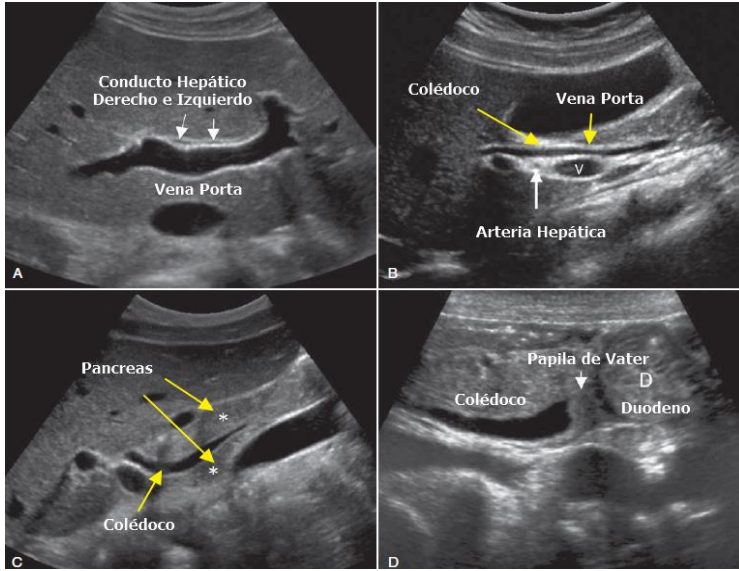
UNIVERSIDAD DEL SURESTE

**Dr.: GERARDO CANCINO
GORDILLO**

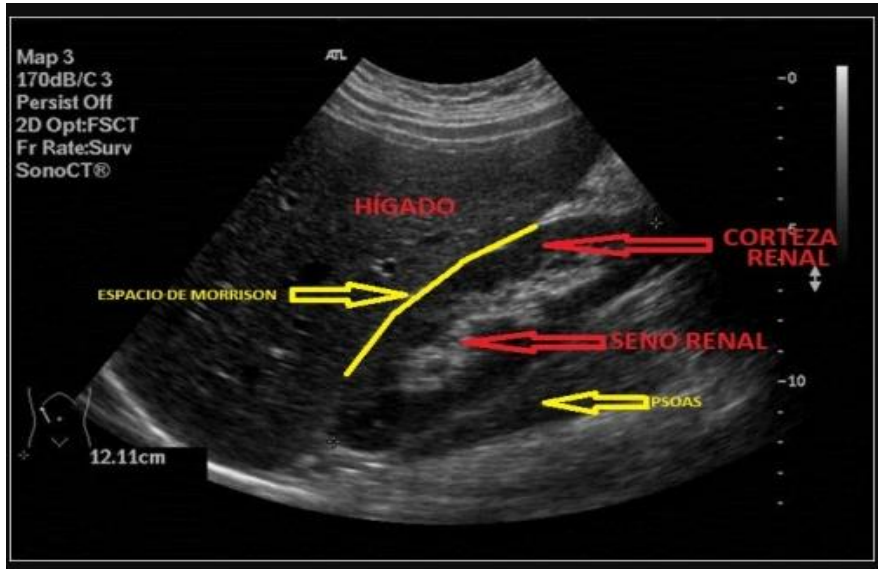
ECOGRAFIAS

PABLO ADOLFO JIMENEZ VAZQUEZ 4 SEMESTRE GRUPO B

ECOGRAFIA BILIAR

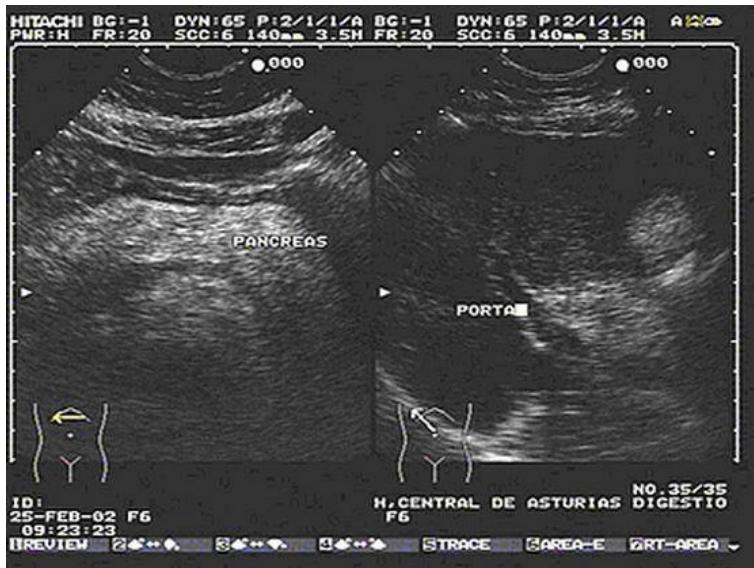


ECOGRAFIA HEPATICA



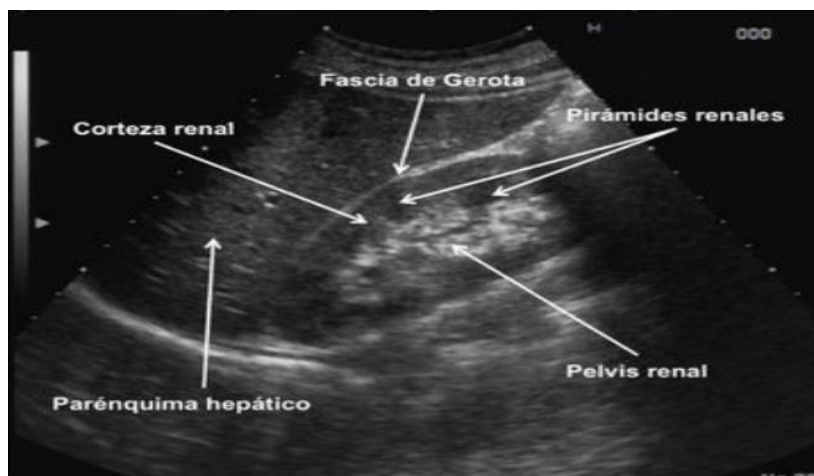
Se observa ecografía hepática con corteza renal , hígado, espacio de Morrison y psoas

ECOGRAFIA PANCREAS



Se observa pancreas y porta así como partes gástrica

ECOGRAFIA PANCREAS



Se observa usg pancreatico con las siguientes partes
Corteza renal
Facia gerota
Pelvis renal
Paraenquima hepatica

ECOGRAFIA RENAL

- se trata de usg urológico donde se observan uréteres y vejiga así como litos y críales

