



IMAGENOLOGÍA

PATOLOGIAS
HEPATICAS

CLAUDIA P. ABARCA JIMÉNEZ
OSCAR EDUARDO GUILLEN SÁNCHEZ
RASHEL CITLALI RINCÓN GALINDO
JAVIER ADONAY CABRERA BONILLA



CONTENIDO

01

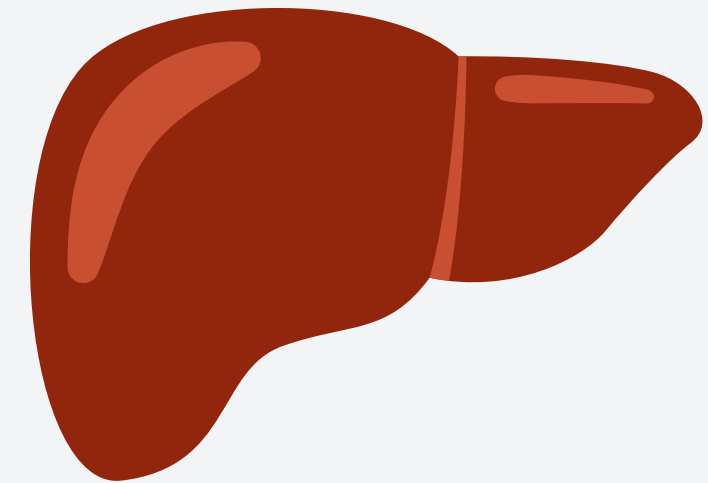
ESTEATOSIS

02

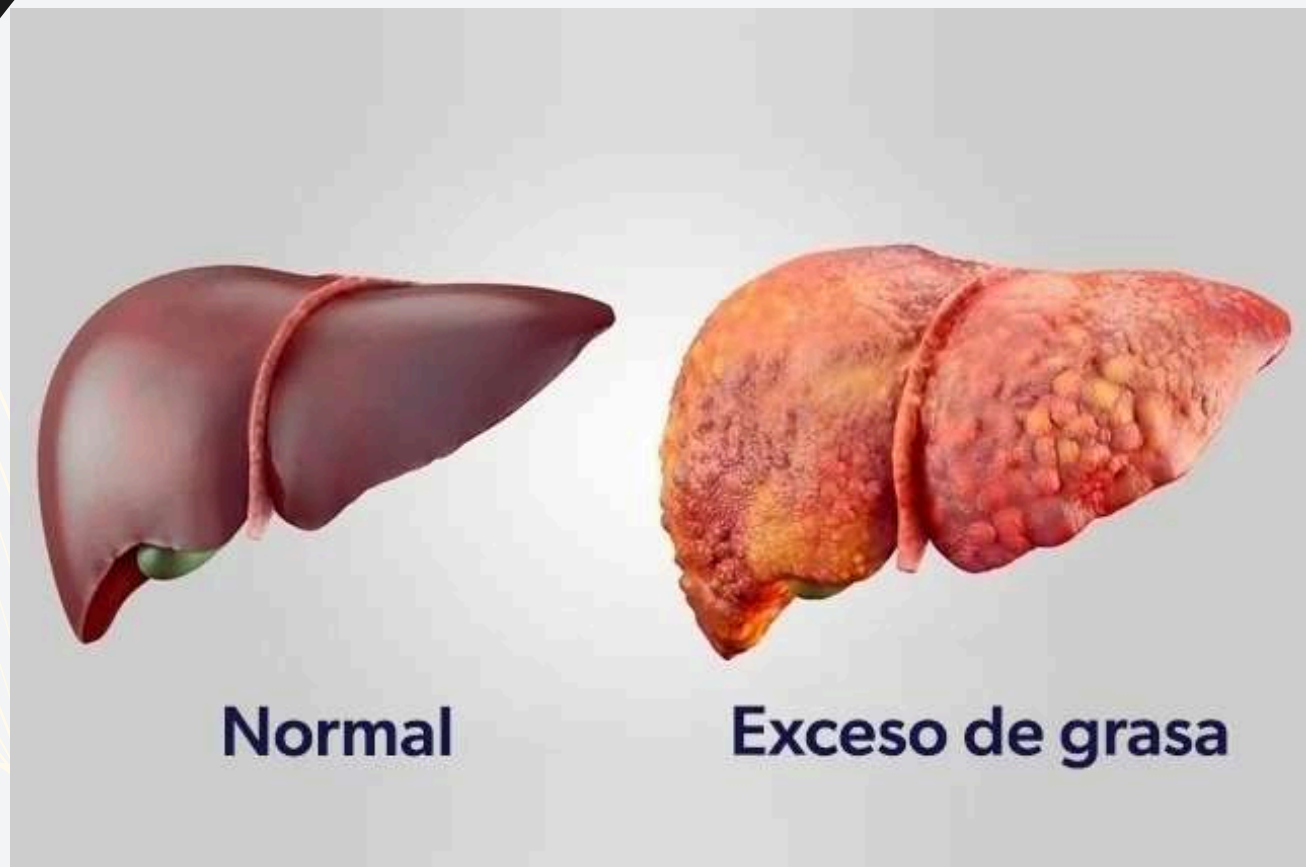HEPATOMEGALIA

03

CARCINOMA HEPATICO



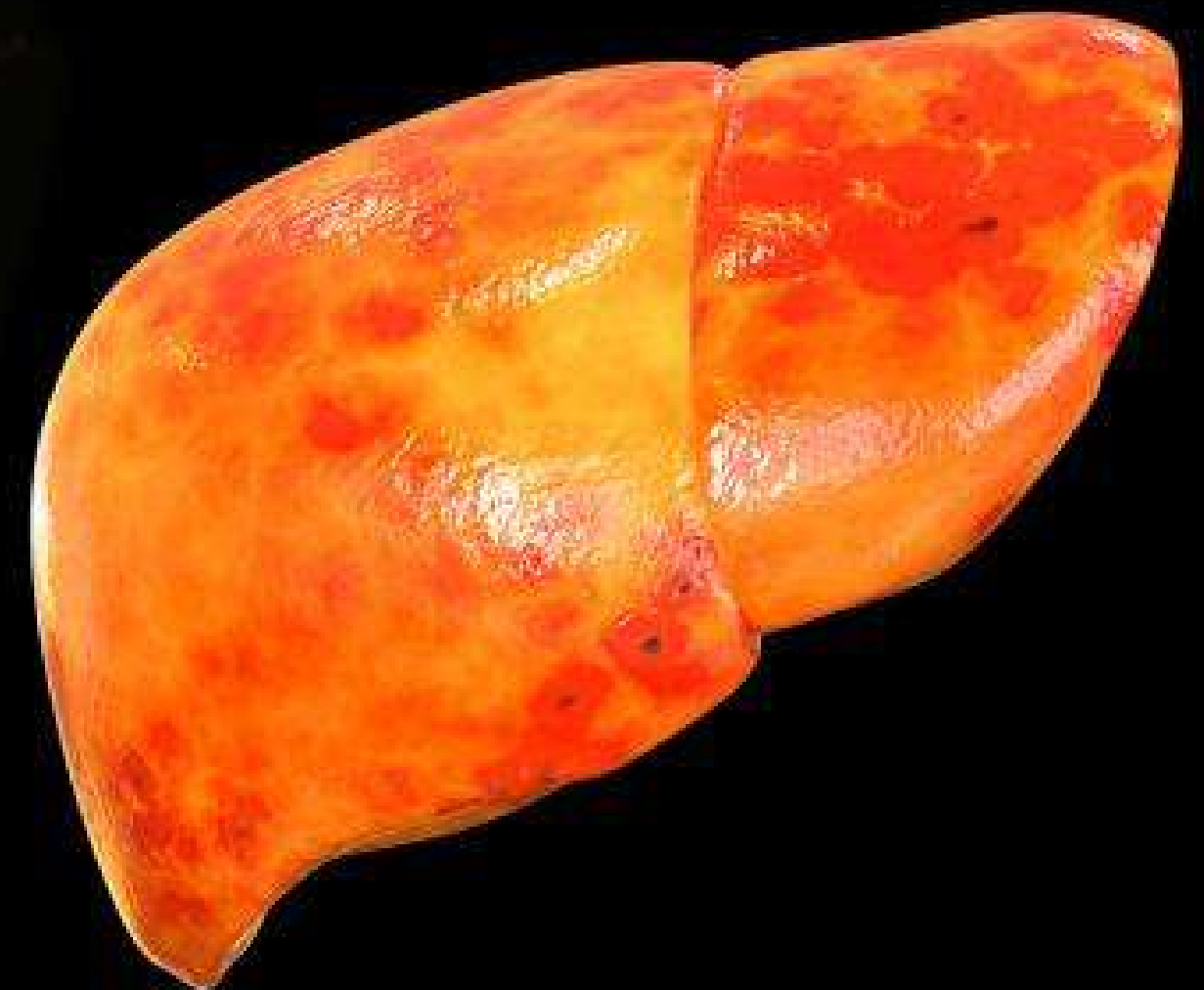ESTEATOSIS



DEFINICIÓN

Enfermedad bastante común donde lentamente se acumula grasa en el hígado

debido a la ingesta de una dieta alta en grasas, pero también puede surgir por el consumo excesivo de bebidas alcohólicas.




DATOS

CAUSAS:



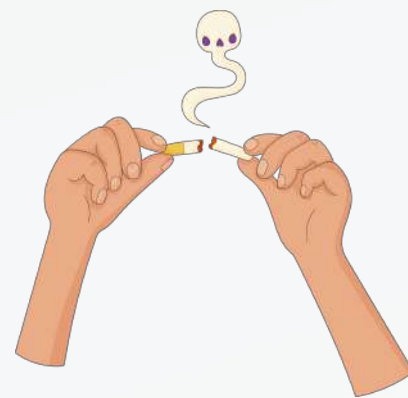
No está bien definida

- Exceso de grasas
- Alcoholismo
- Genética



SUSEPTIBILIDAD:

- Obesidad;
- Diabetes tipo 2;
- Hipertensión;
- Colesterol alto;
- Edad superior a 50 años;
- Fumar;
- Hipotiroidismo.



TIPOS DE ESTEATOSIS

ALCOHOLICA

consumo excesivo de
bebidas alcohólicas



3

CIRROSIS

Inflamación --> Fibrosis = reducción
de tamaño

4


CARCINOMA HEPATOCELULAR

- Más grave
- células tumorales

NO ALCOHOLICA

Consecuencia de

- enfermedades
- alimentación rica en grasas
- uso frecuente de medicamentos
- infección



1

ESTEATOSIS HEPÁTICA SIMPLE

Apenas se identifica

2

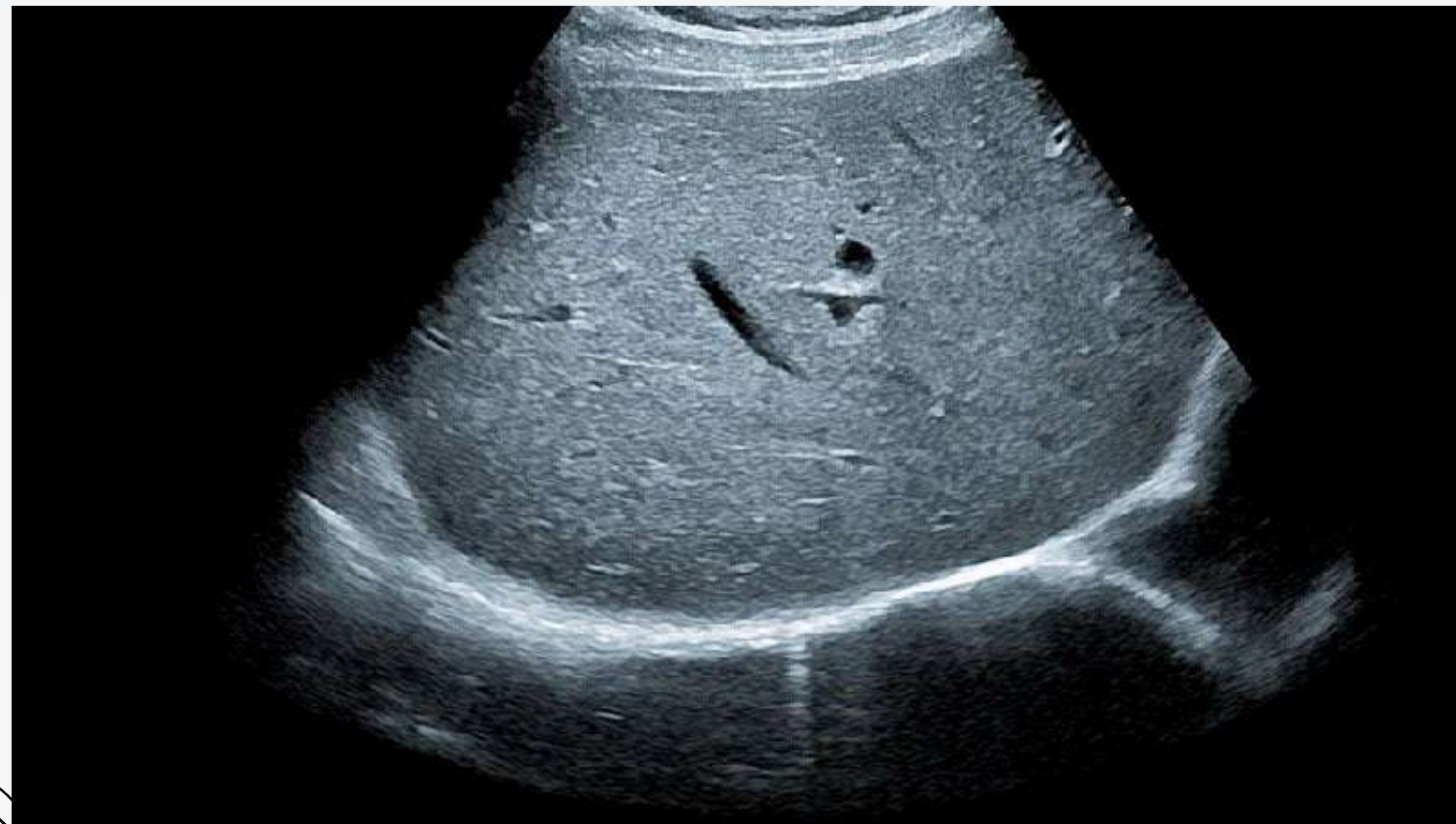ESTEATOHEPATITIS

- Exceso de grasa
- Puntos de inflamación

TIPOS DE ESTEATOSIS

NO ALCOHOLICA

ENFERMEDAD HEPÁTICA ASOCIADA A
DISFUNCIÓN METABÓLICA



CRITERIOS DE DX

- Hígado graso documentado por biopsia o imagen.
- Disfunción metabólica, como diabetes, obesidad, dislipidemia.

GRADOS DE ESTEATOSIS

CANTIDAD DE CÉLULAS DE GRASA PRESENTE EN EL HÍGADO:



GRADO 1

- leve acumulación de grasa en el hígado.
- afecta aproximadamente el 30 % de las células

GRADO 2

- Acumulación moderada de grasa
- hasta el 60% de las células afectadas

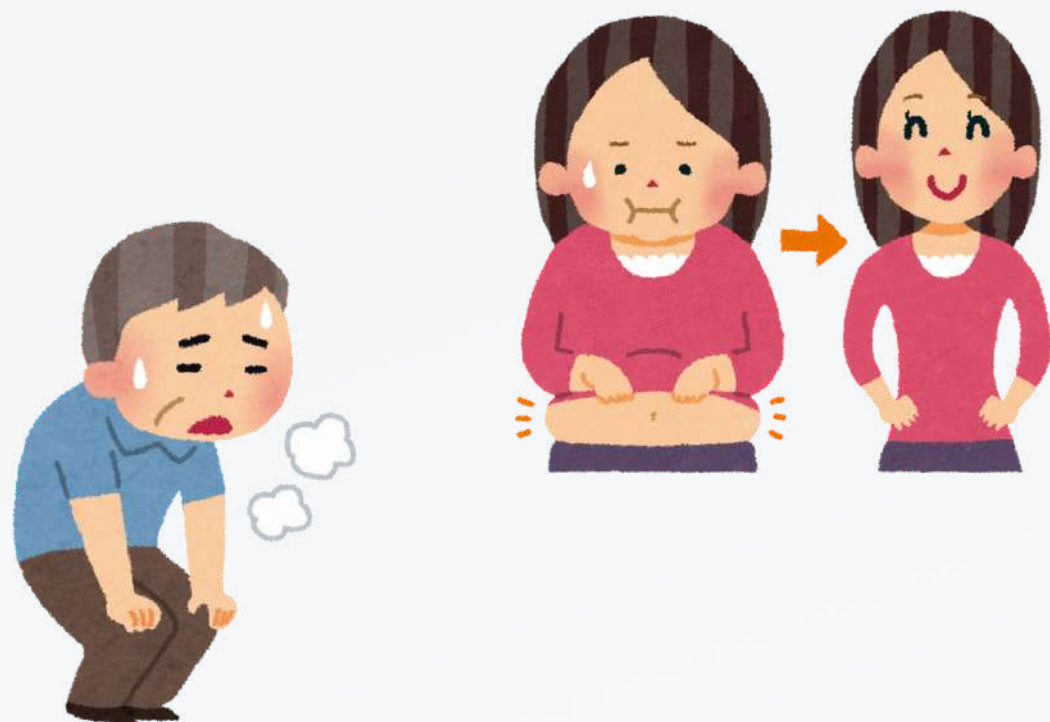
GRADO 3

- Acumulación de grasa elevada en el hígado

MANIFESTACIONES CLINICAS

PRIMERAS ETAPAS

- Asintomática

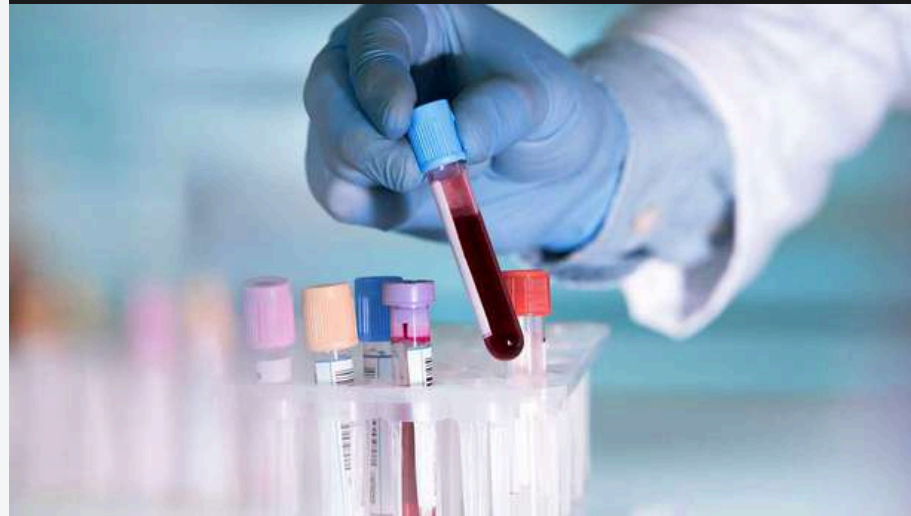

ETAPAS MÁS AVANZADAS

- Dolor en el lado superior derecho del abdomen
- pérdida de peso sin razón
- cansancio
- malestar general
- náuseas y vómitos
- Fatiga



DIAGNOSTICO



- ANALISIS DE SANGRE
- ECOGRAFIA ABDOMINAL
- TOMOGRAFIA
- ELASTOGRAFÍA HEPÁTICA
- RESONANCIA MAGNÉTICA
- BIOPSIA.

- **NO EXISTEN TRATAMIENTOS FARMACOLÓGICOS APROBADOS**

- Dieta saludable
- Ejercicio
- Eliminar sustancia nocivas
- Controlas enfermedad subyacente

TRATAMIENTO



ECOGRAFÍA

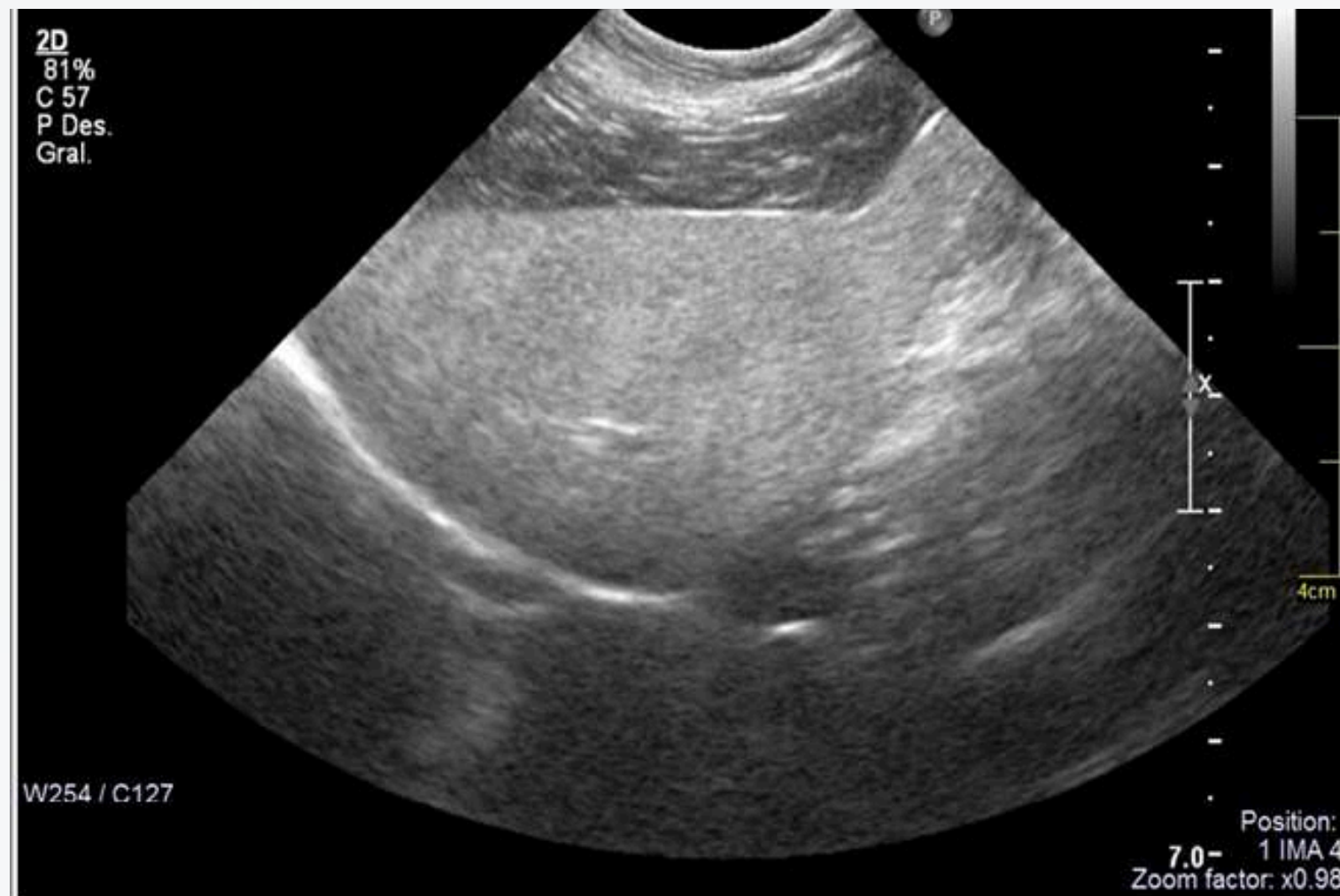Descartar la presencia de lesiones focales

CARACTERÍSTICA:

"hígado brillante"



= +
ecogenicidad del
parénquima pancreático



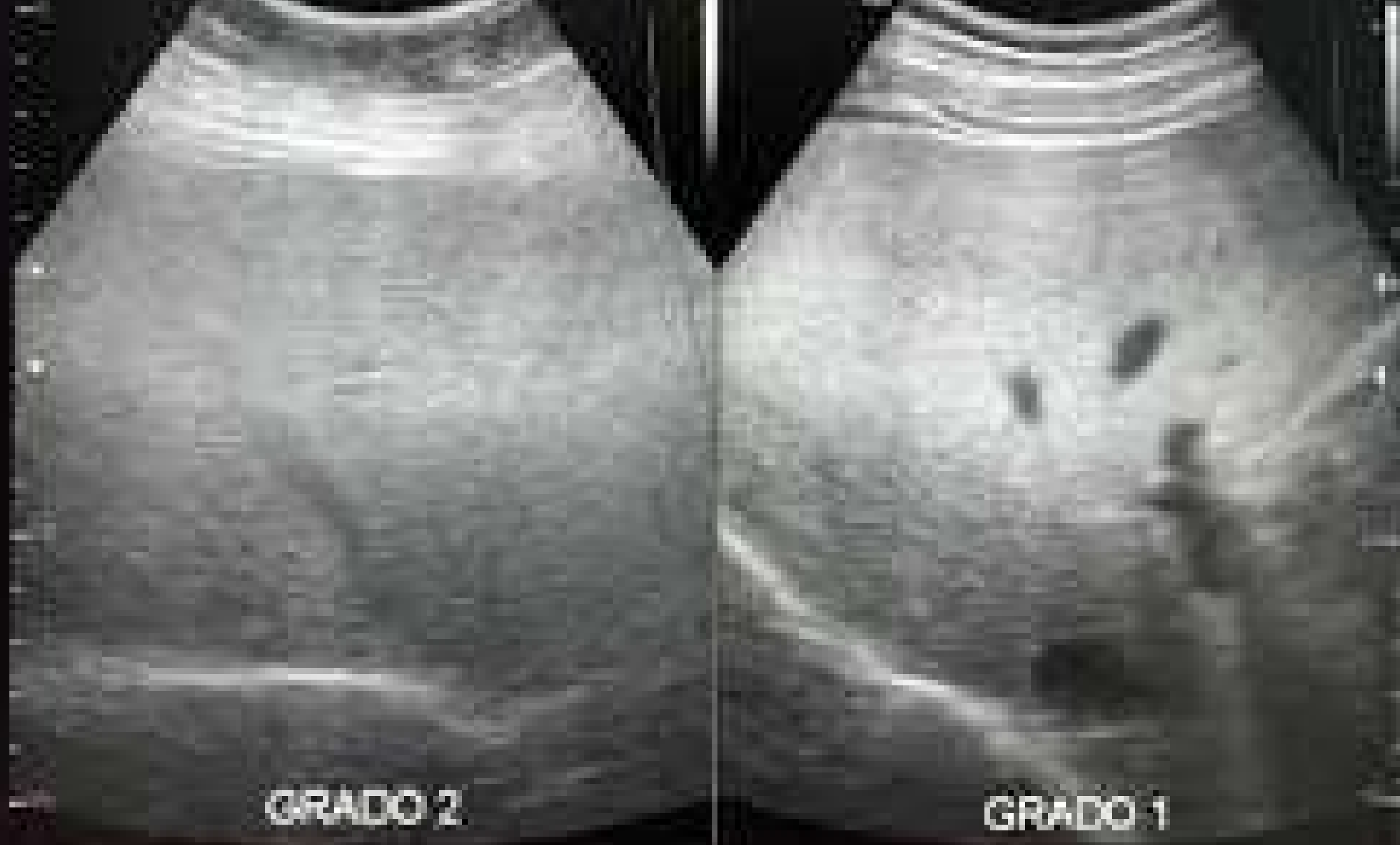+ Ecogenicidad



tenuación sónica
posterior



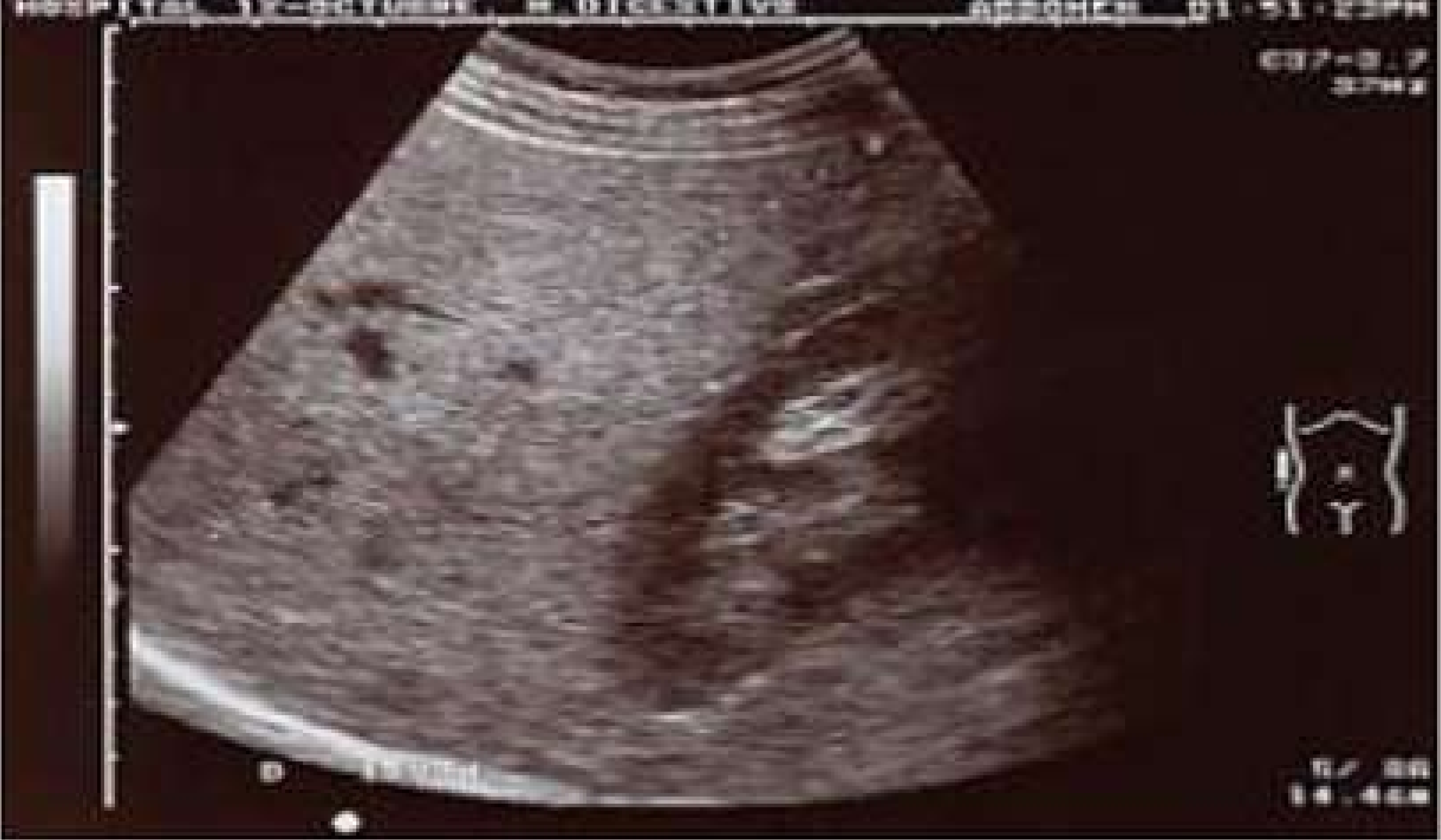No hay valoración de
profundidad

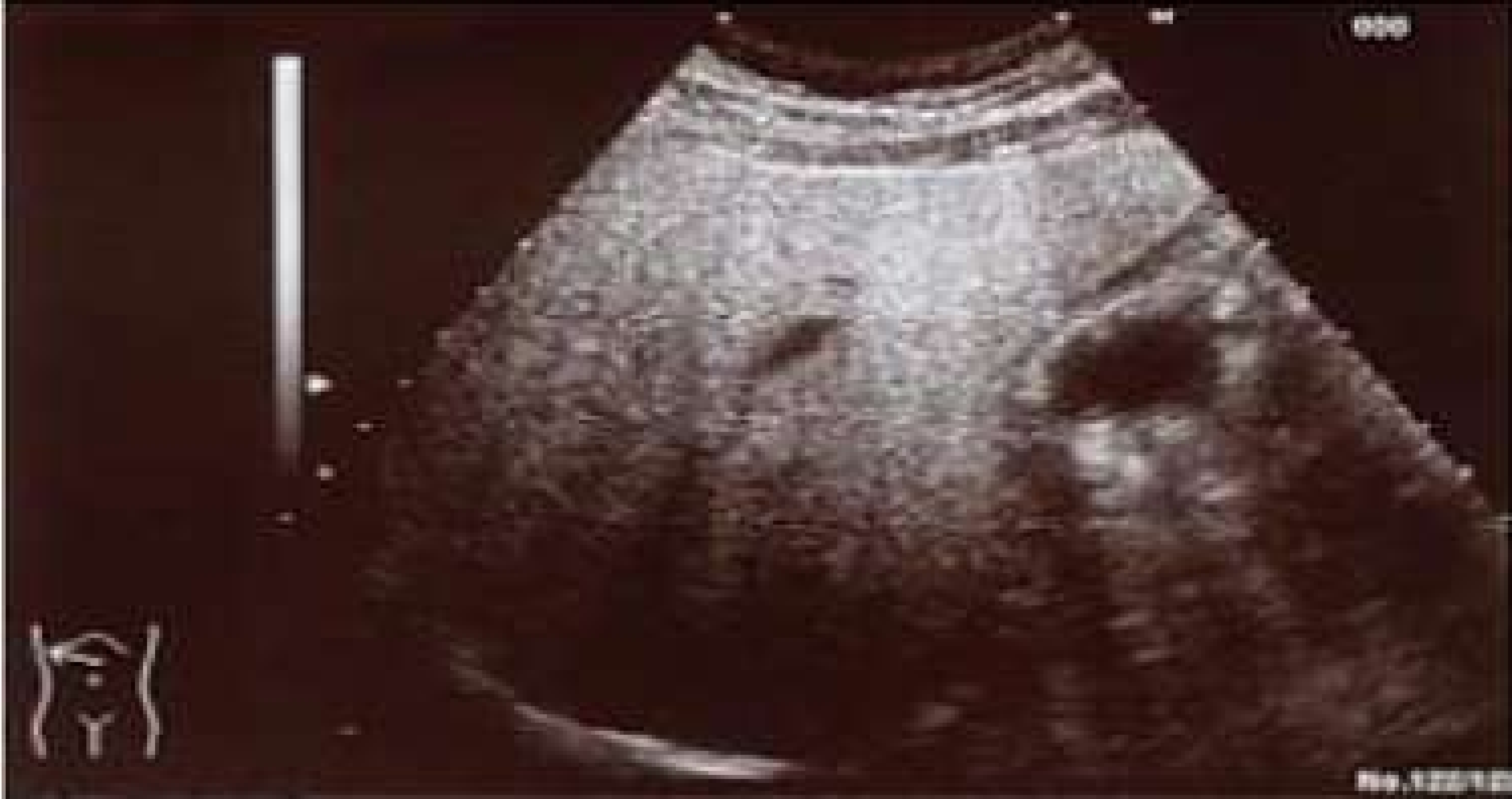

GRADO 2

GRADO 1

ESTEATOSIS HEPATICA

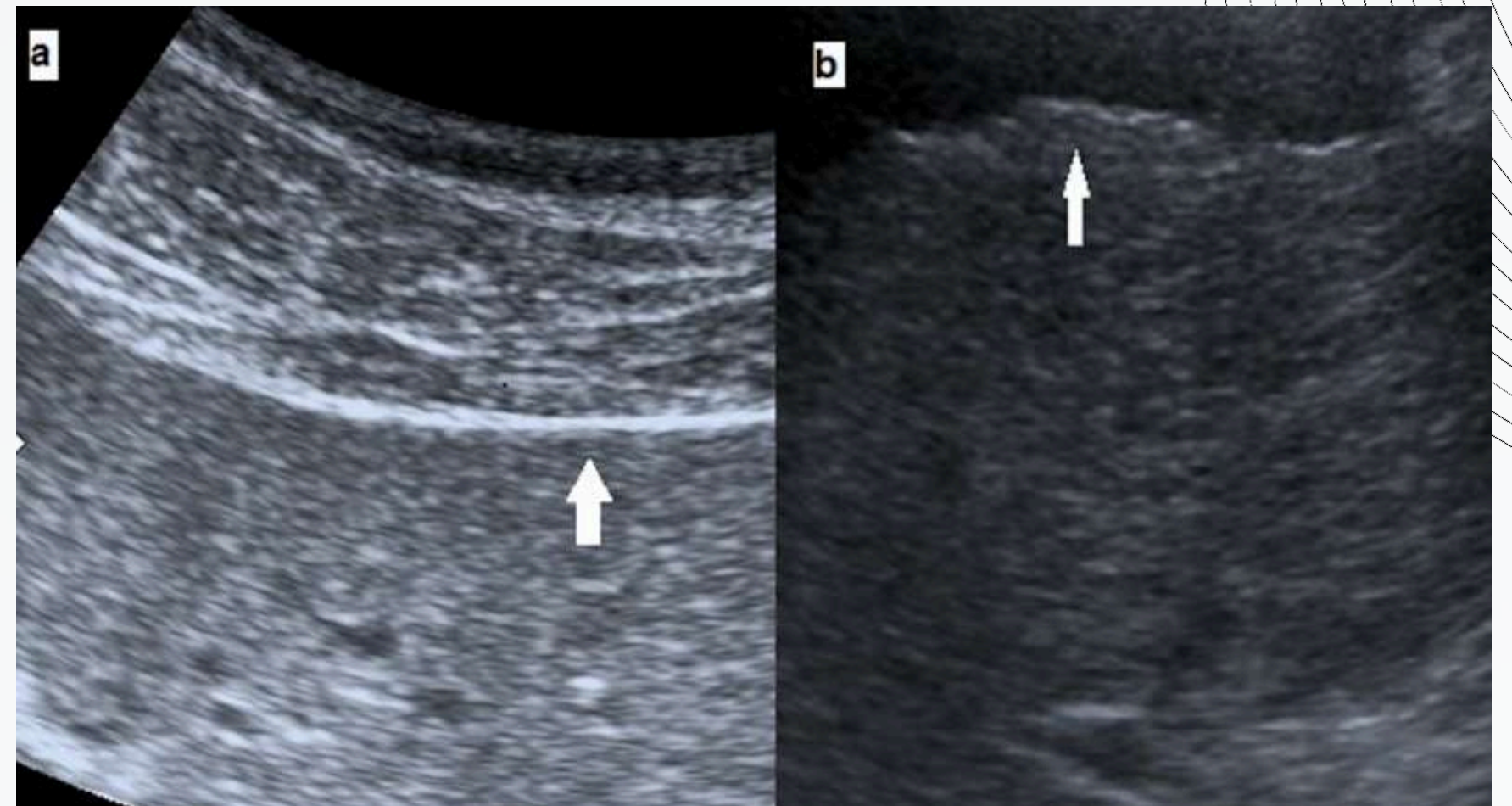




AFECCIÓN DE PARENQUIMA HEPÁTICO

PATRÓN DIFUSO:

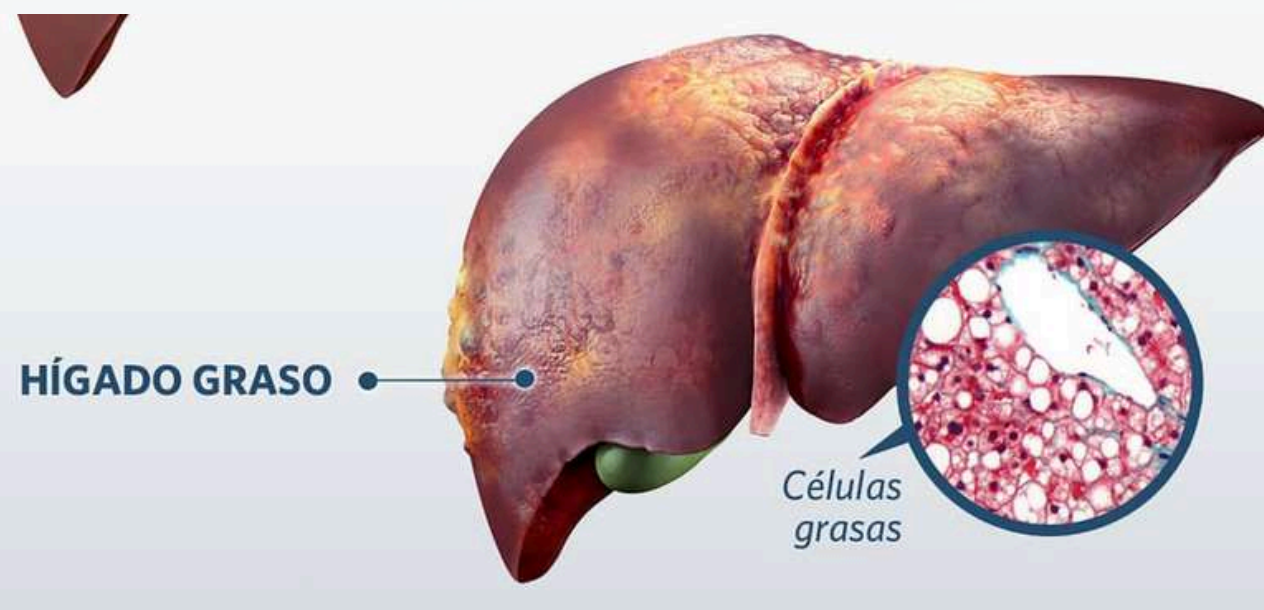
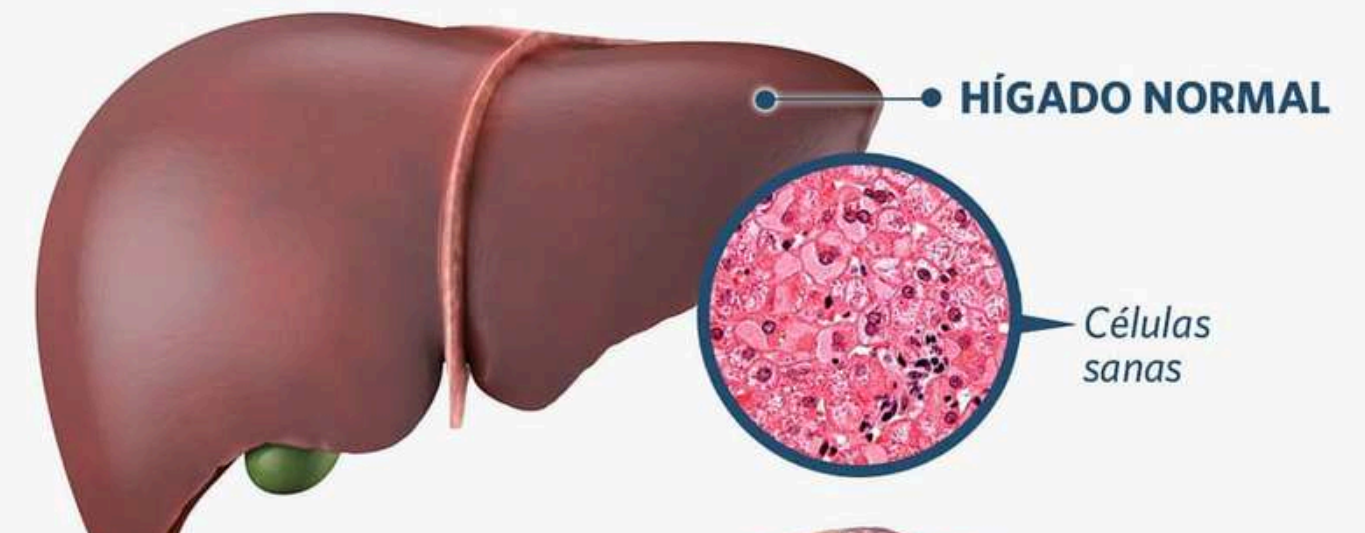
- Afecta a la totalidad del parénquima
- zonas hipoecoicas que representan "áreas de parénquima normal" de límites más definidos y sin efecto masa
- es frecuente su localización en el hilio hepático o en la zona próxima a la vesícula.



AFECCIÓN DE PARENQUIMA HEPATICO

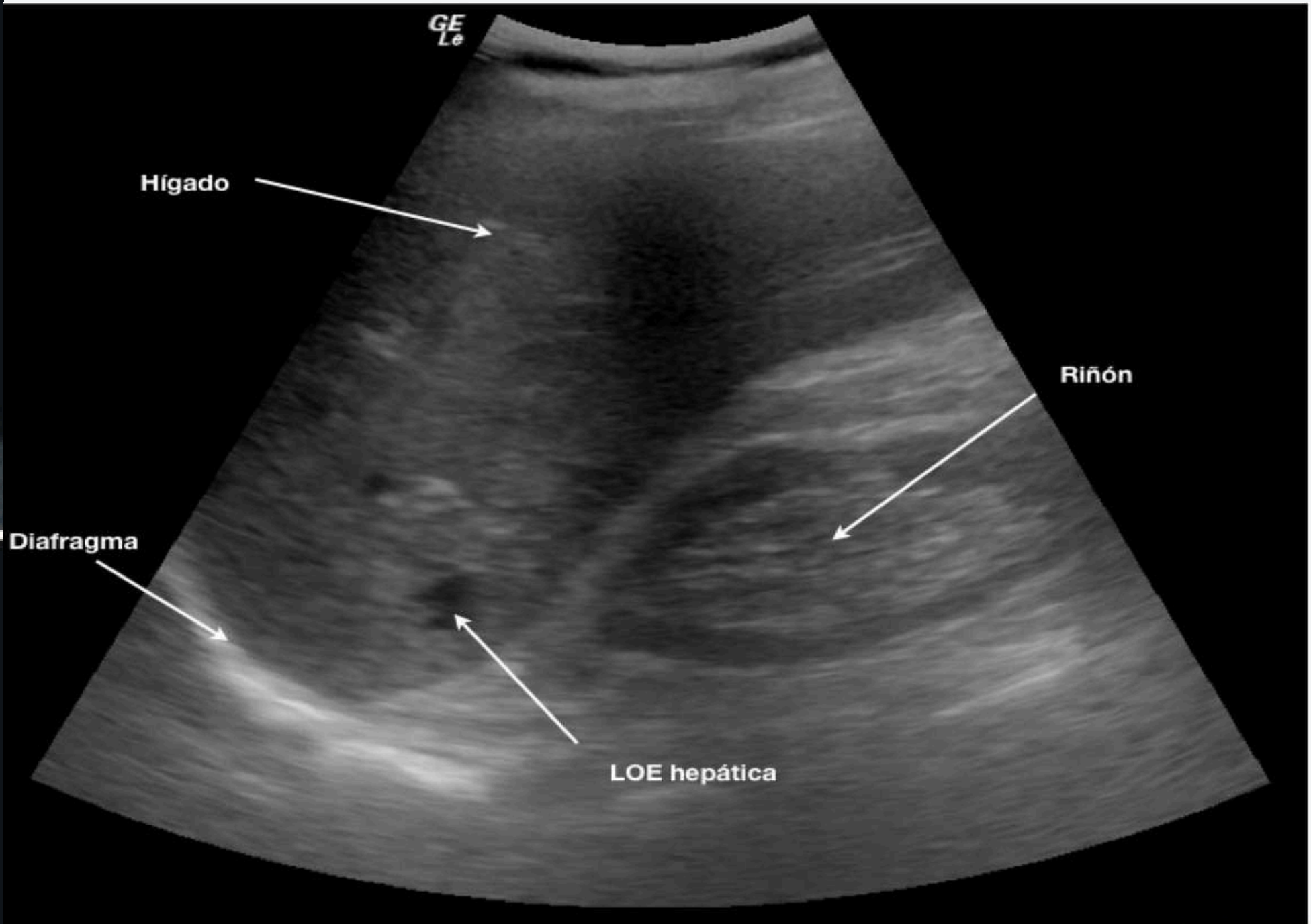
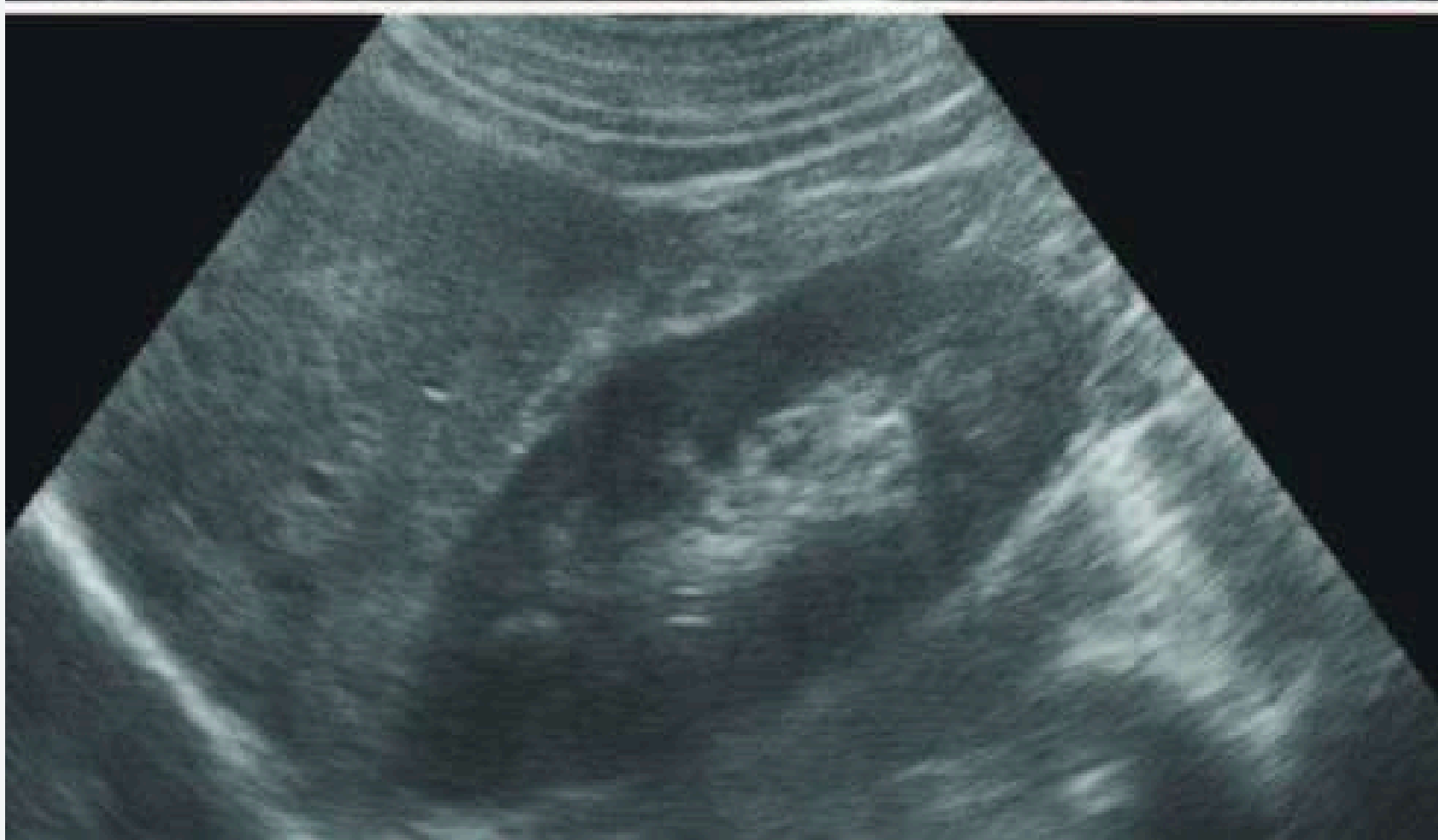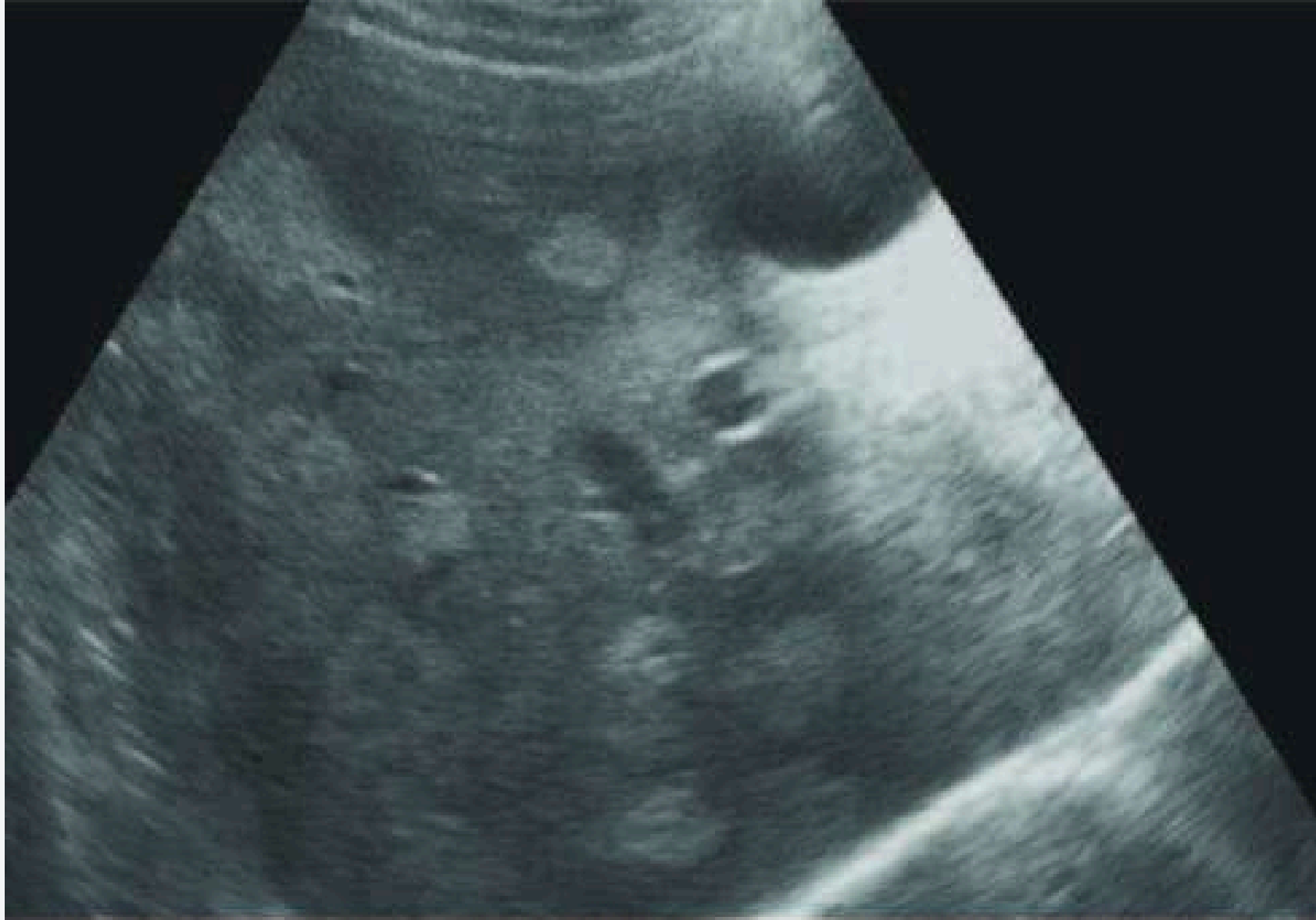PATRÓN FOCAL:

- Regiones de ecogenicidad aumentada
- Este patrón es frecuente, sobretodo en LHD
- fácil diagnóstico
- fácil de diferenciar de la lesión ocupante de espacio.



AUSENCIA DE EFECTO MASA:

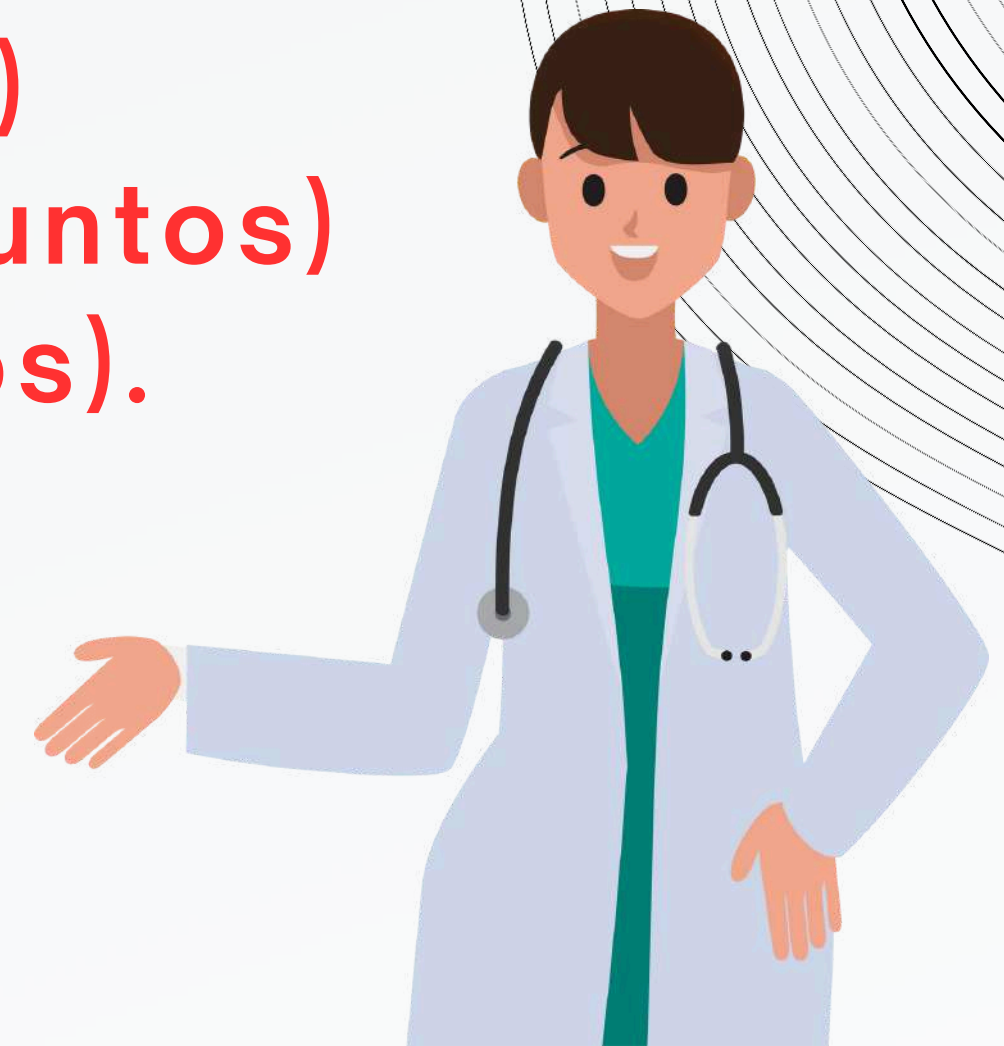1. no desplazan
2. no comprimen vasos hepáticos
3. ni alteran el contorno del hígado
4. suelen presentar márgenes geográficos.



GRADO DE INFILTRACIÓN DE GRASA

ESTEATOSIS HEPÁTICA EN 3 GRADOS:

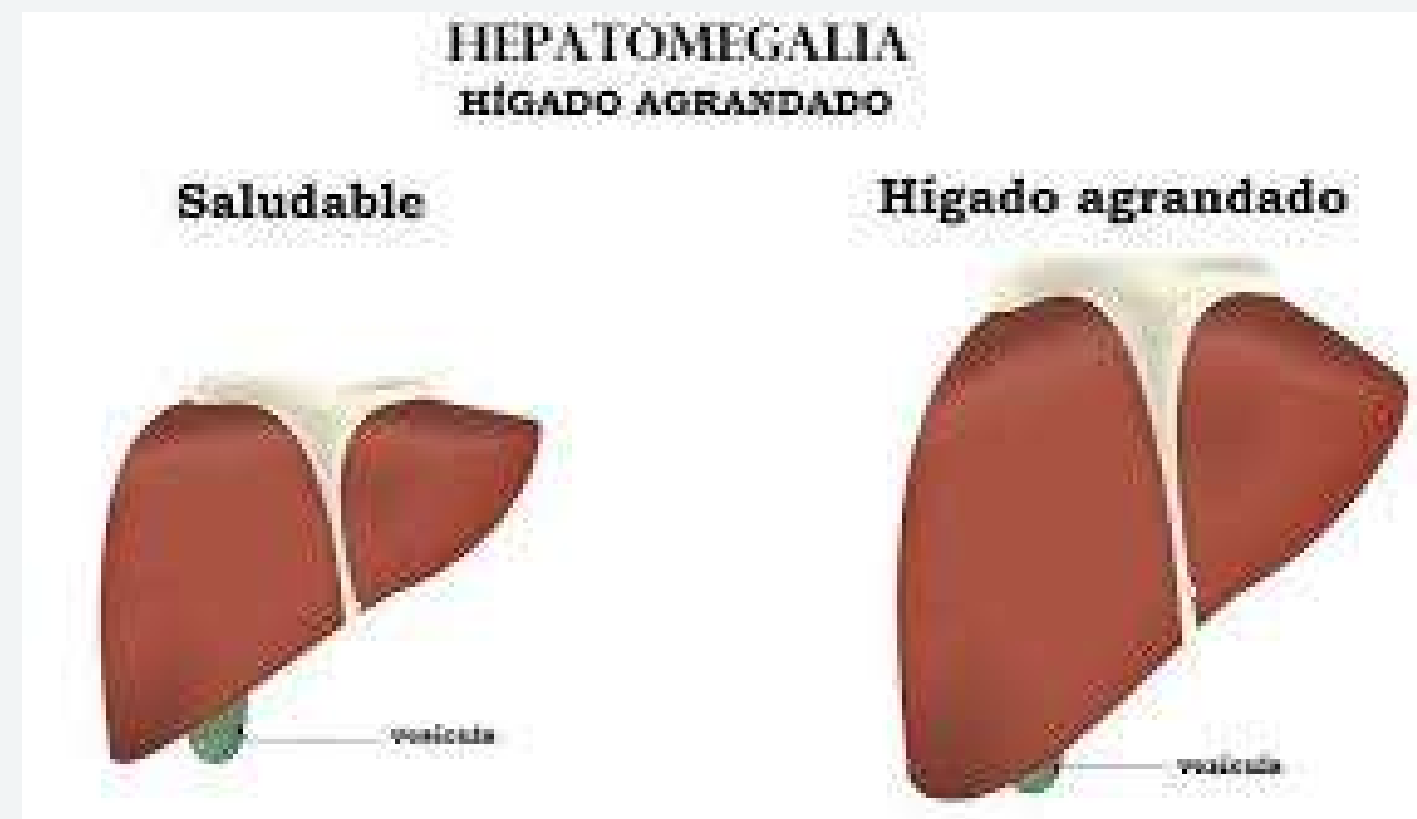
- hígado normal **(0 puntos)**
- esteatosis hepática leve **(1 a 3 puntos)**
- esteatosis hepática moderada **(4 a 6 puntos)**
- esteatosis hepática grave **(7 a 9 puntos).**



Características	Puntuación	Definición
Ecoestructura	<p>0</p> <p>1</p> <p>2</p> <p>3</p>	<p>Normal: La ecogenicidad del parénquima hepático es homogénea y no hay diferencia de contraste entre el parénquima hepático y el renal.</p> <p>Cambio graso leve: Leve aumento de la ecogenicidad del parénquima hepático.</p> <p>Cambio graso moderado: Intermedio entre la puntuación 1 y 3.</p> <p>Cambio graso grave: Existe una diferencia importante entre la ecogenicidad del parénquima hepático y la ecogenicidad del parénquima renal.</p>
Visibilidad del Diafragma	<p>0</p> <p>1</p> <p>2</p> <p>3</p>	<p>Normal: El parénquima hepático se distingue claramente de la superficie del diafragma. El contorno del diafragma es claramente observado.</p> <p>Cambio graso leve: Atenuación leve de la onda de ultrasonido en el parénquima hepático.</p> <p>Cambio graso moderado: Intermedio entre la puntuación 1 y 3.</p> <p>Cambio graso grave: Marcada atenuación de la onda de ultrasonido a través del parénquima hepático. No es posible visualizar el diafragma.</p>

Visibilidad del Diafragma	0 1 2 3	<p>Normal: El parénquima hepático se distingue claramente de la superficie del diafragma. El contorno del diafragma es claramente observado.</p> <p>Cambio graso leve: Atenuación leve de la onda de ultrasonido en el parénquima hepático.</p> <p>Cambio graso moderado: Intermedio entre la puntuación 1 y 3.</p> <p>Cambio graso grave: Marcada atenuación de la onda de ultrasonido a través del parénquima hepático. No es posible visualizar el diafragma.</p>
Estructuras vasculares hepáticas	0 1 2 3	<p>Normal: La pared de las estructuras vasculares y su lumen son claramente visualizadas.</p> <p>Cambio graso leve: Leve disminución de la definición de las paredes de las estructuras venosas portales periféricas.</p> <p>Cambio graso moderado: Intermedio entre la puntuación 1 y 3.</p> <p>Cambio graso grave: Solo es posible observar las paredes de la porta central, no se observan las paredes de las estructuras portales periféricas.</p>

HEPATOMEGALIA

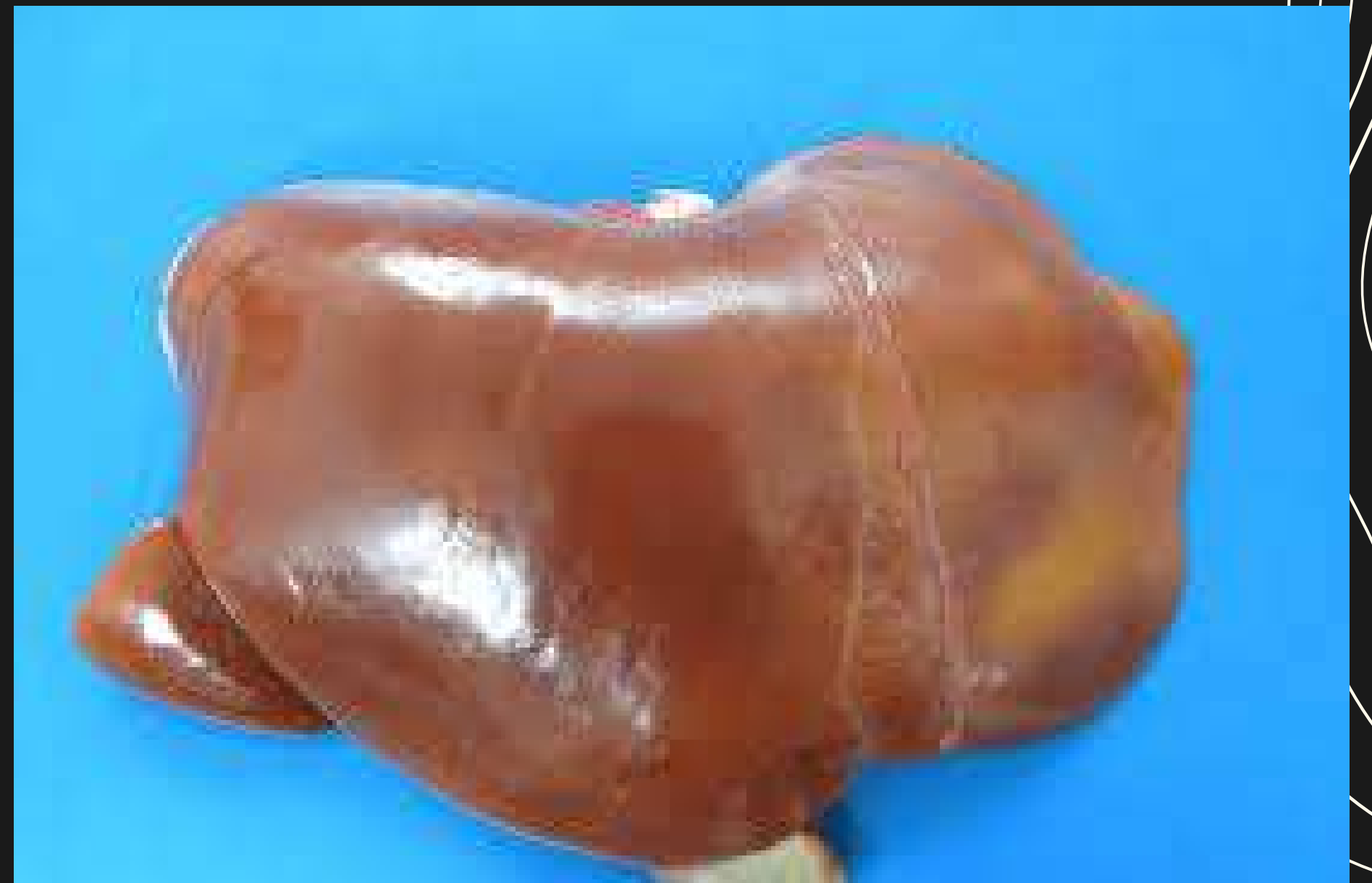

¿QUE ES?

Es el agrandamiento del hígado por encima de su tamaño normal.

En adulto mide por término medio

- 26 cm de ancho
- 15 cm de alto y
- 8 cm de espesor a nivel del lóbulo derecho
- su peso aproximado es 1,5 kg.
(mujeres 1400 y hombres 1800)



Síntomas

Si se produce un aumento de tamaño del hígado, es posible que no haya síntomas.

Si el aumento de tamaño del hígado es producto de una enfermedad hepática, puede venir acompañado de lo siguiente:

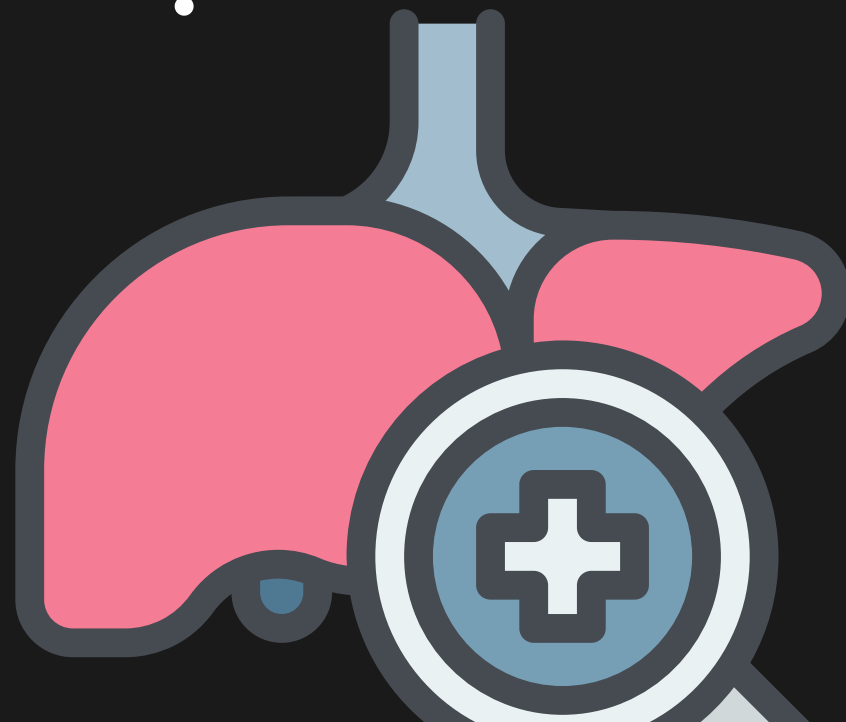

- Dolor abdominal
- Cansancio
- Náuseas y vómitos
- Color amarillento en la piel y la parte blanca de los ojos (ictericia)



Causas

Enfermedades hepáticas

- Cirrosis
- Hepatitis causada por un virus, incluidas las hepatitis A, B y C, o causada por mononucleosis infecciosa
- Enfermedad del hígado graso no alcohólico
- Enfermedad del hígado graso alcohólico
- Un trastorno que causa la acumulación de proteínas anormales en el hígado (amiloidosis)
- Un trastorno genético que hace que el cobre se acumule en el hígado (enfermedad de Wilson)
- Un trastorno que causa la acumulación de hierro en el hígado (hemacromatosis)
- Un trastorno que causa la acumulación de sustancias grasas en el hígado (enfermedad de Gaucher)
- quistes del hígado
- Tumores hepáticos no cancerosos, incluso hemangiomas y adenomas
- Obstrucción de la vesícula biliar o de las vías biliares
- Cáncer
- Problemas del corazón y de los vasos sanguíneos
-



FACTORES DE RIESGO

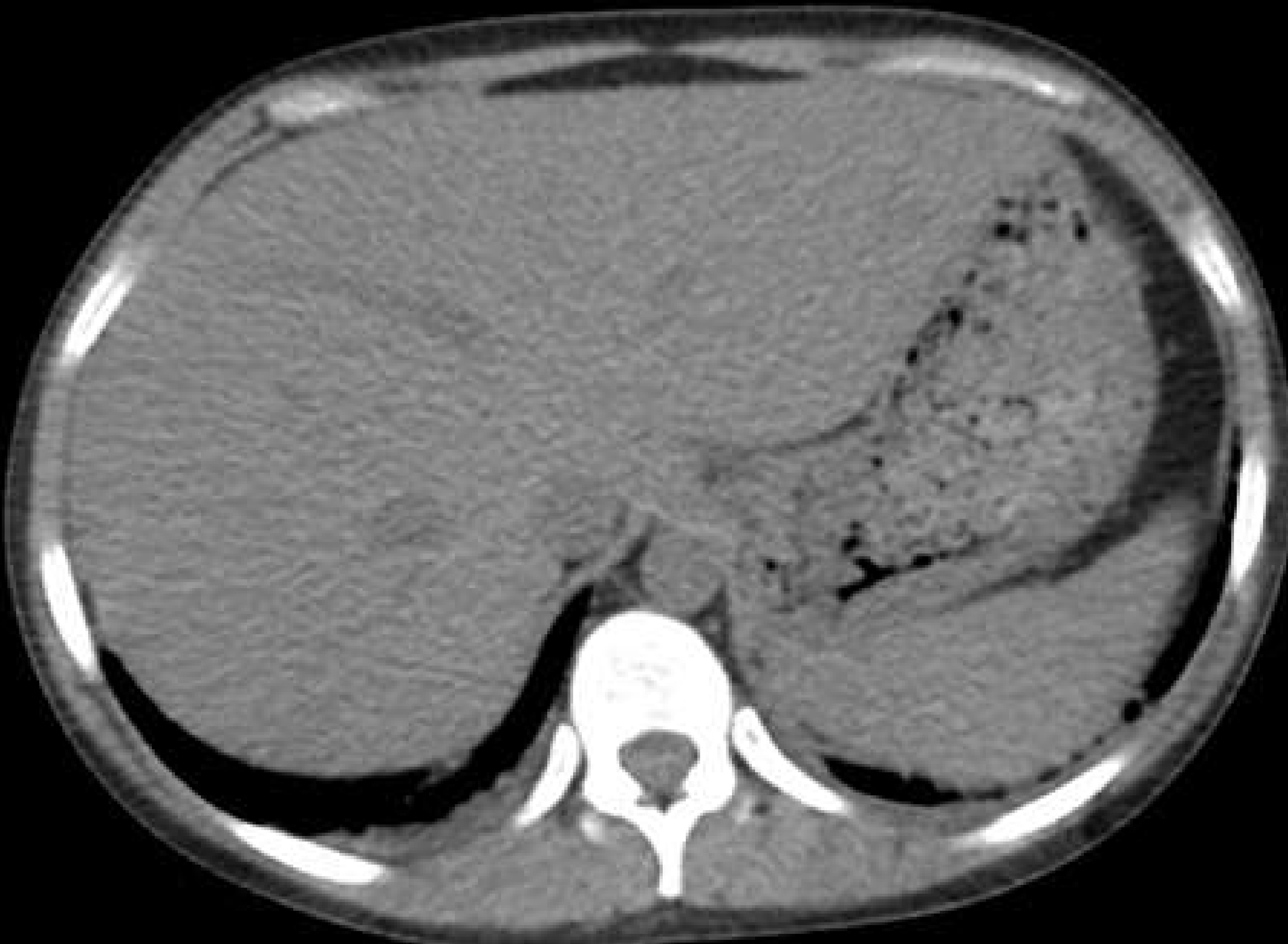
- consumo de alcohol
- grandes dosis de medicamentos
- consumo excesivo de vitaminas y suplementos
- infecciones
- Hepatitis , vitaminas y suplementos
- infecciones
- hepatitis

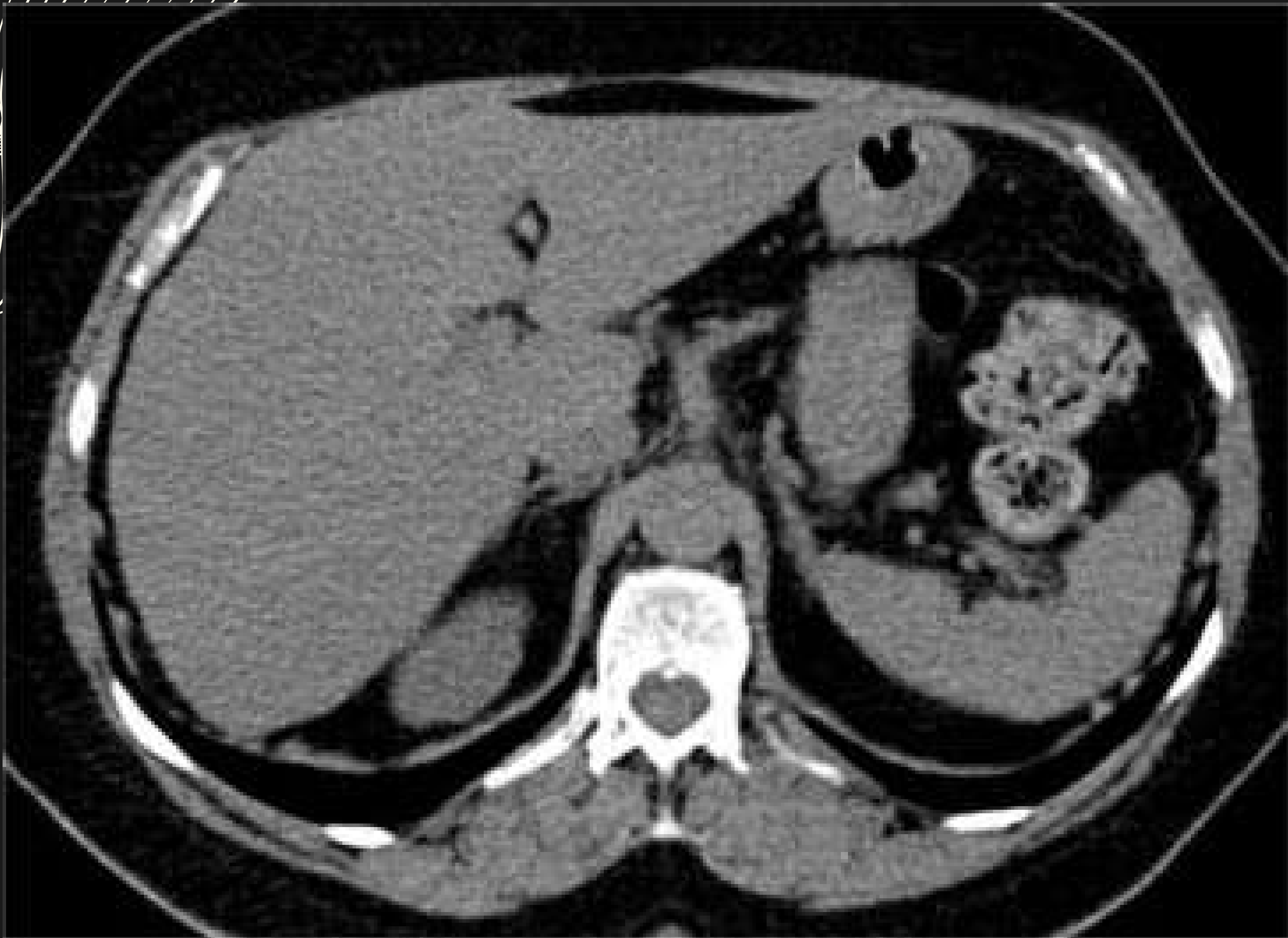


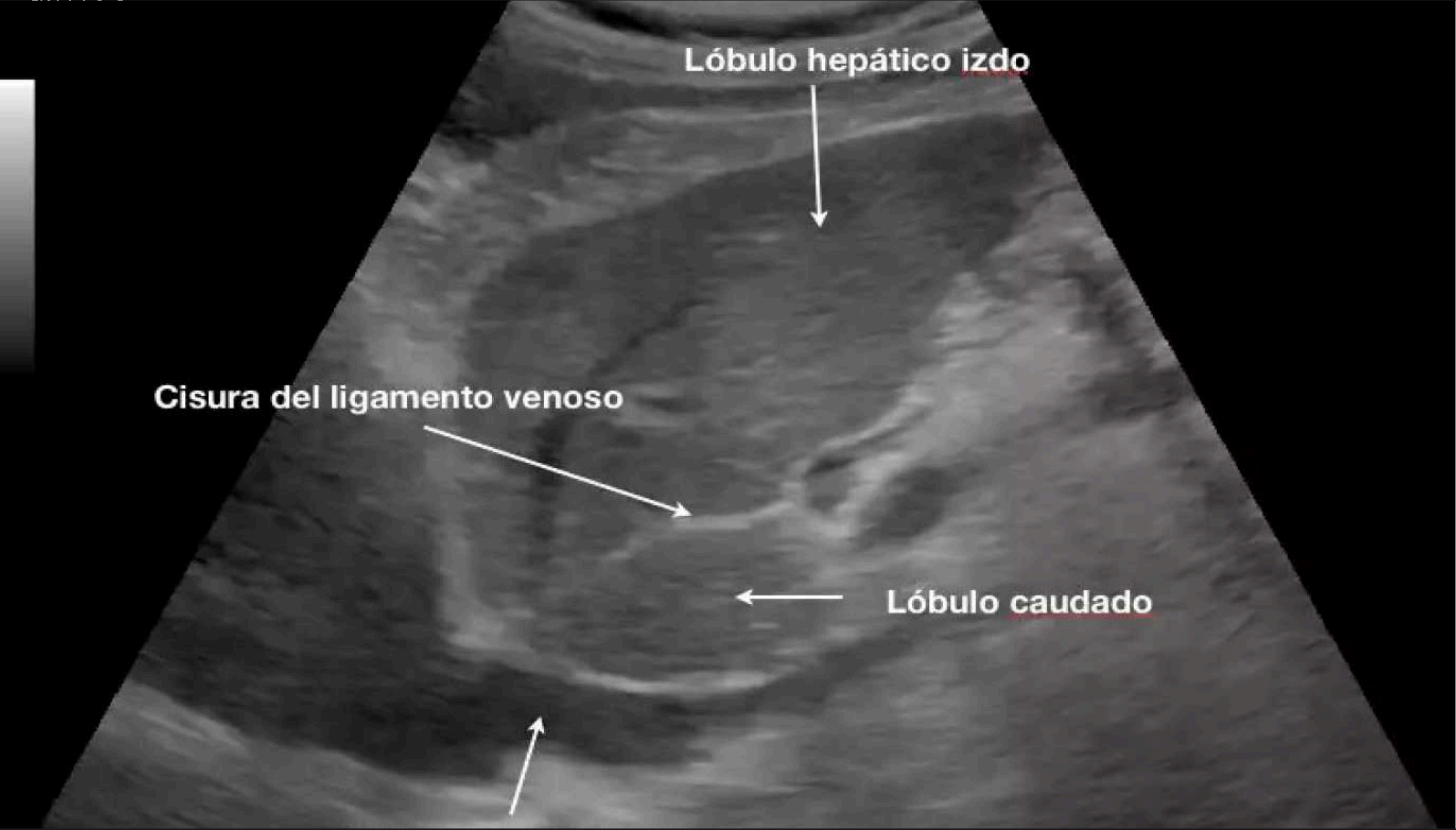
DIAGNÓSTICO

- Análisis de sangre (funcionamiento hepático)
- pruebas de imagen
- elastografía por resonancia magnética
- biopsia de hígado
- exploración física





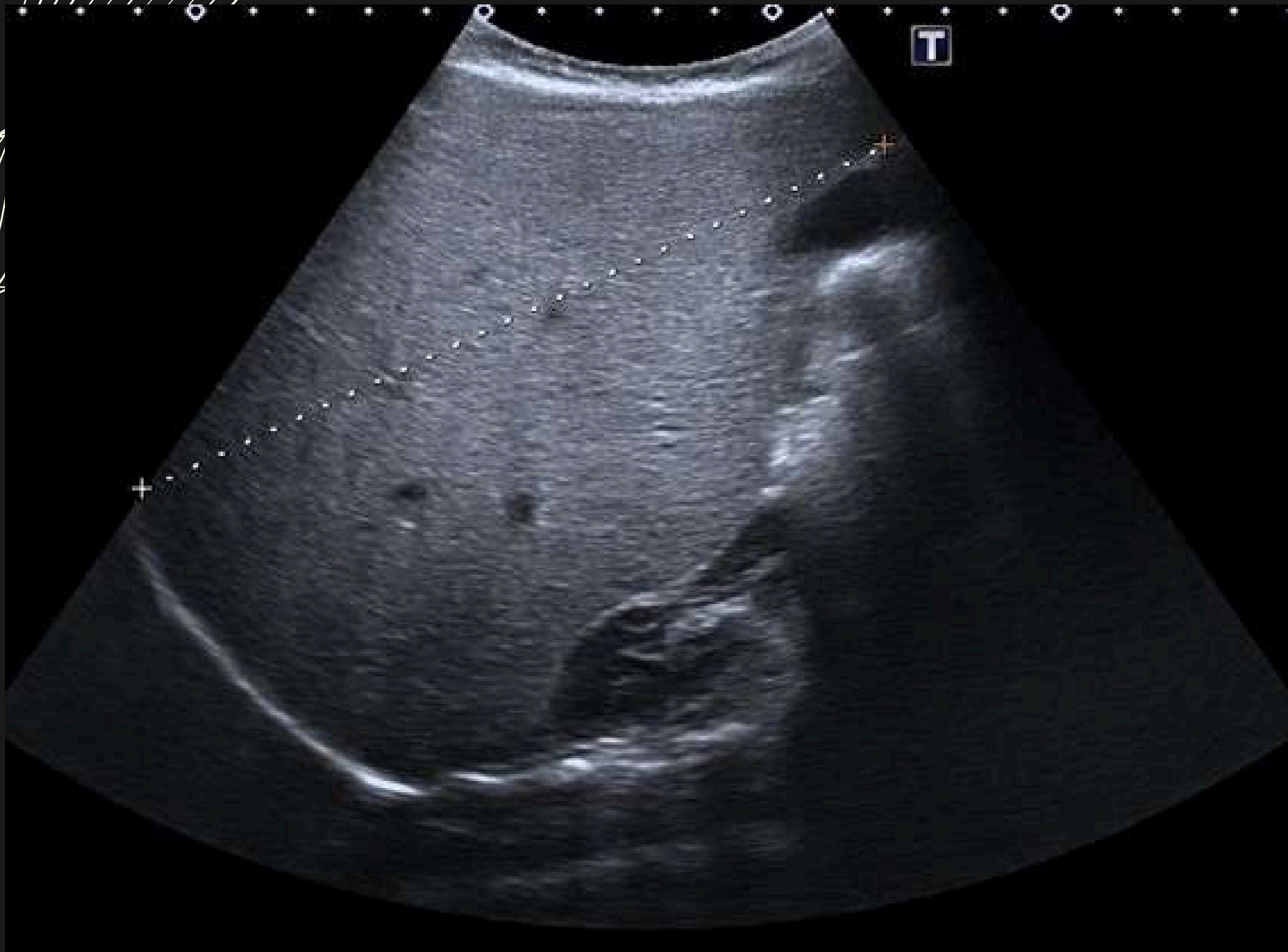




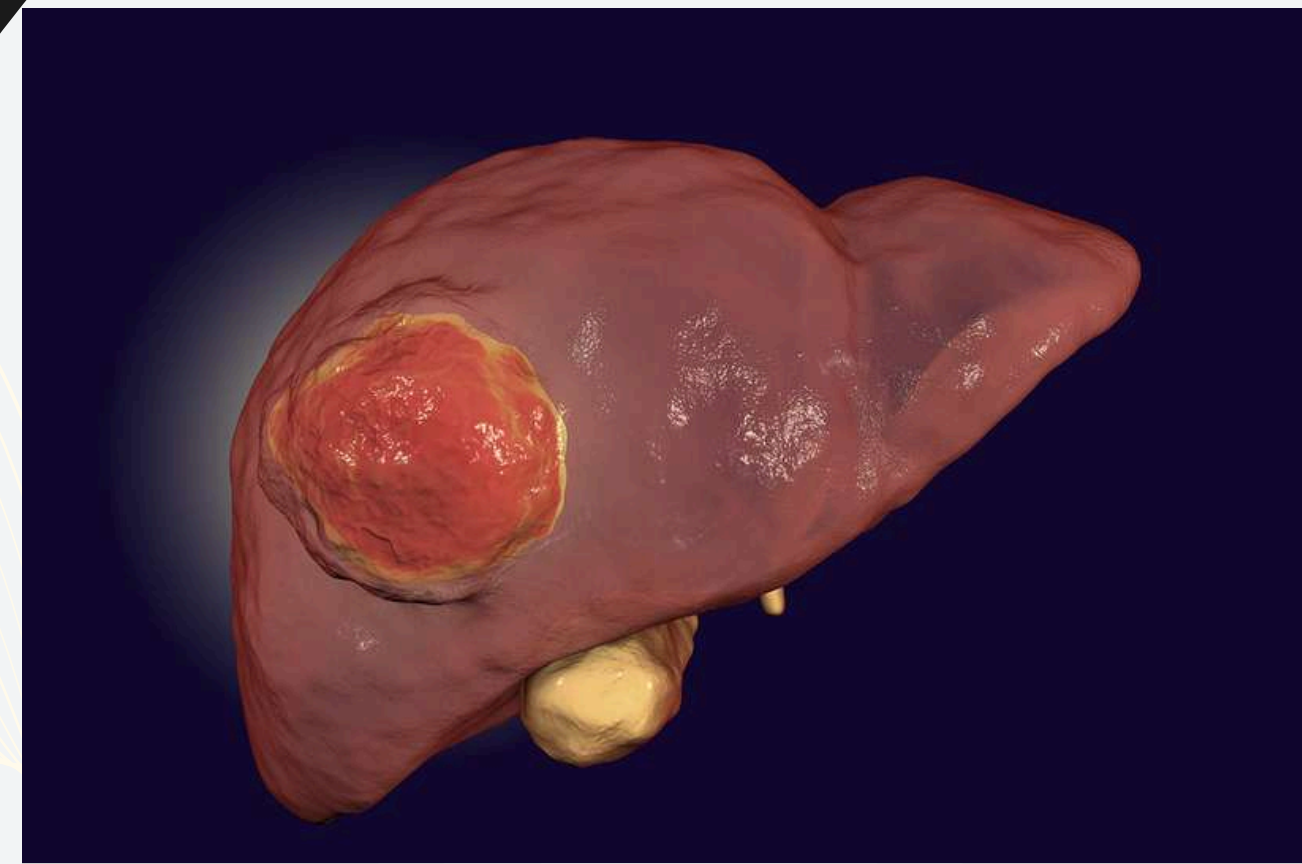
Lóbulo hepático izdo

Cisura del ligamento venoso

Lóbulo caudado



CARCINOMA HEPÁTICO



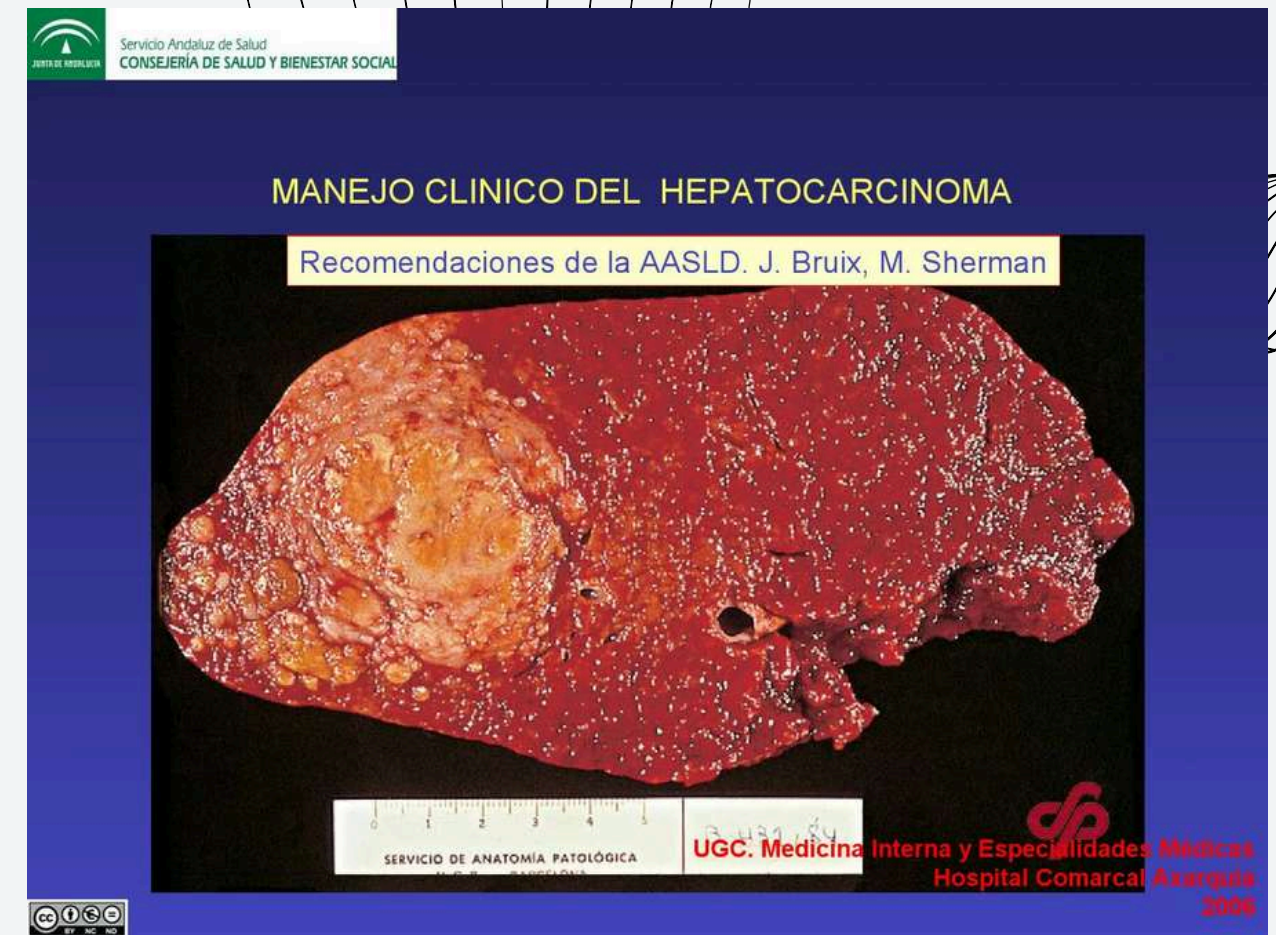
DEFINICION

cáncer que comienza en el hígado

tipo más común de
cáncer del hígado



- Es más frecuente en los hombres que en las mujeres
- Se diagnostica más frecuentemente en personas mayores de 50 años



ETIOLOGIA



-mutaciones en ADN
-cirrosis (complicación)

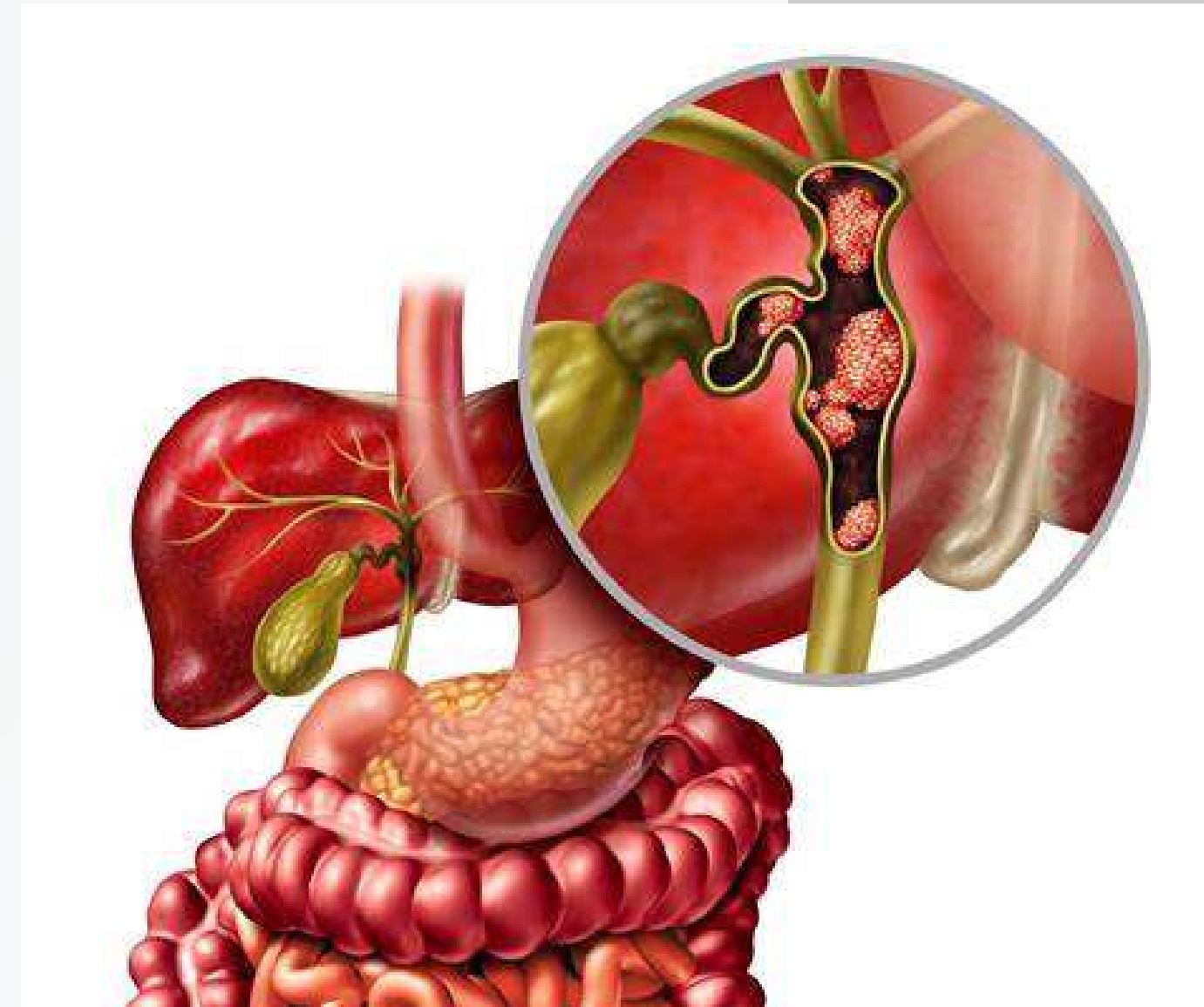
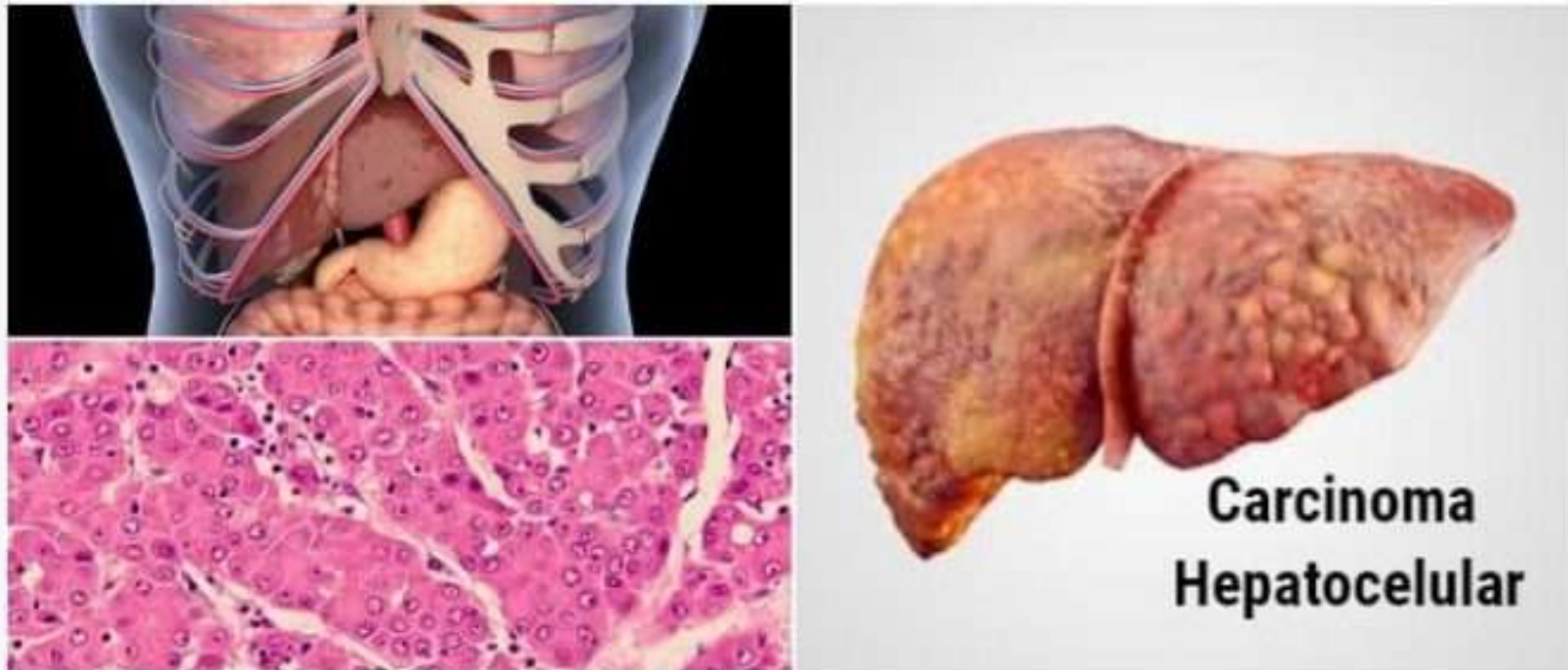factores de riesgo:

- Infección crónica por el virus de la hepatitis B o el virus de la hepatitis C.
- Cirrosis.
- Ciertas enfermedades hepáticas hereditarias.(hemocromatosis)
- Diabetes.
- Enfermedad del hígado graso no alcohólico.
- Las aflatoxinas son venenos producidos por mohos que crecen en cultivos mal almacenados.
- Consumo excesivo de alcohol.




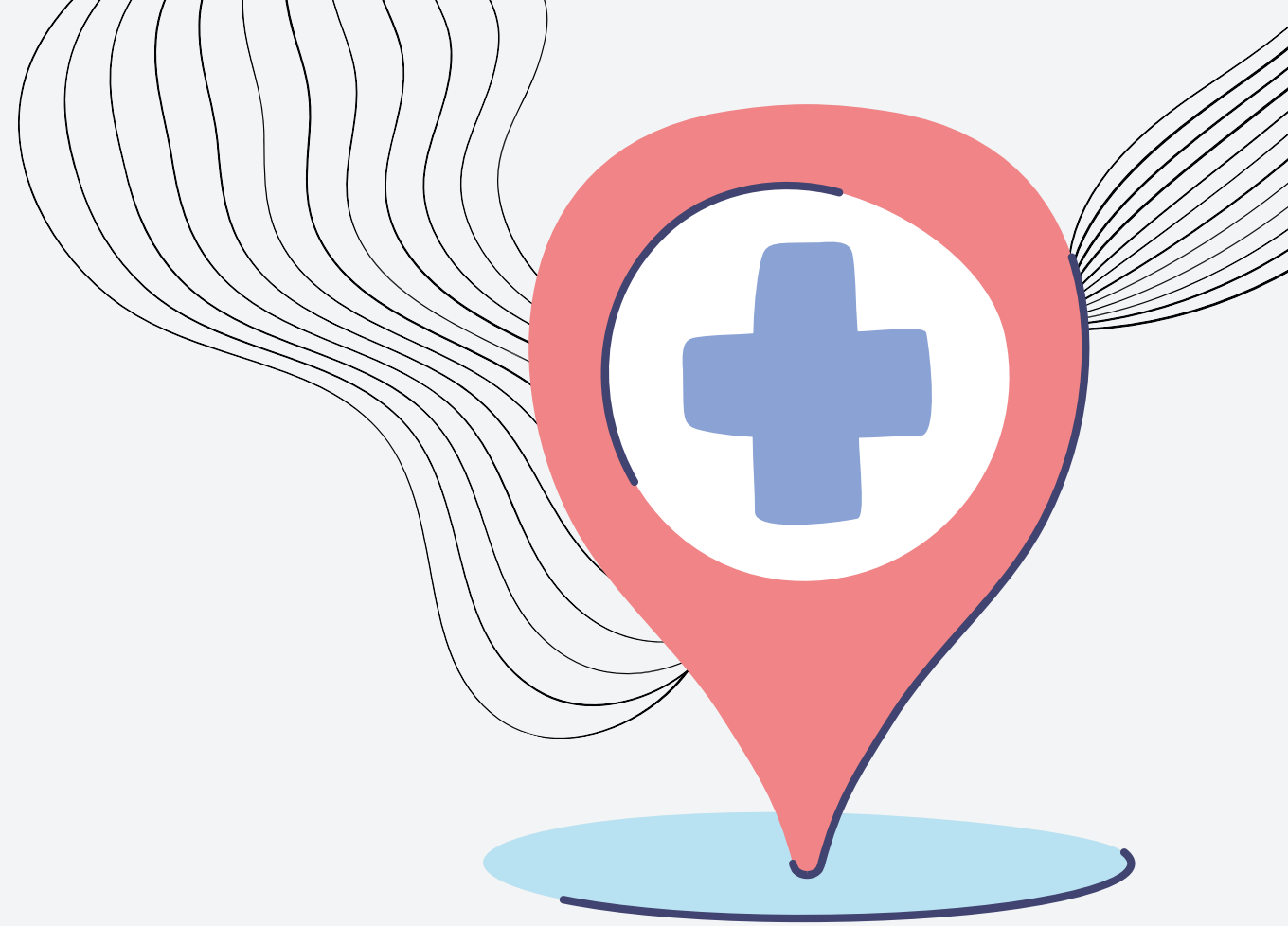
TIPOS

- cáncer de células hepáticas (carcinoma hepatocelular)
- cáncer de vías biliares (colangiocarcinoma)



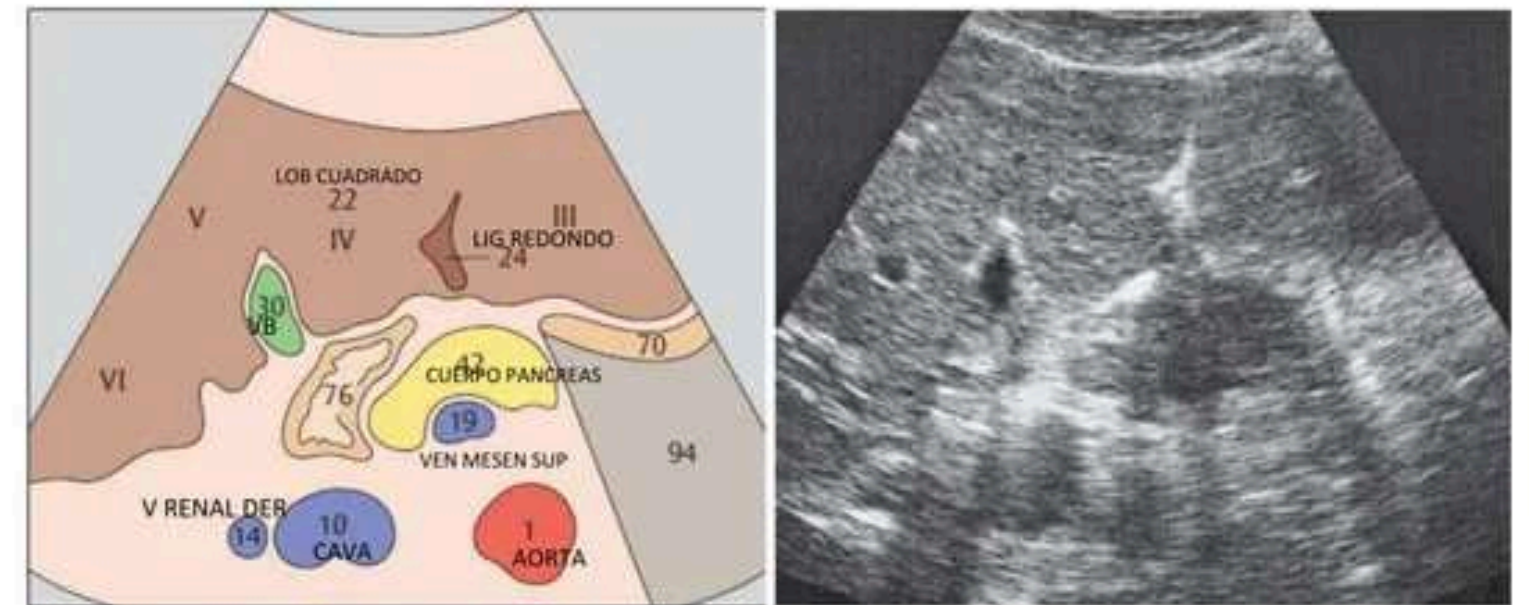
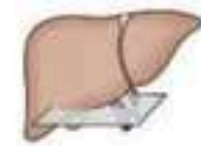
CLINICA

- Pérdida de peso sin proponértelo
- Pérdida de apetito
- Dolor en la parte alta del abdomen
- Náuseas y vómitos
- Debilidad y fatiga general
- Hinchazón abdominal
- Decoloración amarillenta de la piel y la parte blanca de los ojos (ictericia)
- Heces blancas o blanquecinas



COESTRUCTURA NORMAL DEL HÍGADO



- El parénquima hepático normal presenta un patrón ecográfico homogéneo constituido por ECOS finos,
- mayor ecogenicidad que el parénquima renal, y menos ecogenicidad que el parénquima pancreático
- con las que siempre debe compararse



Los teres de la vesícula biliar y el ligamento forman el límite estructuras del lóbulo cuadrado en la sección transversal.

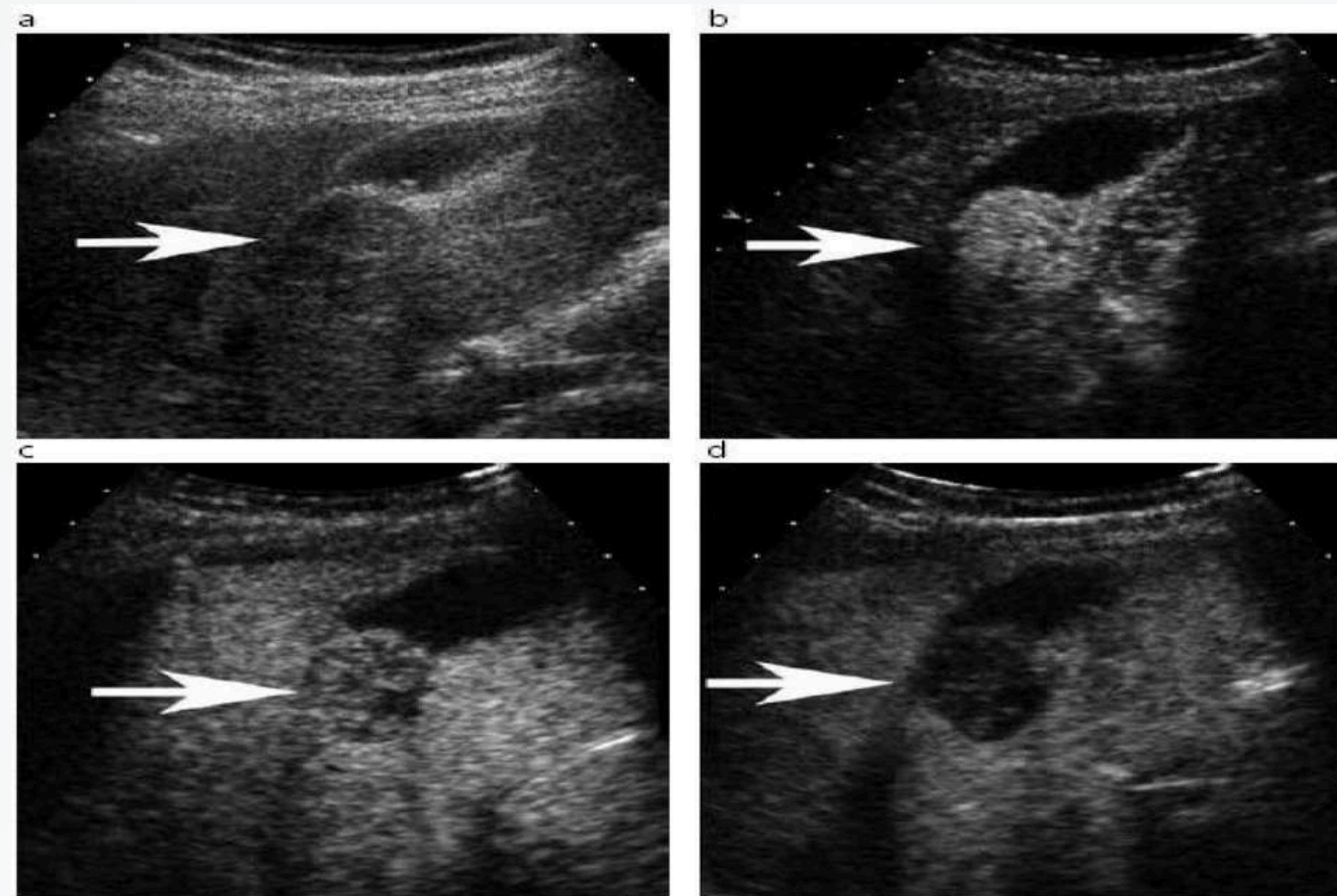
DIAGNOSTICO (CARCINOMA HEPATCELULAR)



- pacientes afectos de cirrosis hepática, un nódulo de nueva aparición detectado mediante ecografía la probabilidad de un CHC es muy elevada (10mm)
 - tomografías
- 
- 



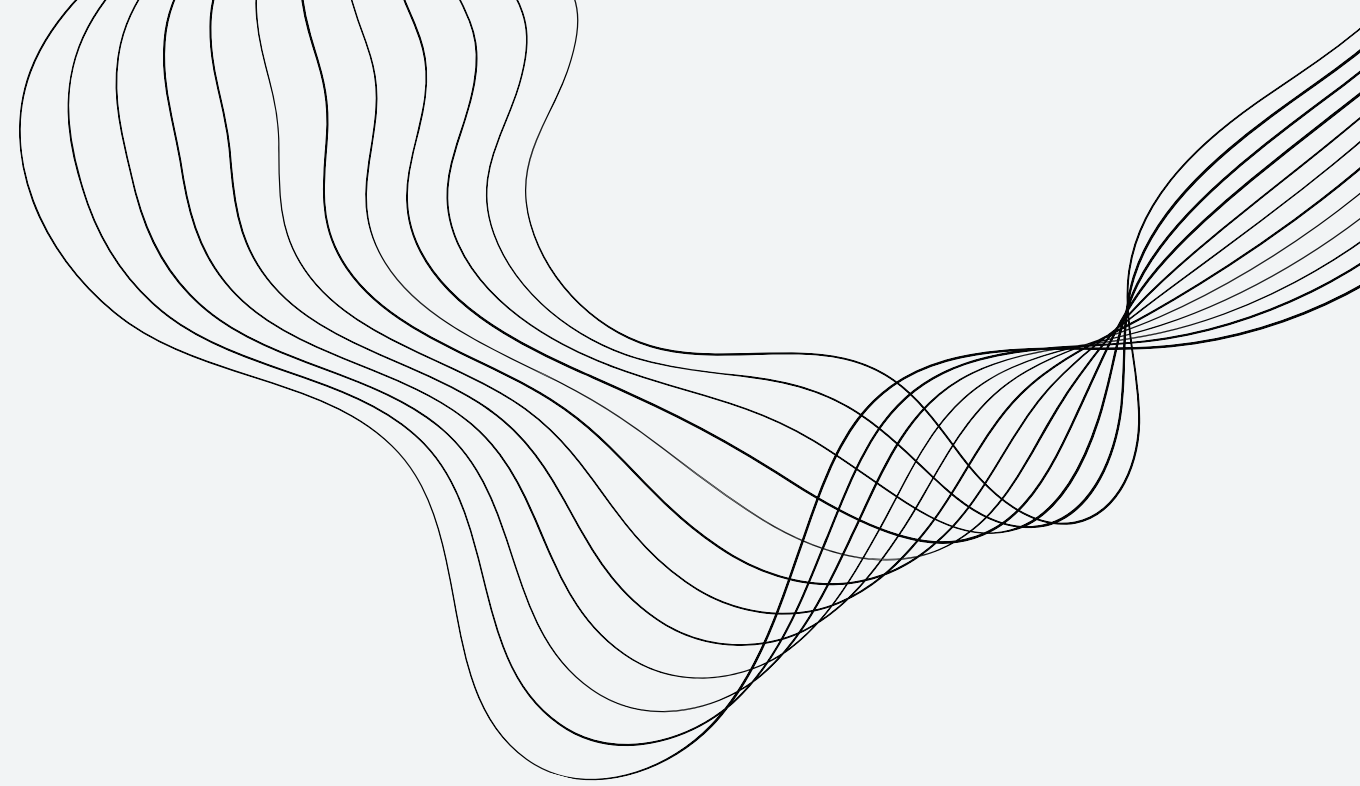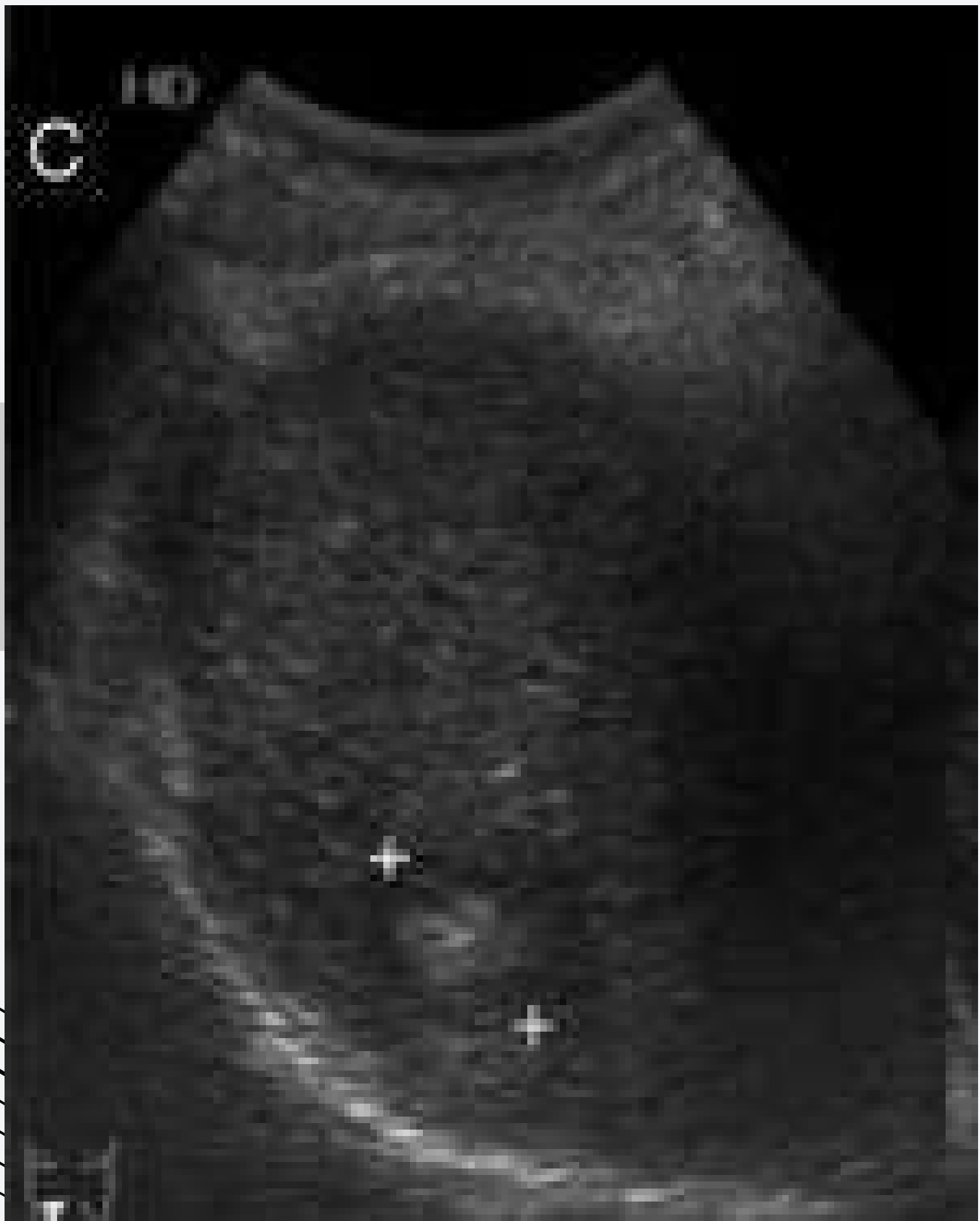
ECOGRAFIA


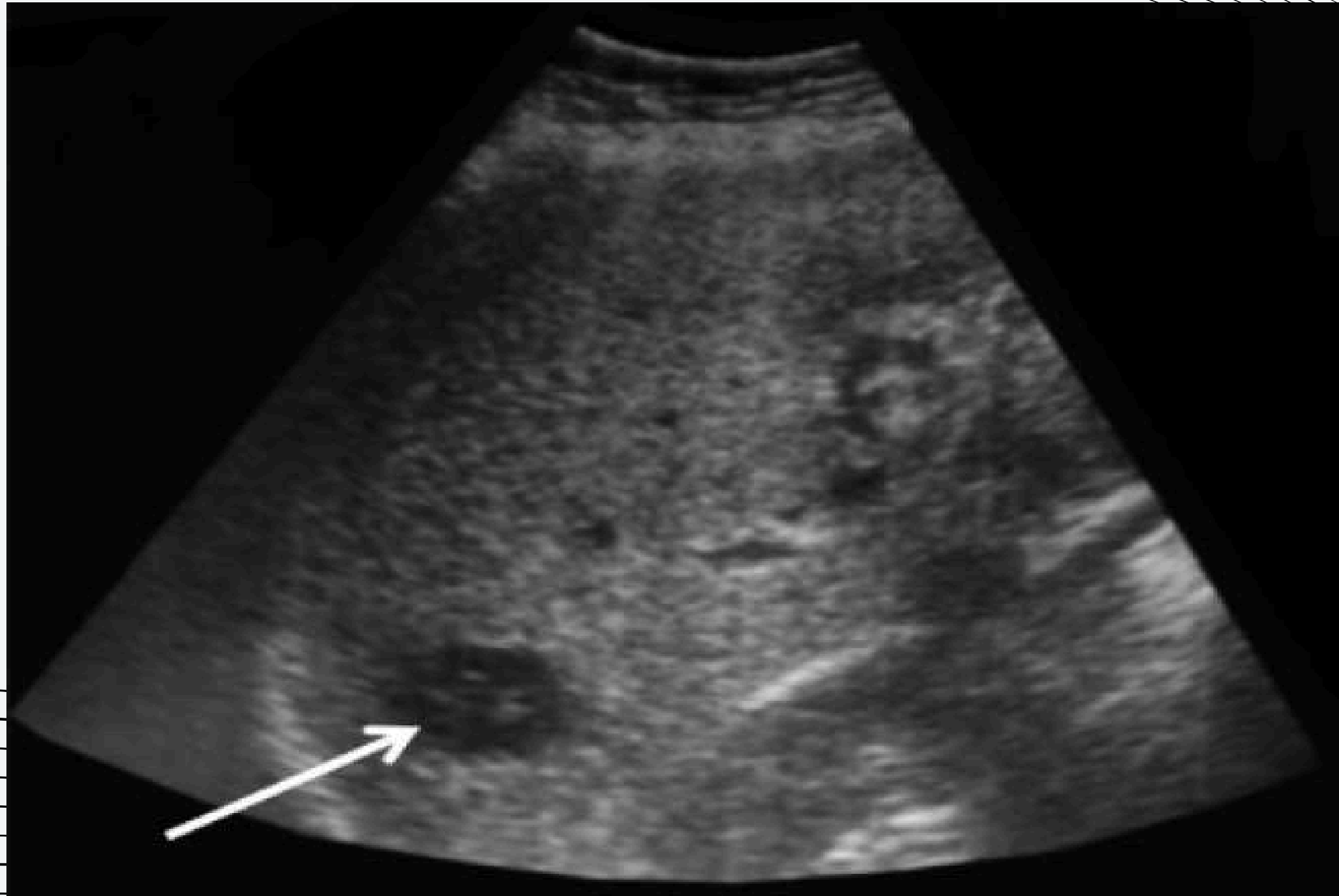


- nódulos mayores o iguales a 1 cm detectados mediante ecografía en pacientes cirróticos pueden ser diagnósticos de CHC sin necesidad de obtener una confirmación histológica
- Los tumores pequeños son predominantemente hipoecoicos, pero la presencia de grasa hace que sean hiperecogénicos en algunos casos



ULTRASONIDO

- **Una masa de pequeño tamaño (5cm), bien delimitada, hipoecoica y con un halo fino de menor ecogenicidad**
- **Una masa compleja, de gran tamaño (>5cm) y heterogénea por procesos de necrosis y/o fibrosis**
- **Una masa pequeña hipoecoica, debido a infiltración grasa o dilatación sinusoidal.**

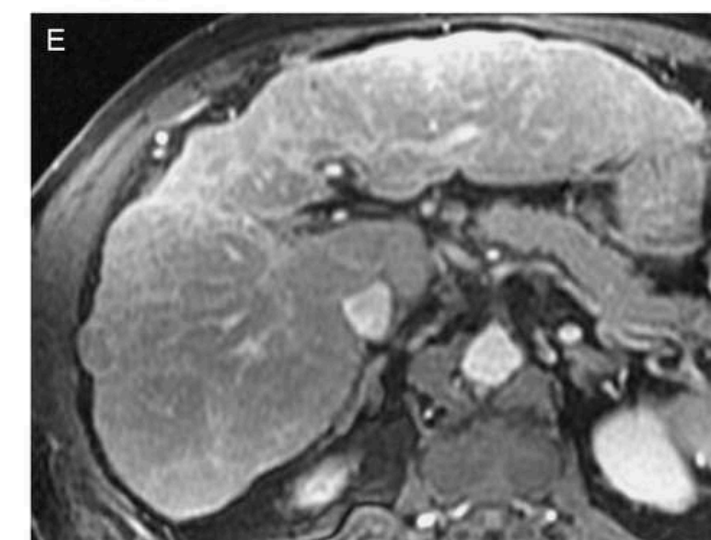
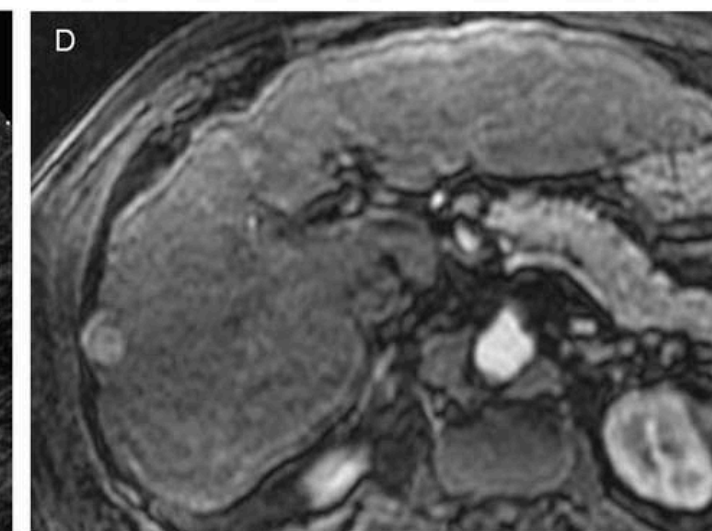
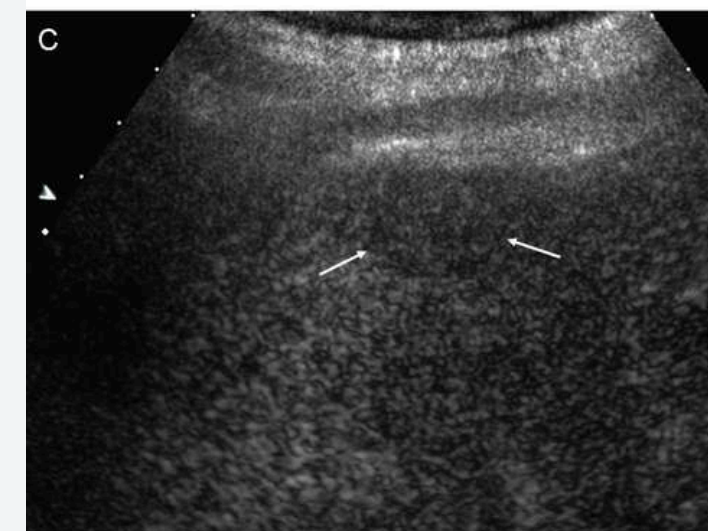
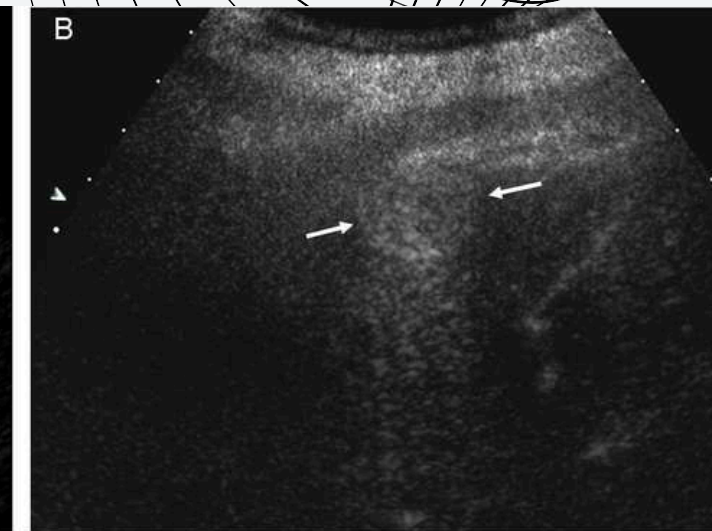
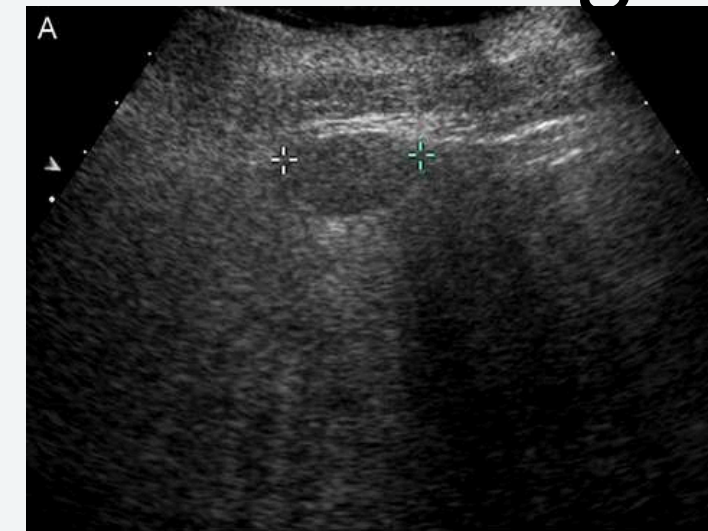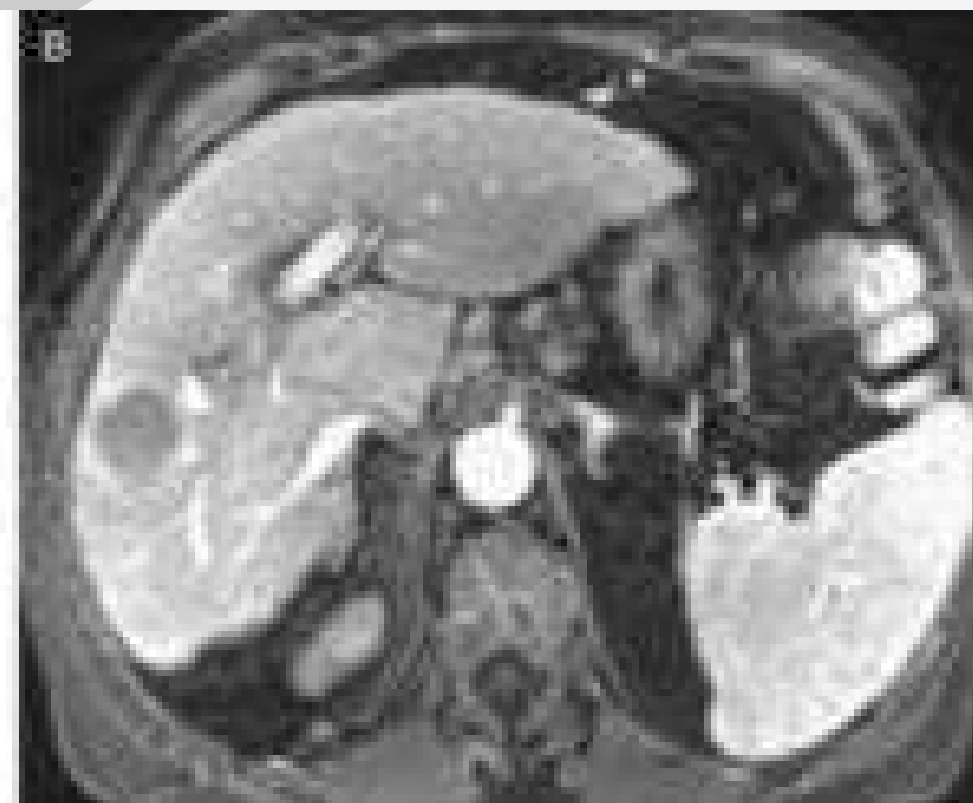

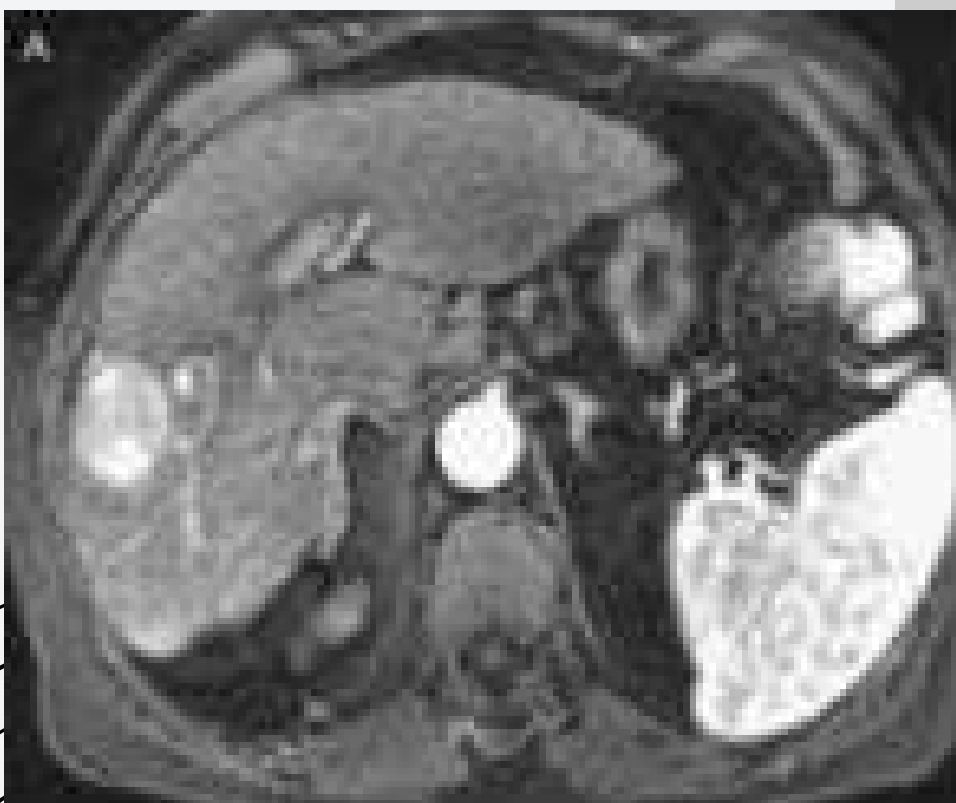
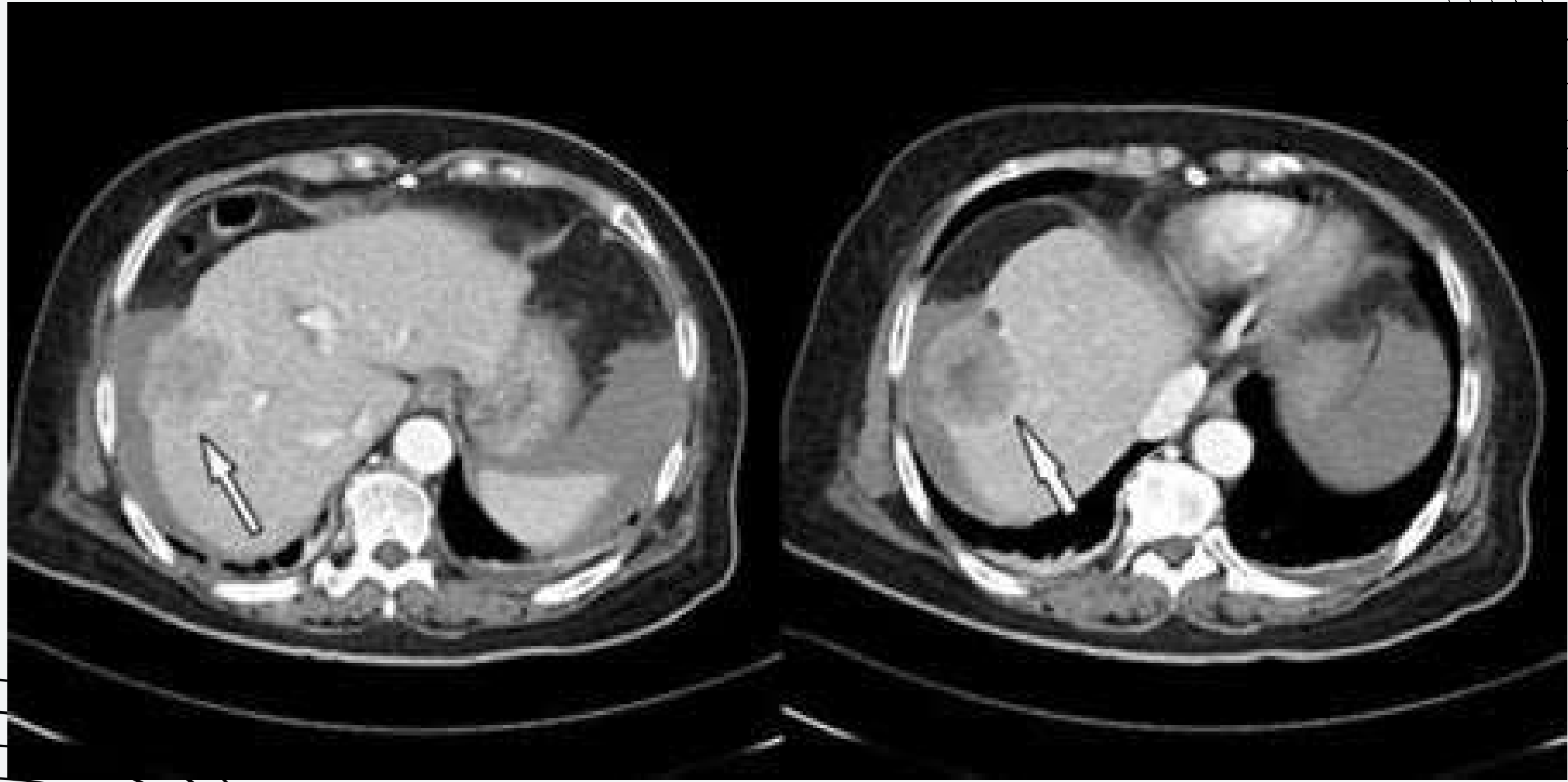


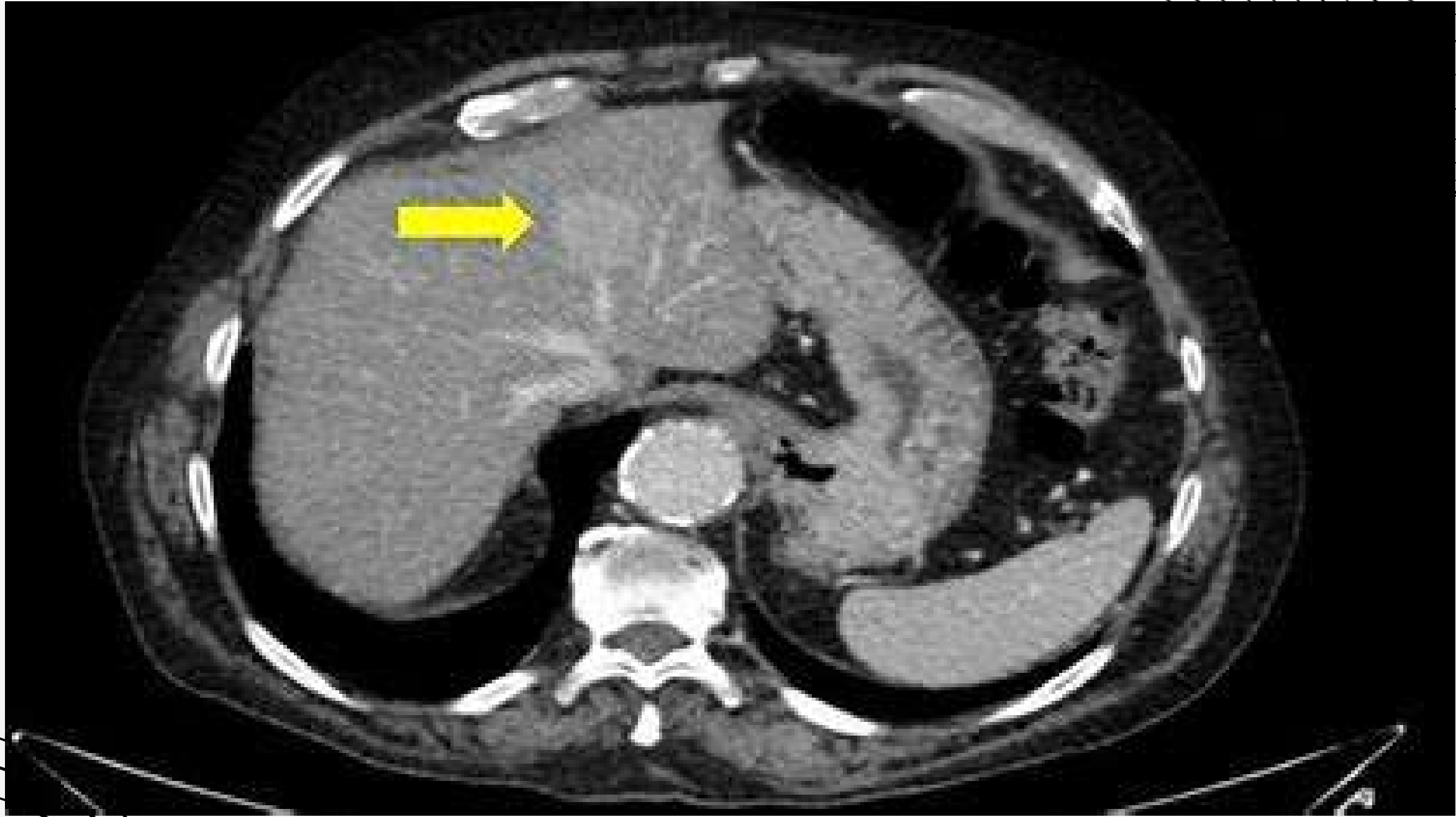TAC

-Lesión > de 2cm de diámetro

-intensa captación de contraste en fase arterial seguida de lavado en fase portal





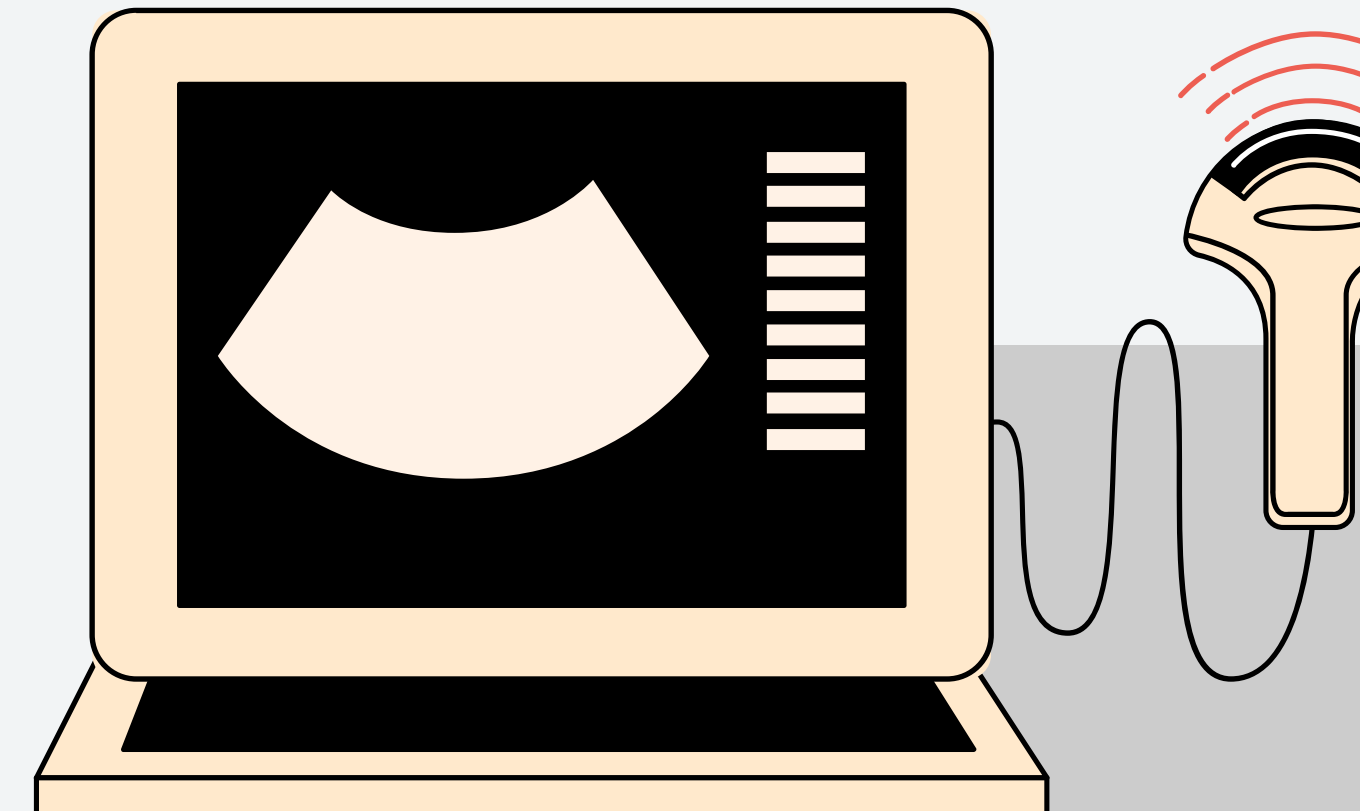

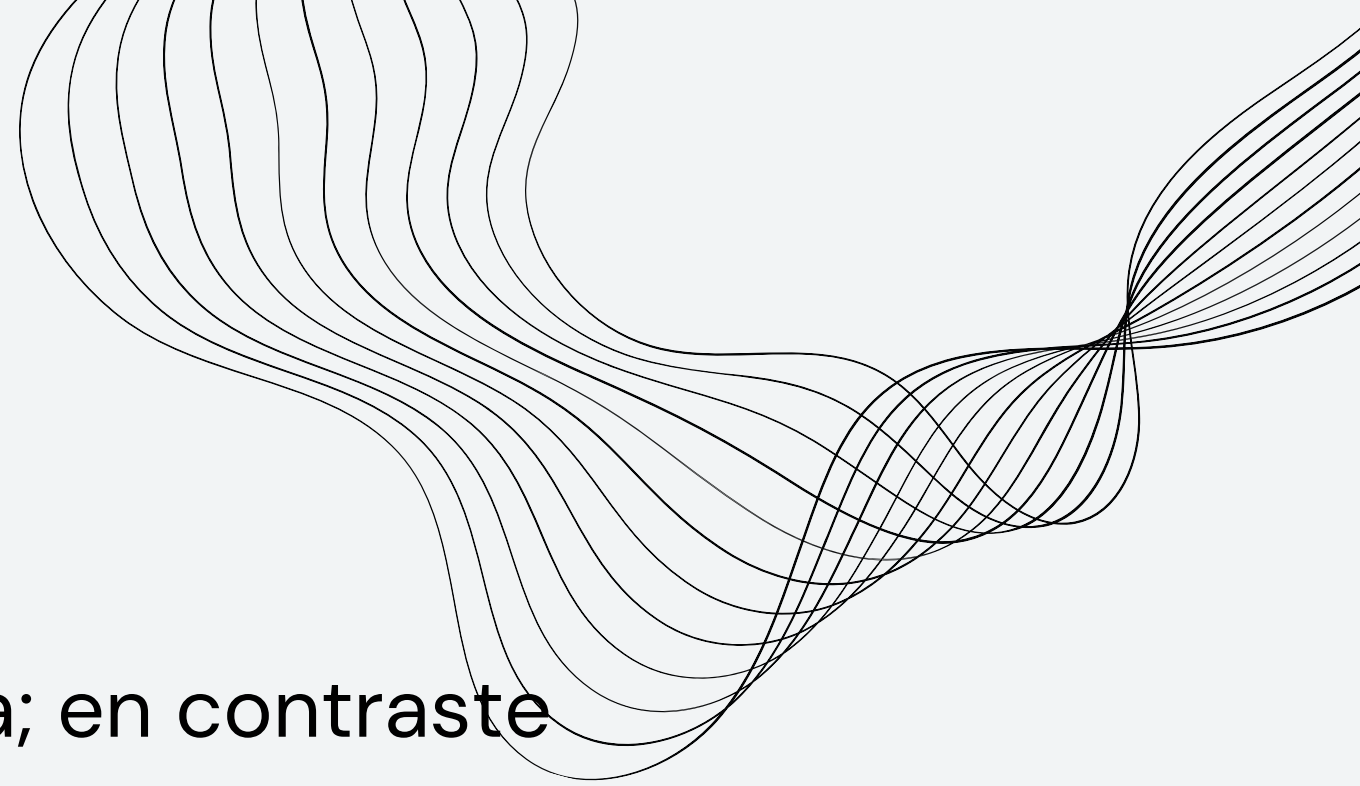



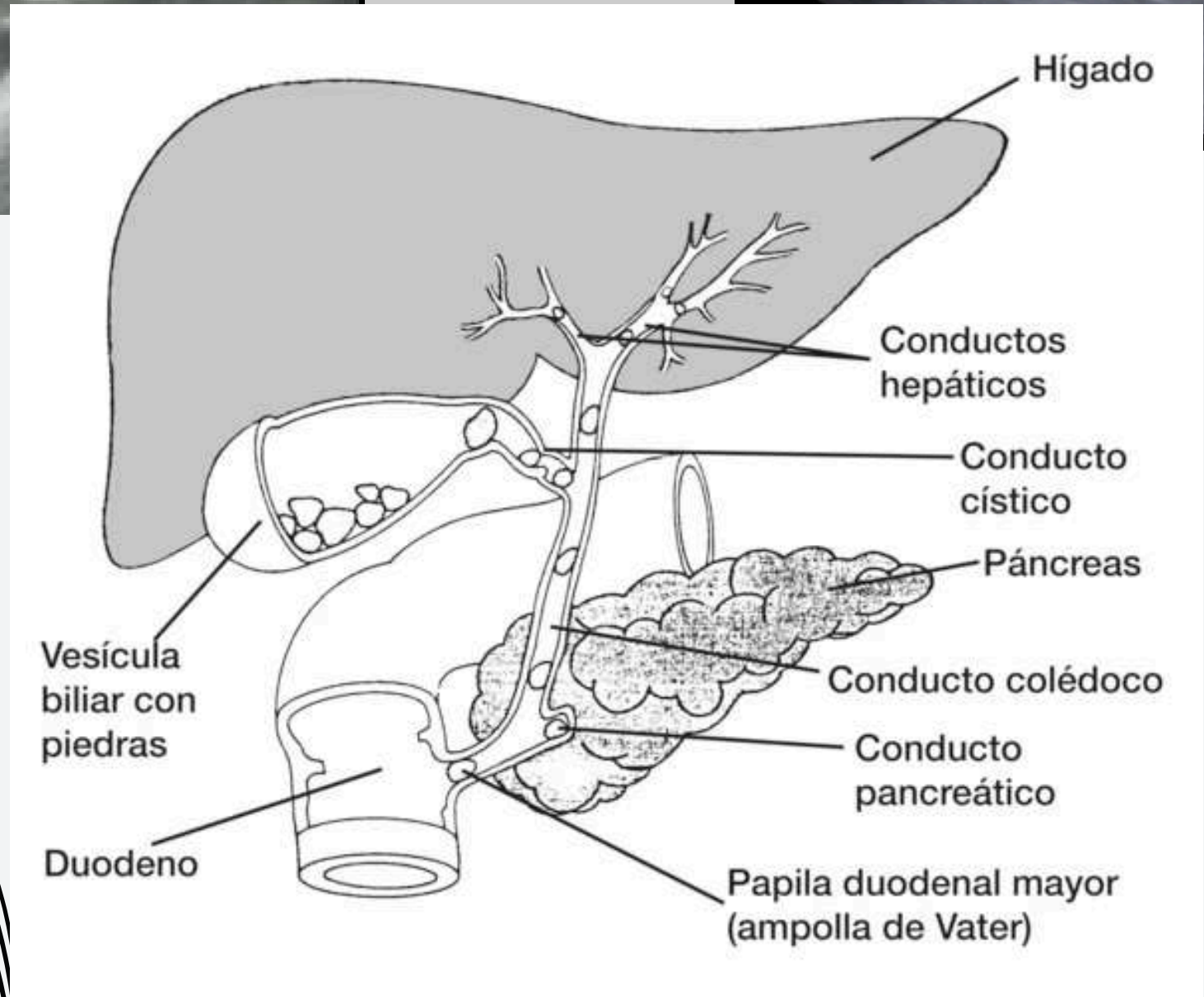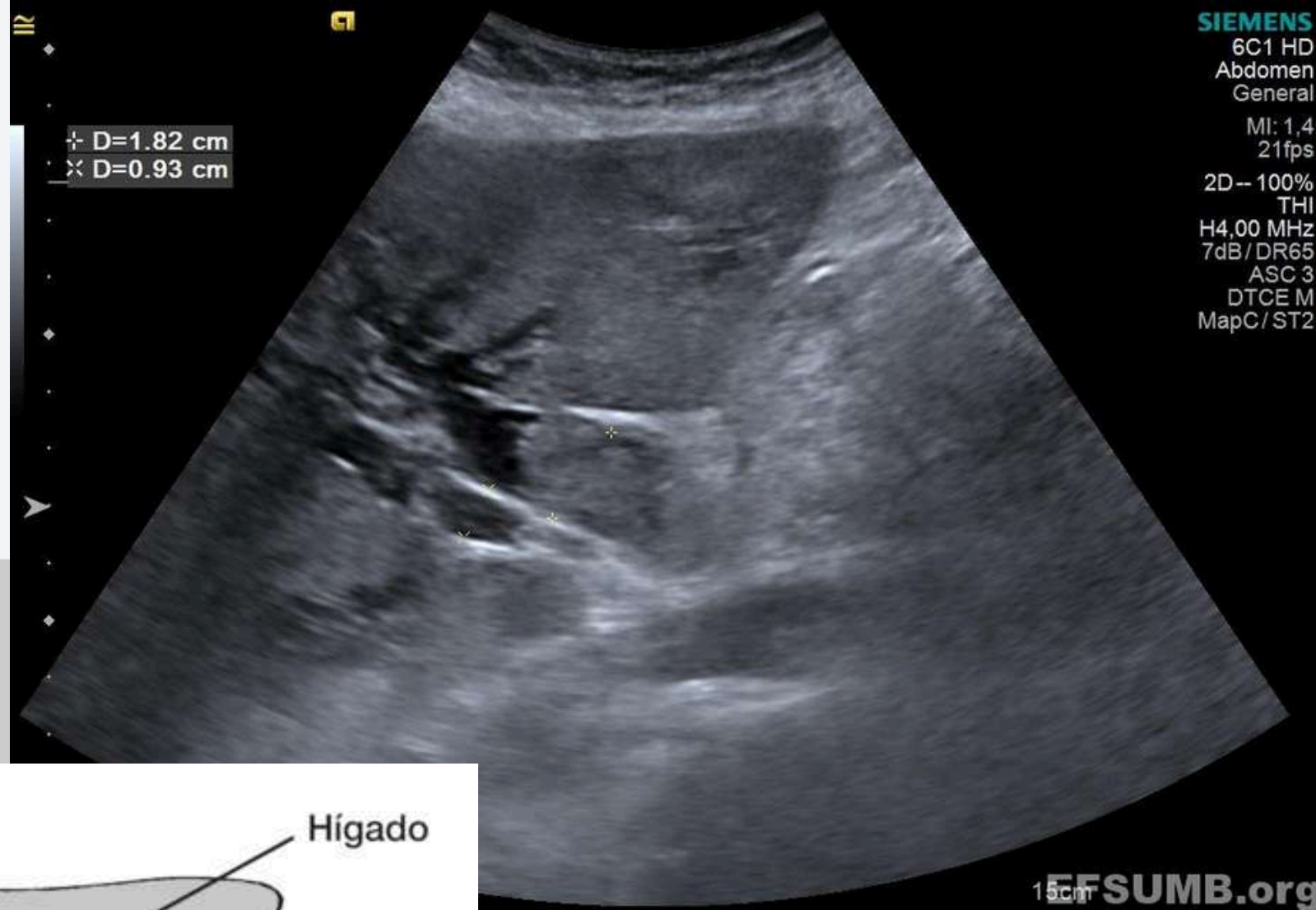
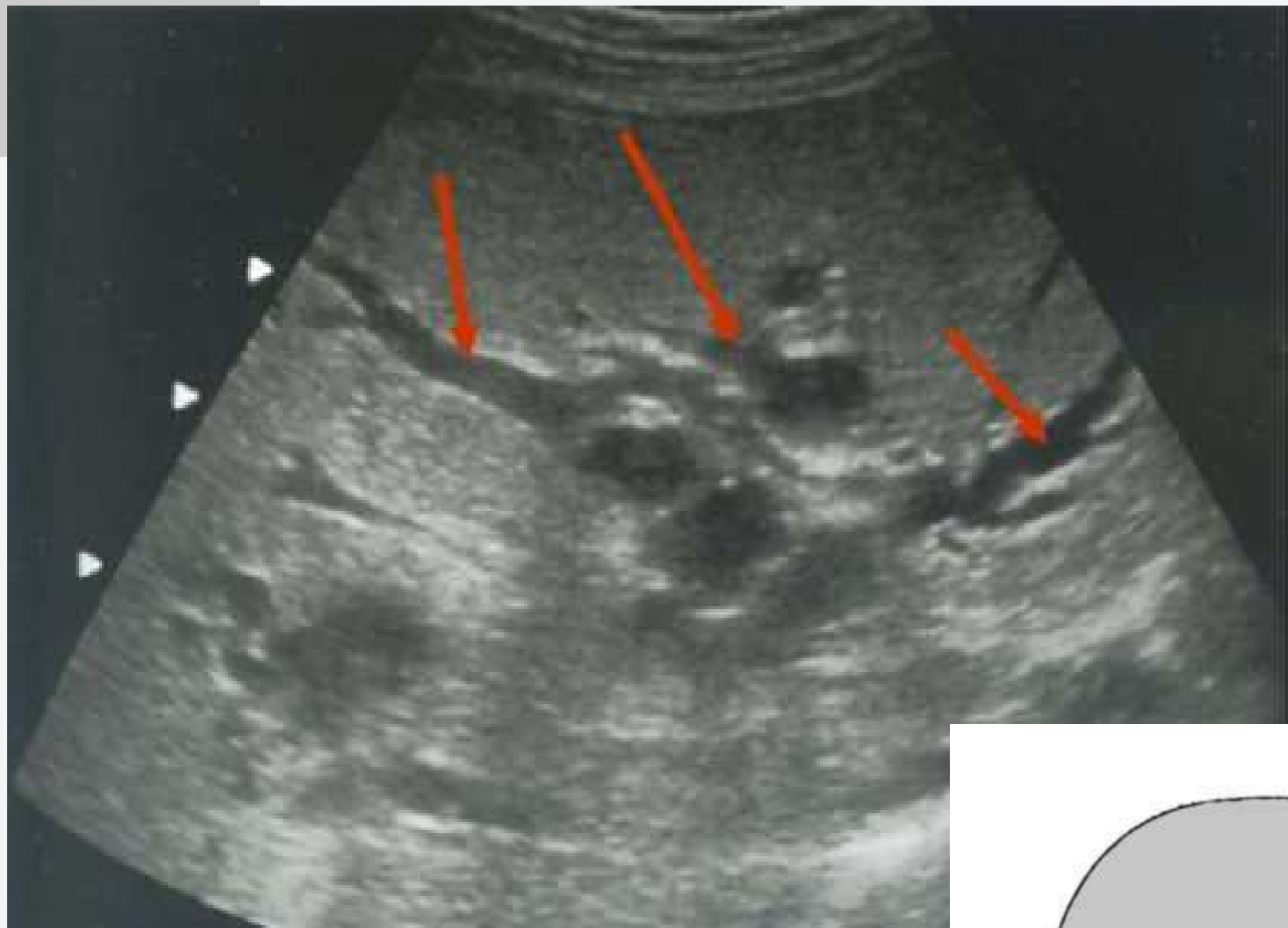
DIAGNOSTICO (COLANGIOCARCINOMA)

- análisis de laboratorio, la bilirrubina sérica esta elevada (más de 10 mg/dl)
- fosfatasa alcalina (ALP)
- la gamma glutamil transferasa (GGT)
- Aunque en casos de obstrucción parcial de la vía biliar la bilirrubina puede ser normal y solo tener elevaciones de la ALP o la GGT

ULTRASONIDO

- el CCI puede ser identificado como una tumoración hepática; en contraste
- el CCE regularmente son lesiones infiltrativas que son difíciles de detectar
- se puede apreciar dilatación de la vía biliar intrahepática sin una tumoración identificable
- se puede observar un engrosamiento, nódulo o irregularidad intraluminal
- sensibilidad de 89% y una especificidad del 80 al 95% en el CCE

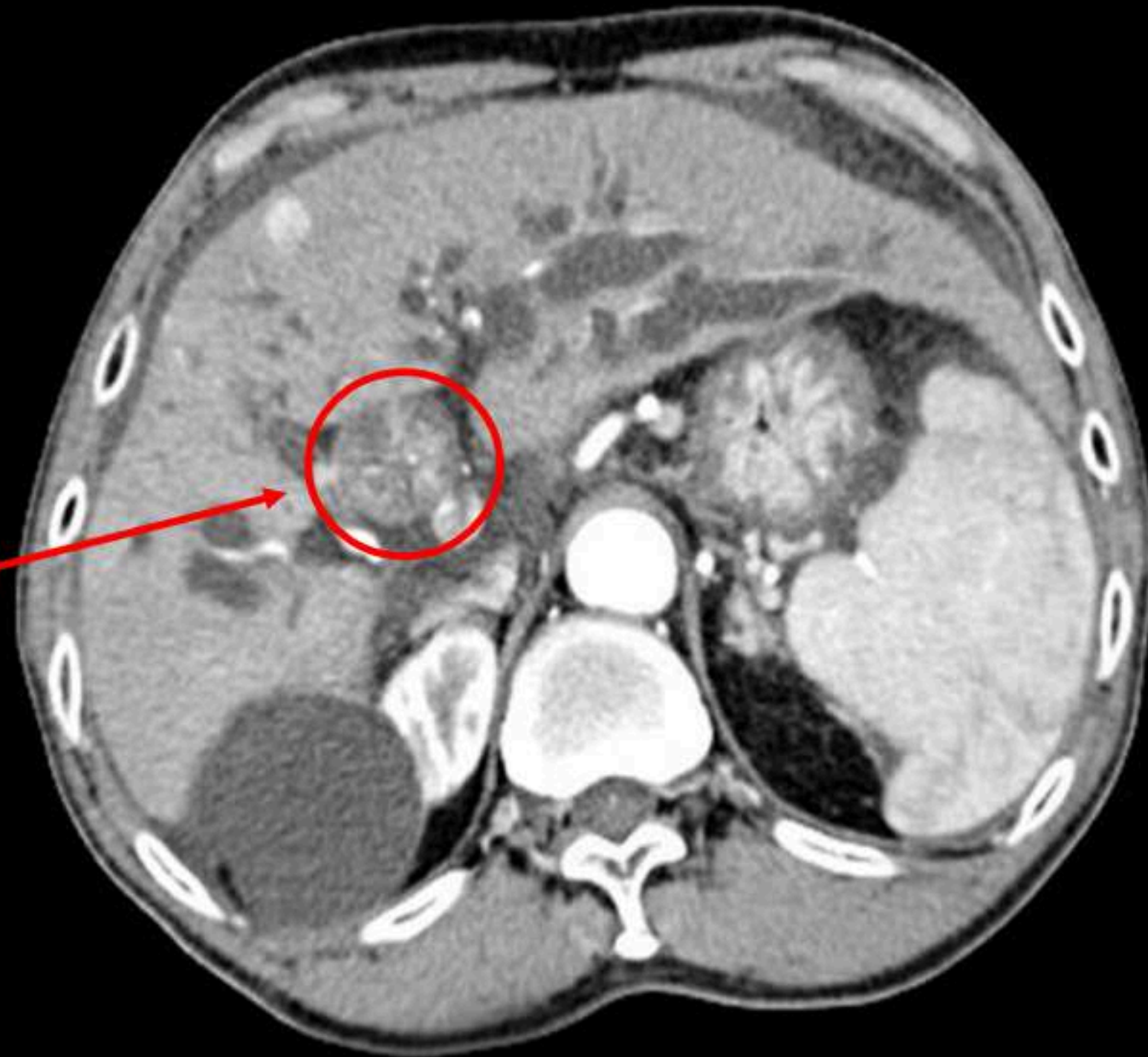




TAC

- 3 fases es la que ofrece mayor información en cuanto a diseminación local, invasión vascular, afectación ganglionar y presencia de metástasis
- se observa como una lesión hipodensa de márgenes irregulares, además de presentar dilatación y engrosamiento de la vía biliar intrahepática
- la precisión diagnóstica va del 79 al 92%, subestima la extensión del tumor
- particularmente en el tipo hiliar con un rango del 90 al 100%, en tanto detecta prácticamente todos los tumores mayores de 1 cm intrahepáticos

Cholangiocarcinoma



REFERENCIA BIBLIOGRAFICA



Problemas hepáticos – Síntomas y causas – Mayo Clinic. (2024, 15 mayo).
<https://www.mayoclinic.org/es/diseases-conditions/liver-problems/symptoms-causes/syc-20374502>

ABC, C. M. (s.f.). hepatomegalias. CENTRO MEDICO ABC.

EMPENDIUM. (s.f.). HEPATOMEGALIA . EMPENDIUM.

ELSEVIER. (s.f.). Carcinoma hepatocelular: diagnóstico, estadificación y estrategia terapéutica. ELSEVIER , SEPTIEMBRE-OCTUBRE .

