



Lizeth Guadalupe Ramírez Lozano

Dra. Arely Alejandra Aguilar

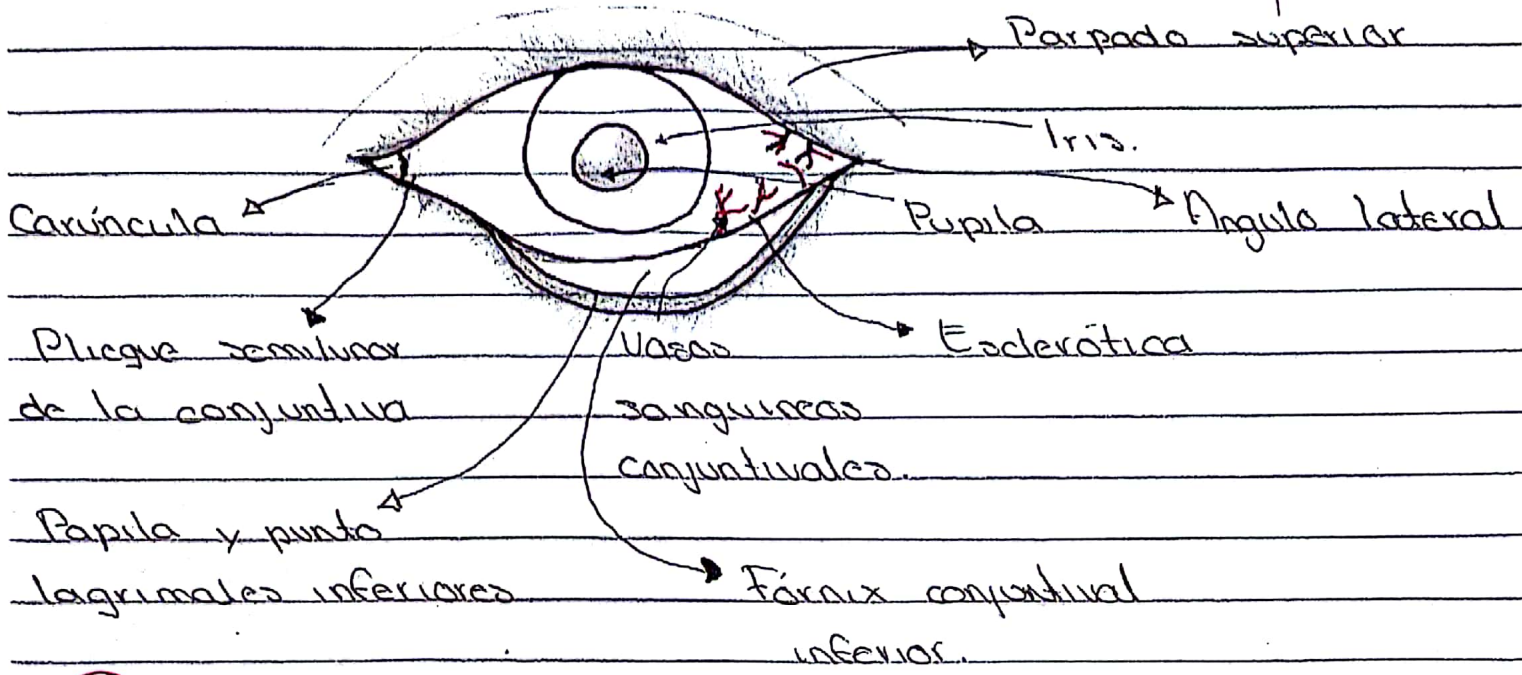
Ojo, oído y tórax

Propedéutica, semiología y
diagnóstico físico

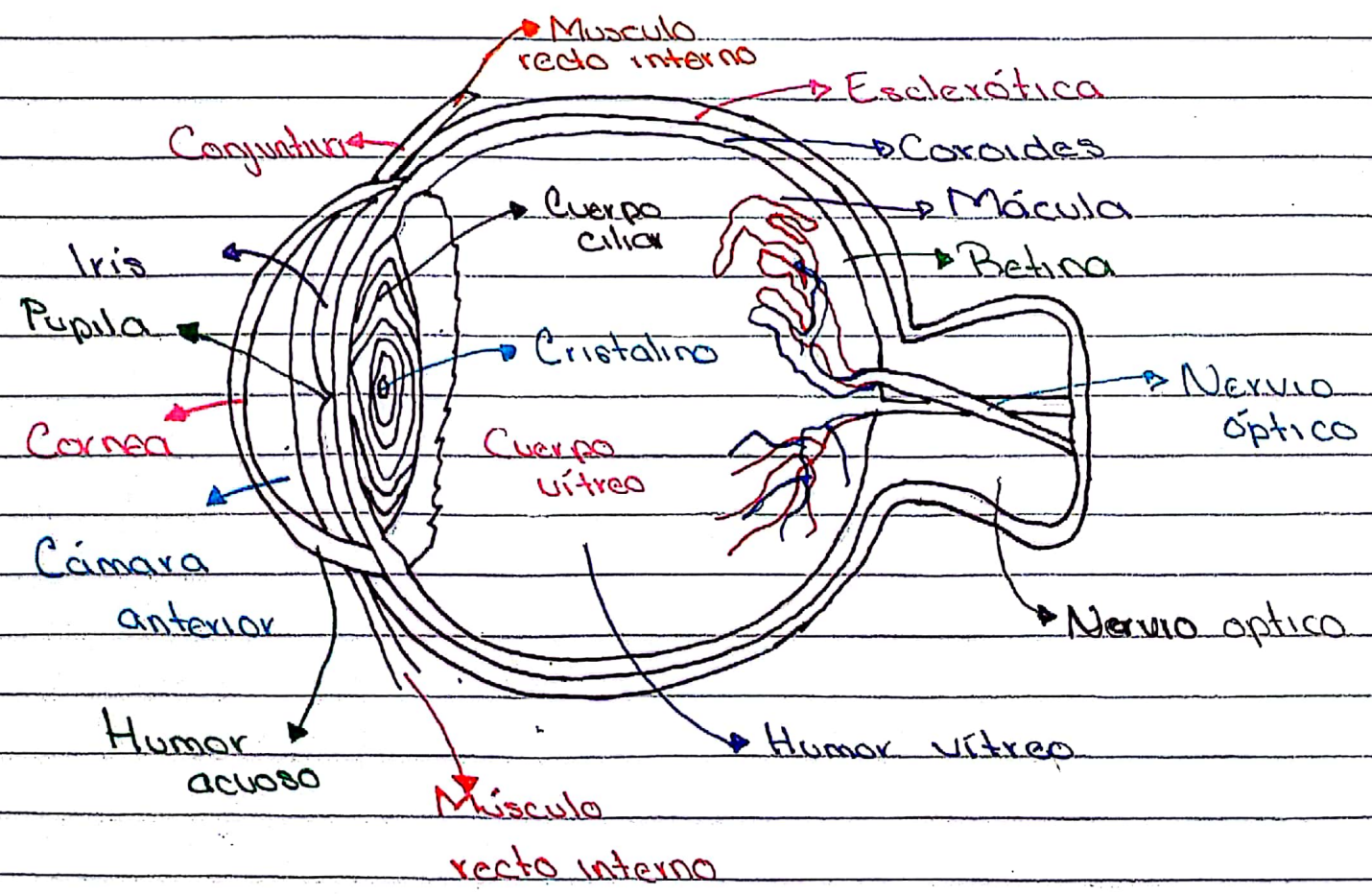
4°

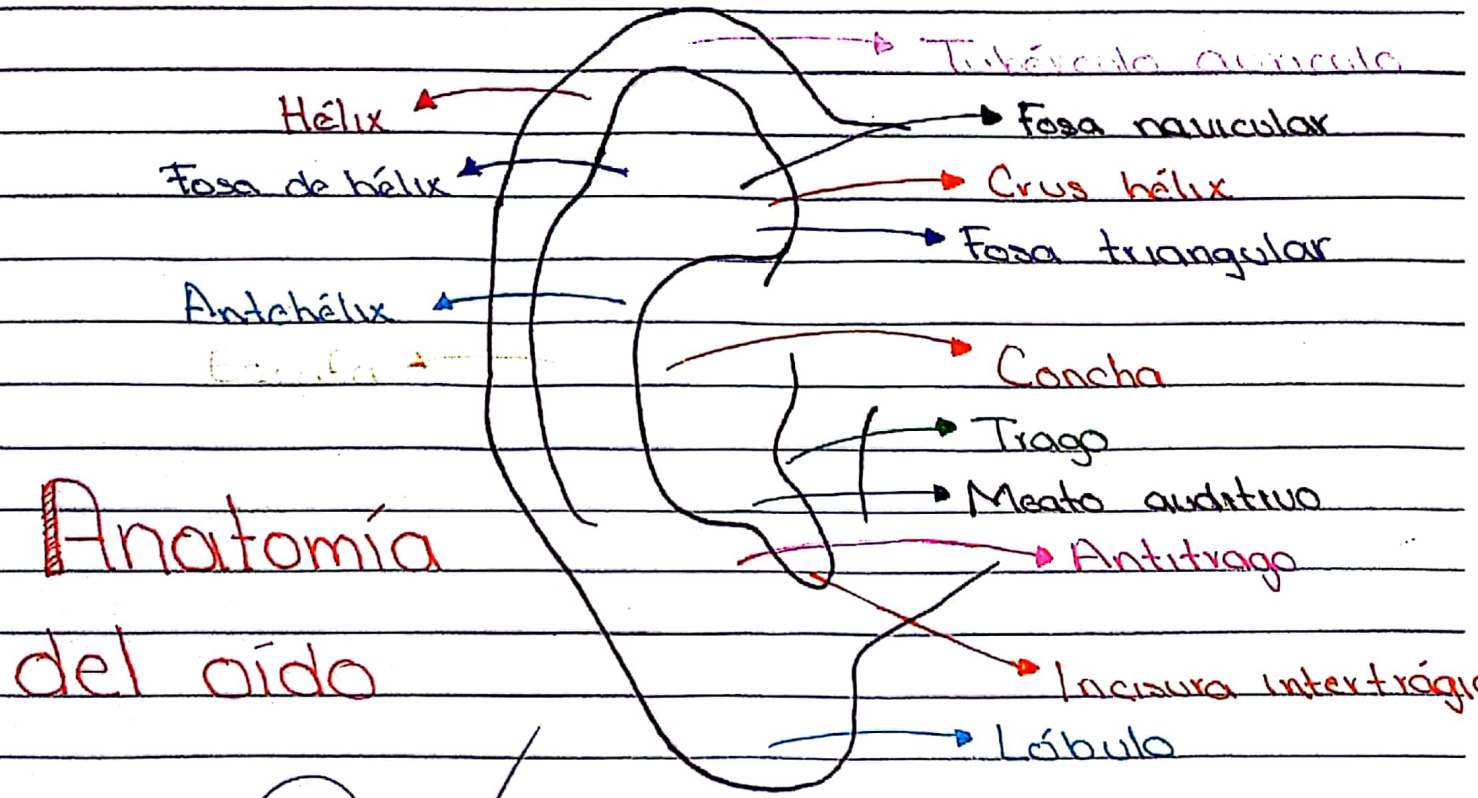
“B”

Comitán de Domínguez Chiapas a 12 de septiembre de 2018





Anatomía del ojo





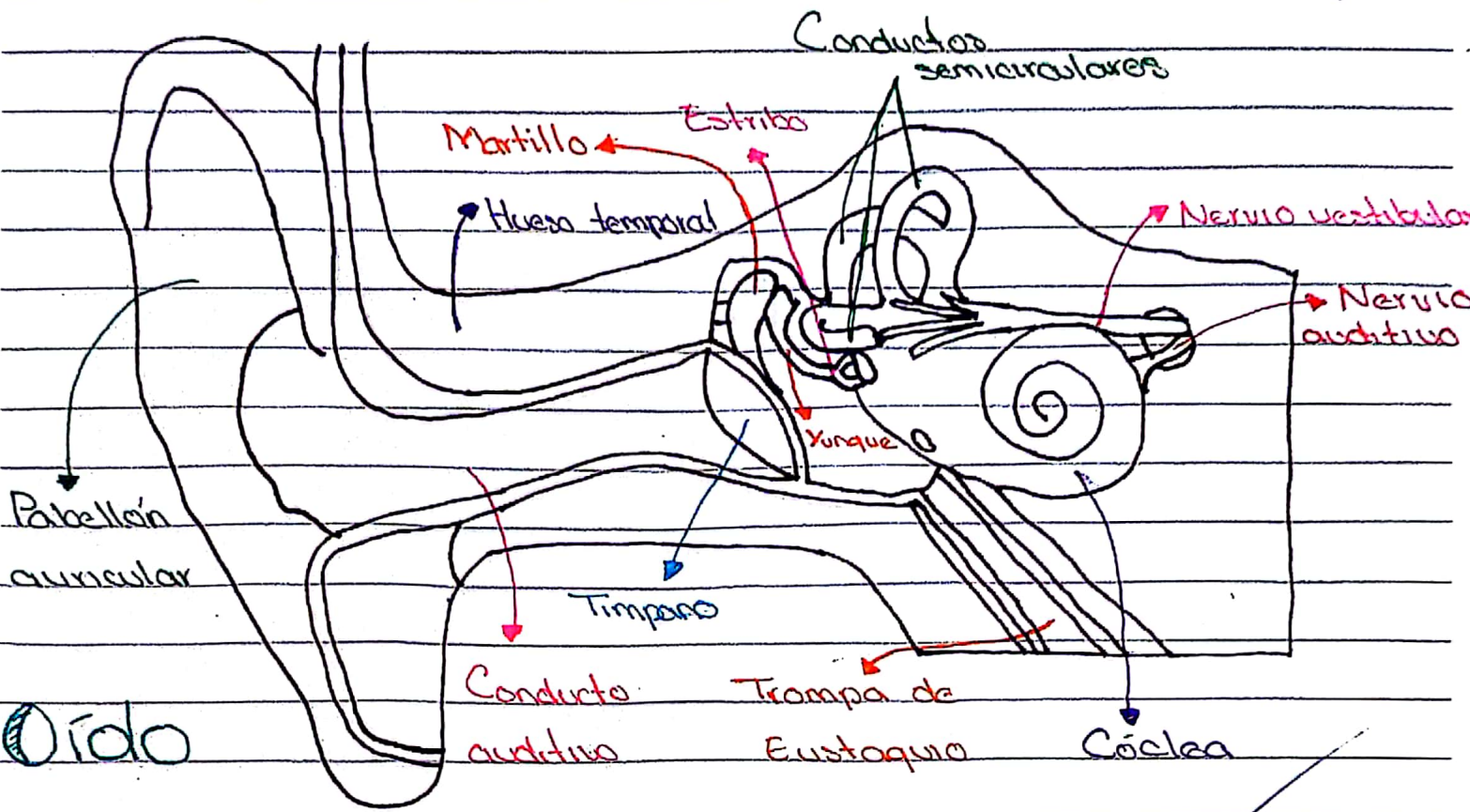
Anatomía del oído



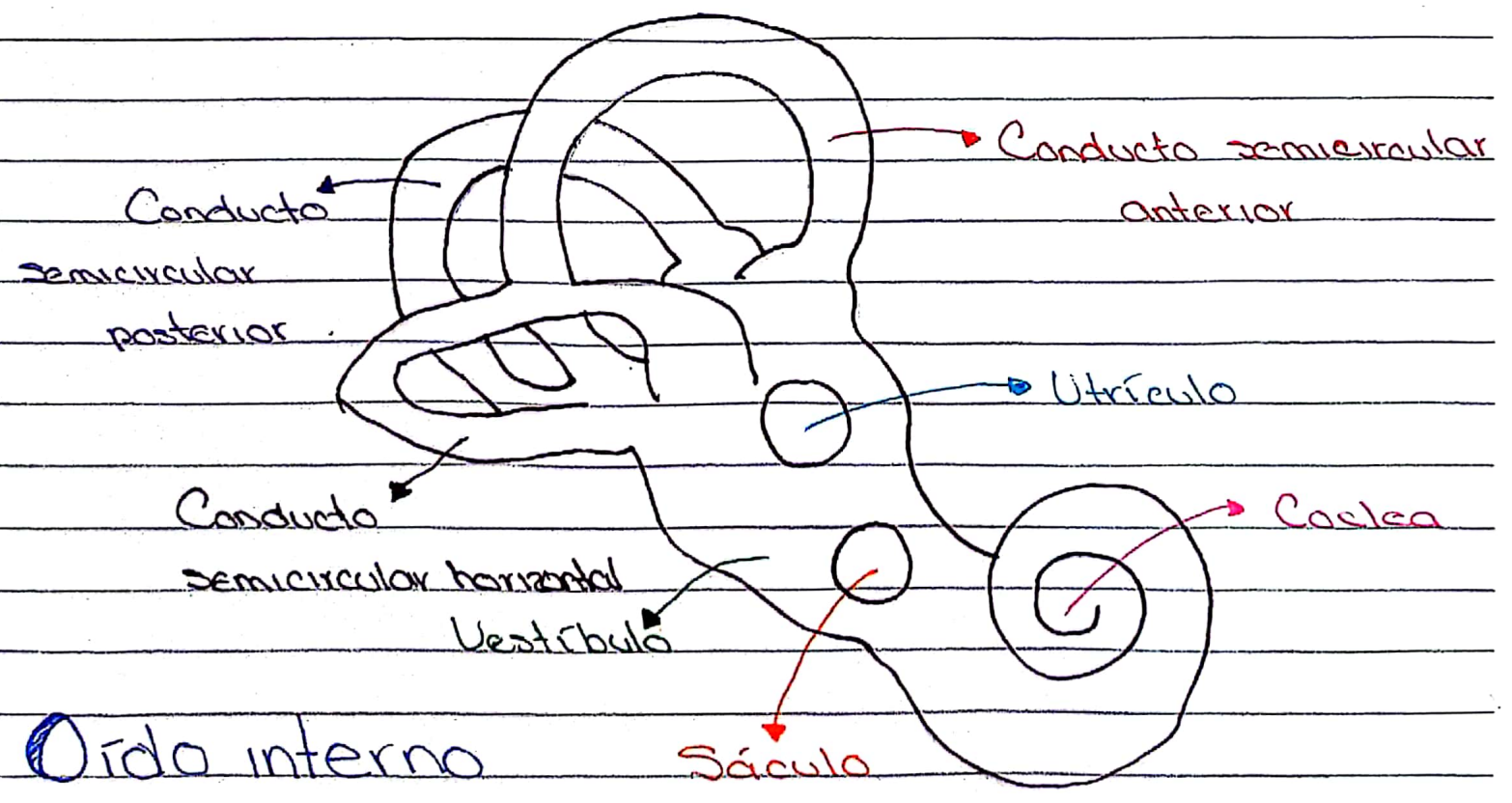
Oído externo

medio

Interno

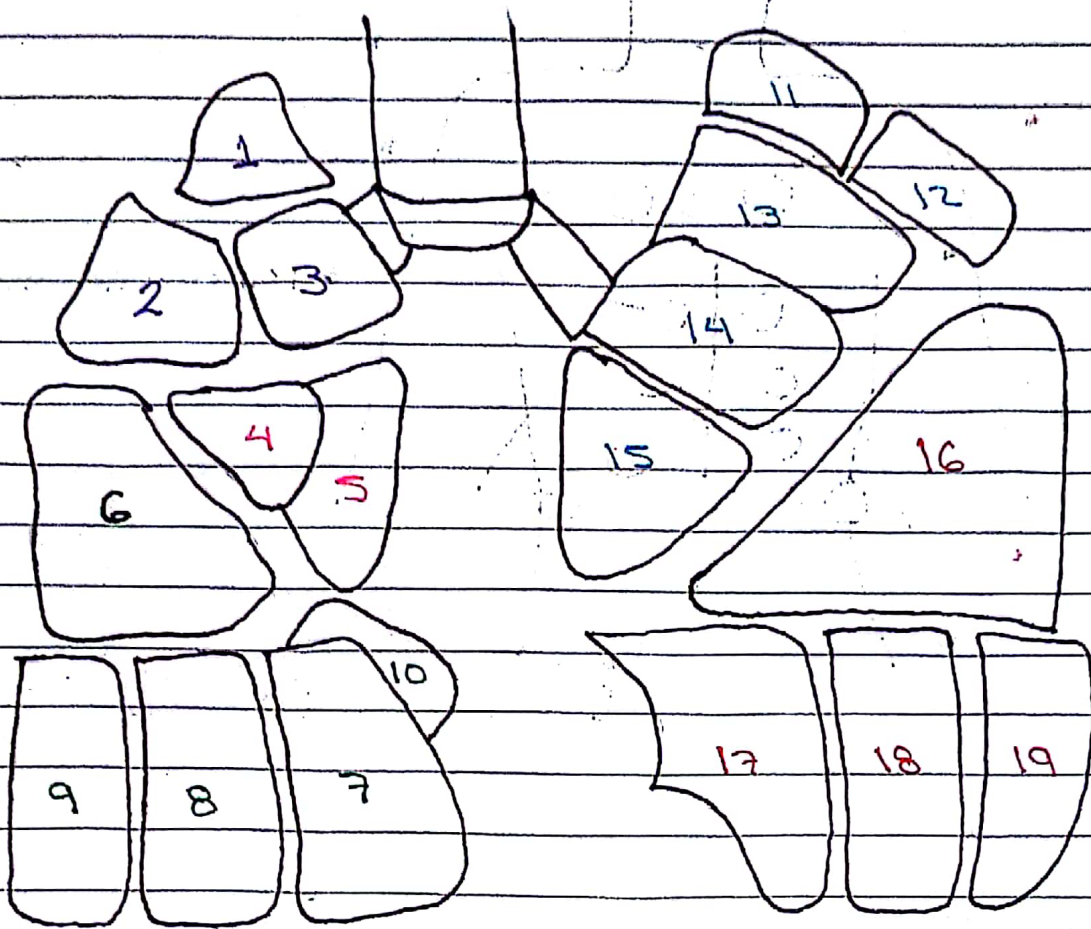


Oído



Oído interno

Segmentos pulmonares



Pulmón derecho

Lobulo superior

- 1: Apical
- 2: Posterior
- 3: Anterior

Lobulo medio

- 4: Lateral
- 5: Medial

Lobulo inferior

- 6: Basal superior
- 7: Basal medial
- 8: Basal anterior
- 9: Basal lateral
- 10: Basal posterior

Pulmón izquierdo


Lobulo superior

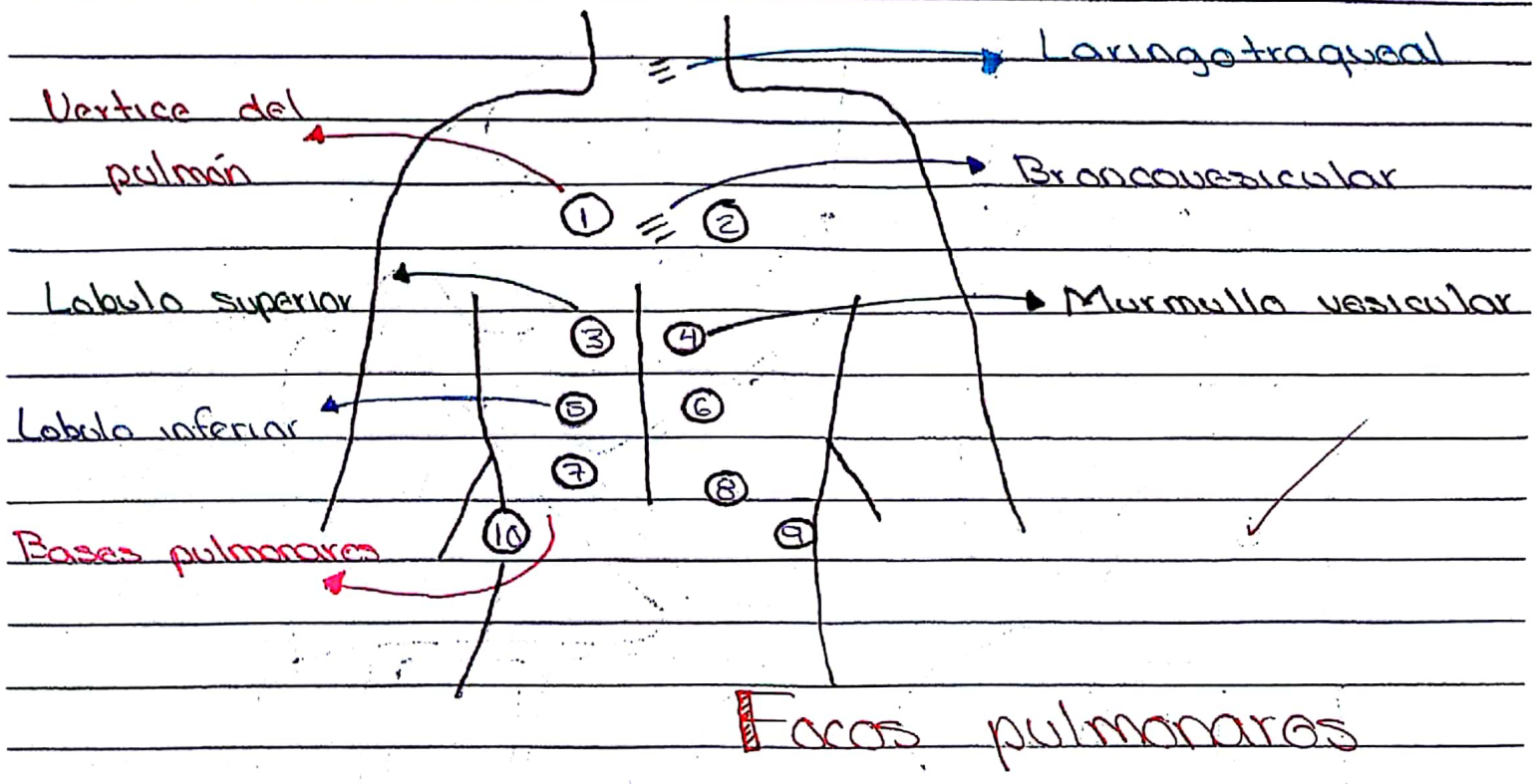
- 11: Apice posterior I
- 12: Apice posterior II
- 13: Anterior

- 14: Lingular superior
- 15: Lingular inferior

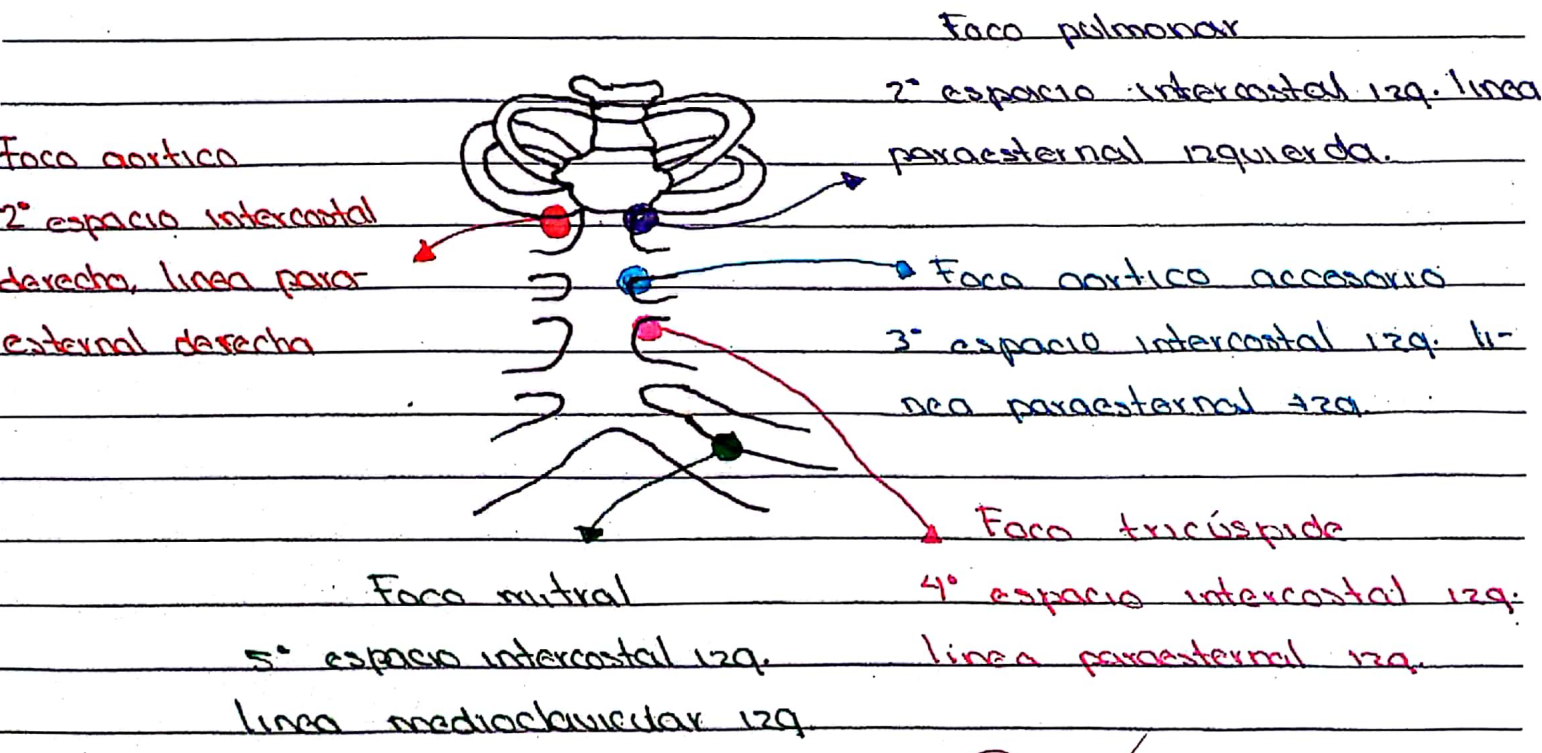
Lobulo inferior

- 16: Basal superior
- 17: Basal anterior
- 18: Basal lateral
- 19: Basal posterior






Focos cardiacos




[Handwritten signature]

Maniobra de Valsalva.



- Se consigue la abertura de la Trampa de Eustaquio por hiperpresión nasal
- Se apreciará un abombamiento de la membrana timpánica que se acompaña en ocasiones de un chasquido.

Maniobra de Toynbee



- El correcto funcionamiento de la trampa durante la deglución al poner en funcionamiento músculos periestafilinos.
- Produce presiones negativas en la caja, que traducen en un movimiento de hundimiento de la MT y audición disminuida.

--

D	M	A
---	---	---



Cateterismo tubárico

→ Con sondas de Itard

→ Un tubo metálico de cobre libre en disminución



Se introduce por la fosa nasal homolateral y se puede insuflar aire

→ En el extremo distal (curvado 45°) tiene una pequeña oliva.

Prueba de aclaramiento

→ Prueba invasiva.

→ Inyección de fluoresceína a través de la MT

→ Se controla el tiempo en la faringe.

→ Se detecta la llegada a la orofaringe con luz ultravioleta.

Prueba de Romberg

→ Prueba neurológica muy común que se utiliza en el campo ORL para diagnosticar pérdida de equilibrio

Prueba de Bing

→ Compara la audición por vía aérea

Colocando el tallo del diapason vibrante sobre la mastoidea del oído

Colocar sobre los dientes incisivos del px.