



**UNIVERSIDAD DEL SURESTE  
COMITAN DE DOMINGUEZ, CHIAPAS  
LICENCIATURA EN MEDICINA HUMANA**



**4 SEMESTRE GRUPO: B**

**PROPEDEUTICA, SEMIOLOGIA Y DIAGNOSTICO FISICO**

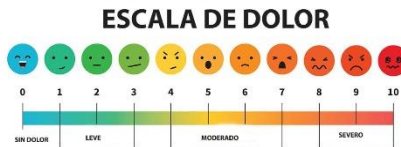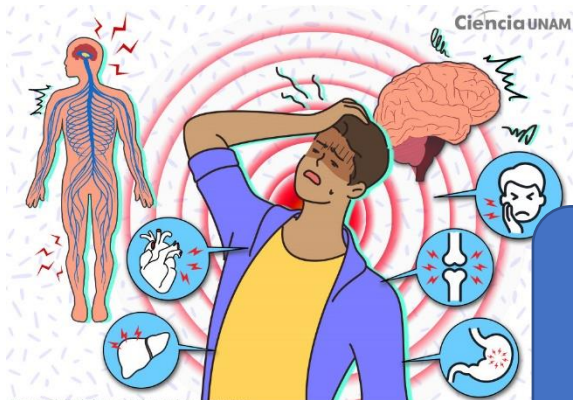
**DRA: ROSVANI MARGINE  
MORALES IRECTA**

**ANATOMÍA DE OJO EXTERNO, ANATOMÍA DE OJO  
INTERNO ANATOMÍA DE OREJA, ANATOMÍA DE OÍDO  
EXTERNO, MEDIO E INTERNO, EXPLORACIÓN  
RESPIRATORIA, FOCOS RESPIRATORIOS Y SEGMENTOS  
PULMONRES. EXPLORACIÓN CARDIACA, FOCOS  
CARDIACOS**

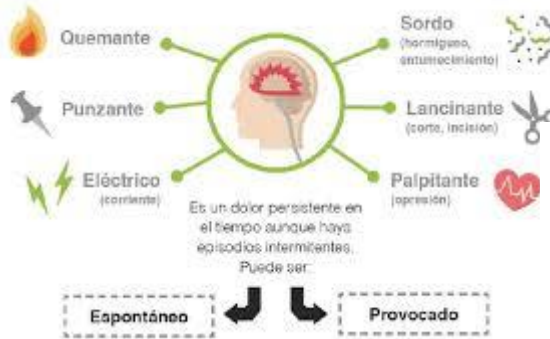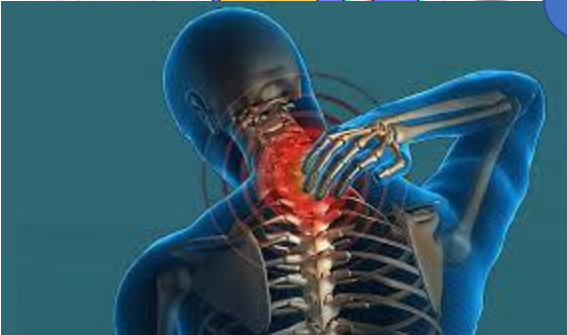**PABLO ADOLFO JIMENEZ VAZQUEZ**

# EXPLORACION

## FISICA

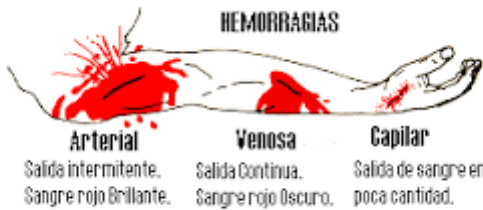

**DOLOR**  
Es uno de los síntomas mas pronto induce a consultar al medico

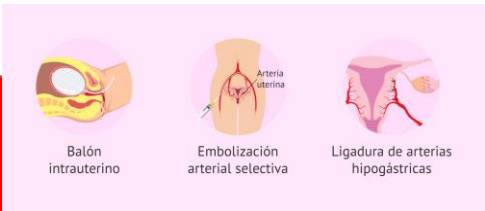


### Definición

- Acúmulo anormal de líquido en el espacio intersticial ocasionado por diferentes mecanismos relacionados con el control y el manejo de las presiones y volúmenes corporales
- Puede ser generalizado o localizado y siempre refleja un proceso patológico subyacente



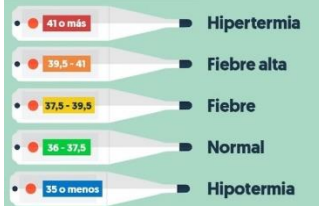
**HEMORRAGIA**  
Se le conoce como termino de purpura , salida de la sangre , defectos de coagulación



### Clasificación de edema según su magnitud

Grado	Símbolo	Magnitud	Extensión
Grado I	+/+++	Lleve distorsión sin distorsión del contorno	Desaparición casi instantánea
Grado II	++/++++	Depresión de hasta 4 mm	Desaparición en 15 seg
Grado III	+++ /++++	Depresión de hasta 6 mm	Recuperación en 1 min
Grado IV	++++/++++	Depresión de hasta 8 mm	Recuperación de 2 a 5 min

### SOFOS O BOCHORNOS

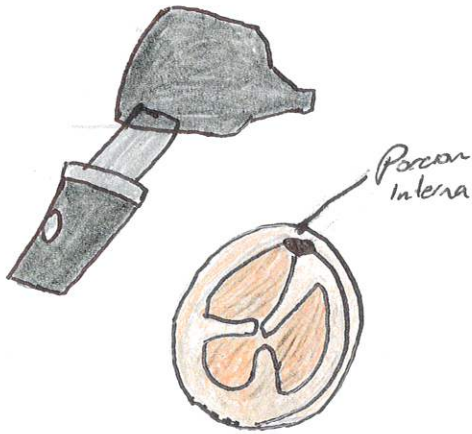


**Definición Fiebre**  
Se considera fiebre cuando la temperatura axilar esta por arriba de 38,5 grado C.





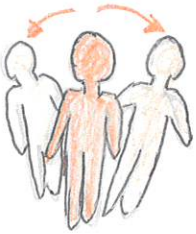
# OTOSCOPIA



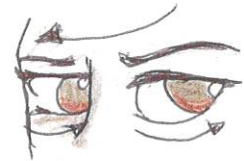
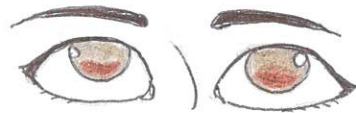- Inspección del Conducto auditivo externo
- Inspección del tímpano
- Maniobra de Valsalva
- Maniobra de Toynbee

# EQUILIBRIO

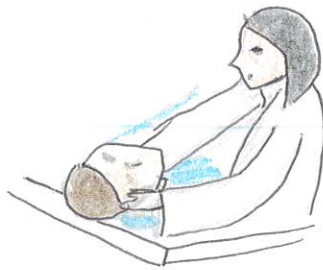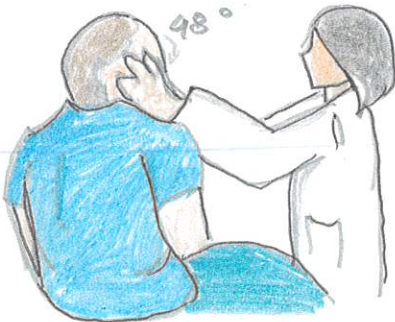
## PRUEBA DE ROMBERG



## PRUEBA DEL IMPULSO CEFÁLICO



## MANIOBRA DE DIX-HALLPIKE





# EXPLORACIÓN FÍSICA DE OIDO

## EXPLORACIÓN DE LA AUDICIÓN



- Prueba del susurro
- Test de Calfrast
- Prueba de Rinne
- Prueba de Weber
- Prueba de Schwabach
- Prueba de Bing
- Prueba de Bonnier

## EXPLORACION DE ESTRUCTURAS EXTERNAR

**Inspección**

- Forma, tamaño, coloración
- Inflamación, otorrea, fístulas, apendices

**Palpación**

- presión sobre apófisis maldes
- signos del trago
- signos del tirón

