



**UNIVERSIDAD DEL SURESTE
COMITAN DE DOMINGUEZ, CHIAPAS
LICENCIATURA EN MEDICINA HUMANA**



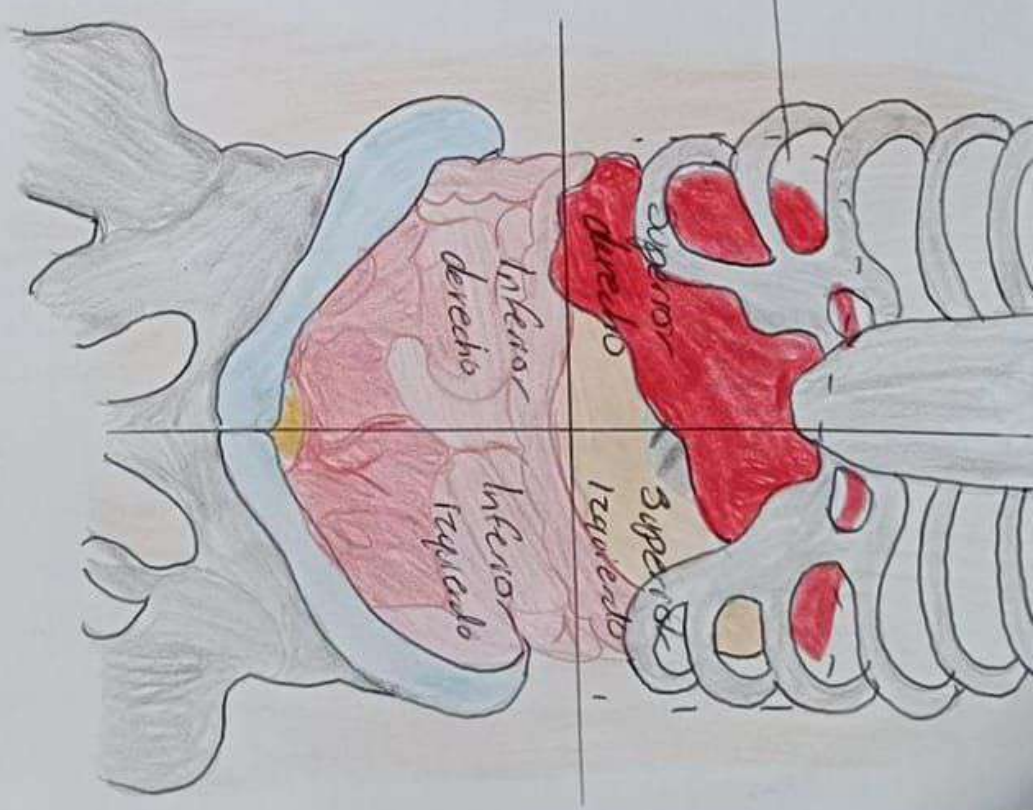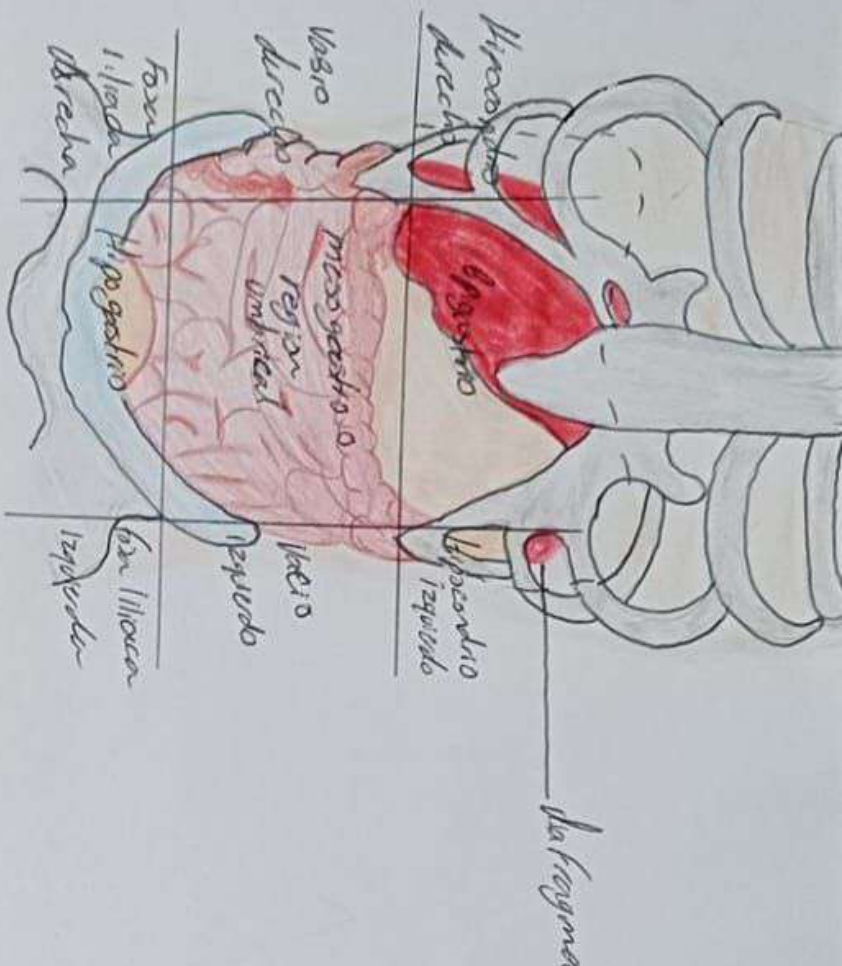
4 SEMESTRE GRUPO: B

PROPEDEUTICA, SEMIOLOGIA Y DIAGNOSTICO FISICO

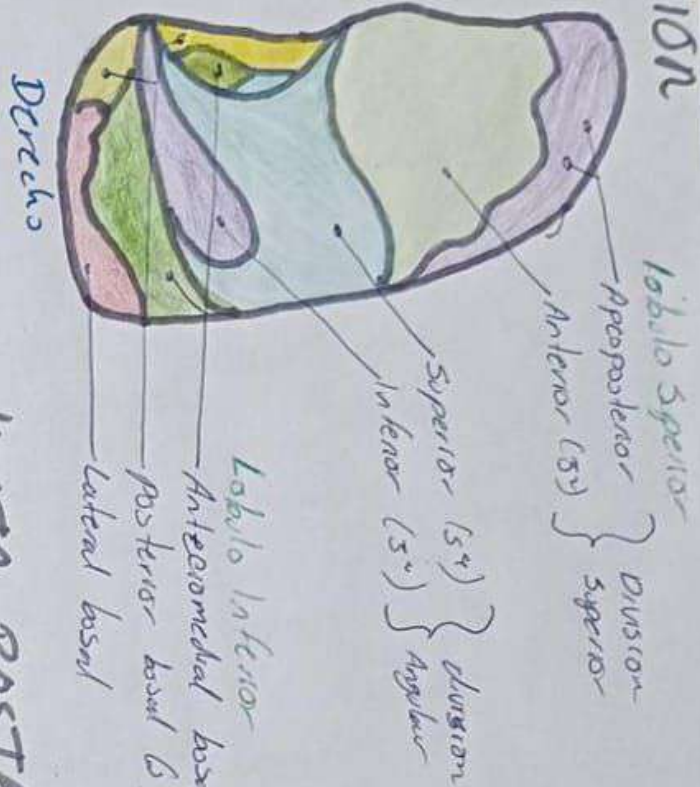
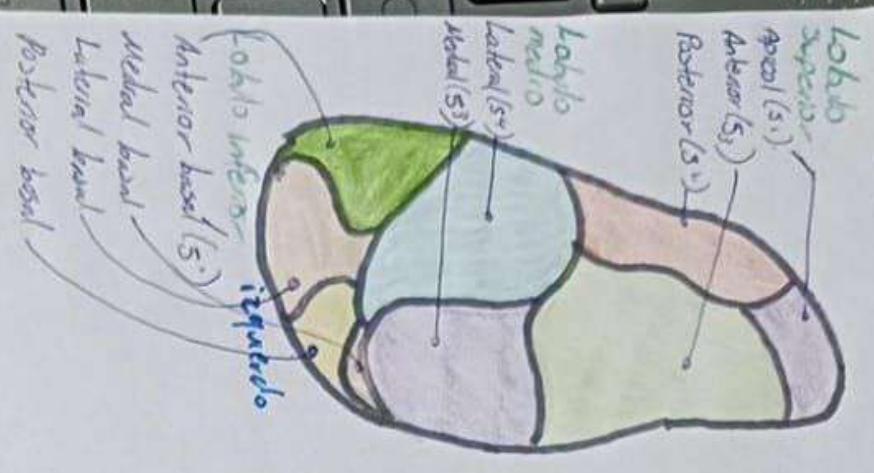
**DRA: ROSVANI MARGINE
MORALES IRECTA**

**ANATOMÍA DE OJO EXTERNO, ANATOMÍA DE OJO
INTERNO ANATOMÍA DE OREJA, ANATOMÍA DE OÍDO
EXTERNO, MEDIO E INTERNO, EXPLORACIÓN
RESPIRATORIA, FOCOS RESPIRATORIOS Y SEGMENTOS
PULMONRES. EXPLORACIÓN CARDIACA, FOCOS
CARDIACOS**

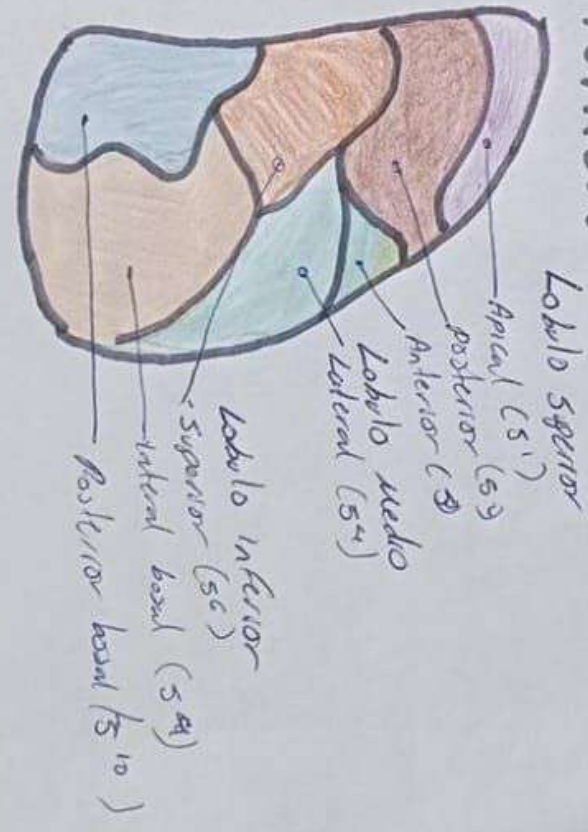
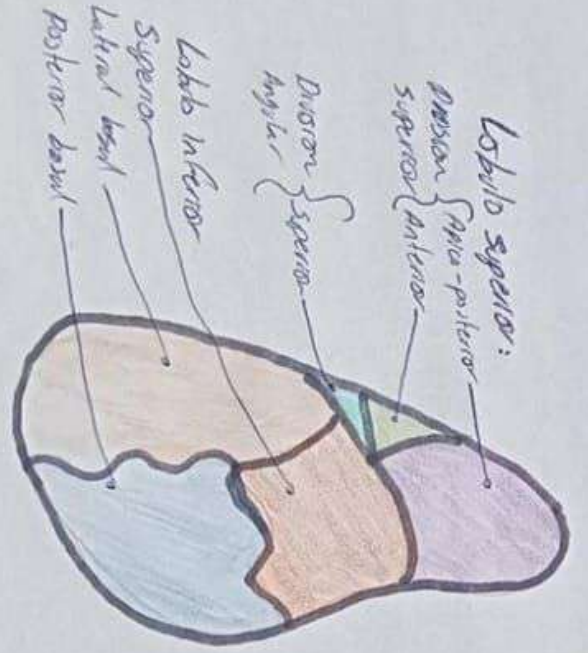
PABLO ADOLFO JIMENEZ VAZQUEZ



VISTA ANTERIOR



VISTA POSTERIOR



Izquierdo

Derecho

Aorta: D:

Segundo espacio intercostal con borde paracostal derecho

2 EIC - BED

Arco de los

Arco de los

Tercer espacio intercostal con borde paracostal izquierdo

Mamostecno

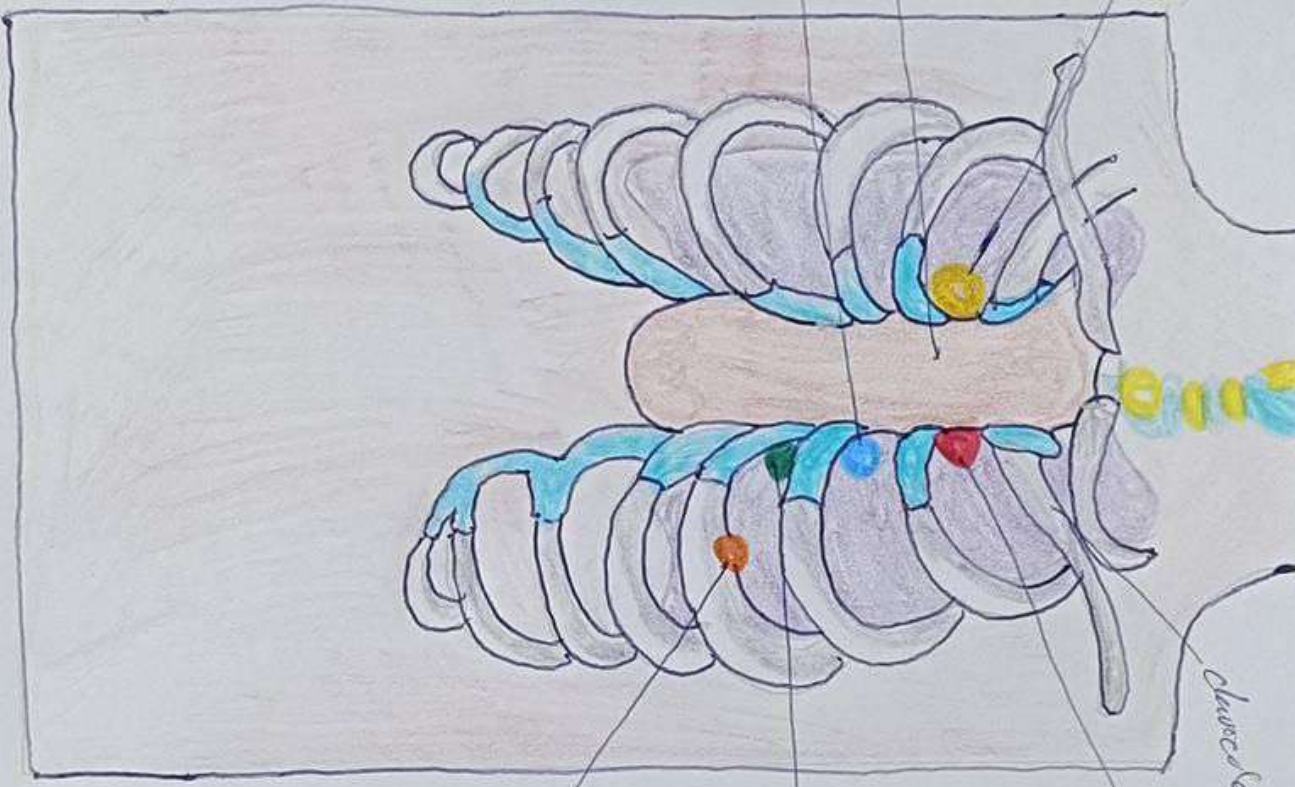
Aorta

APT & M

Tricuspide

Mitral

Pulmonar



Clavícula

Pulmonar:

Segundo espacio intercostal con borde paracostal izquierdo

2 EIC - BEL

Tricuspide

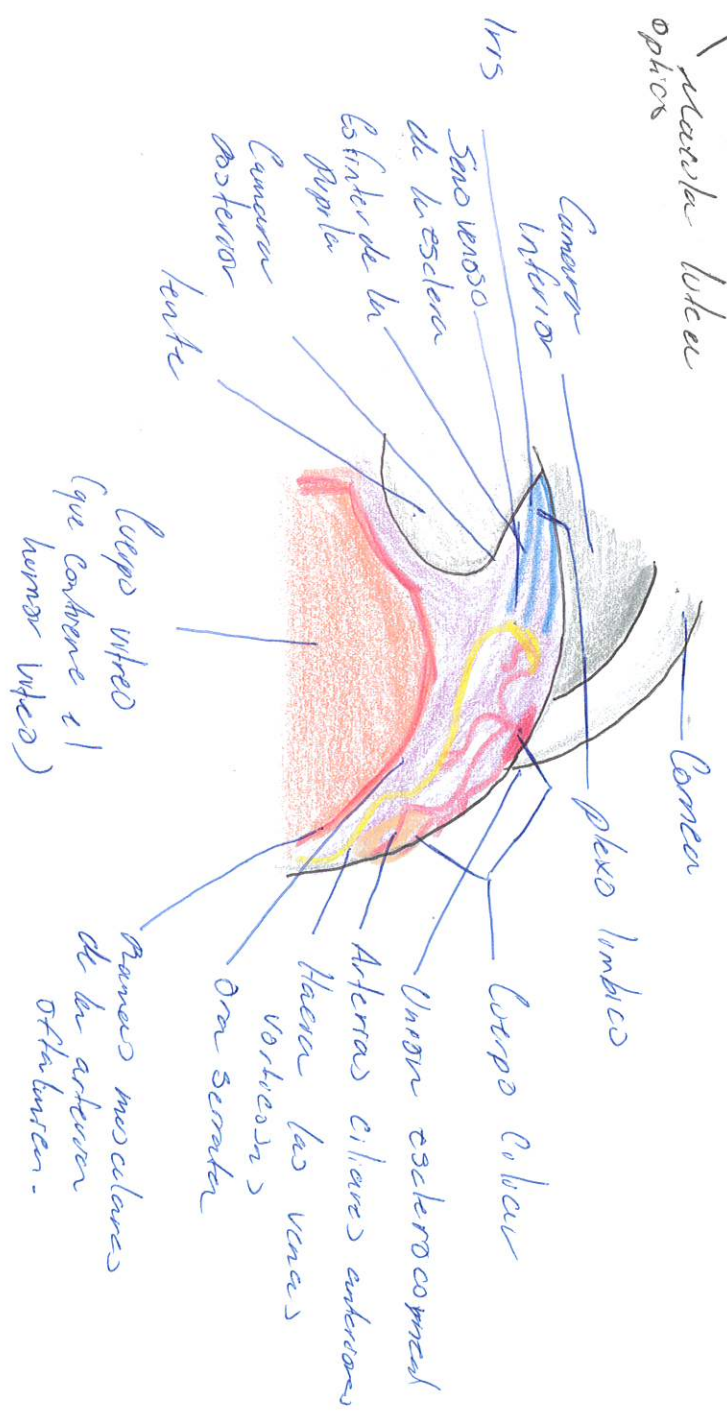
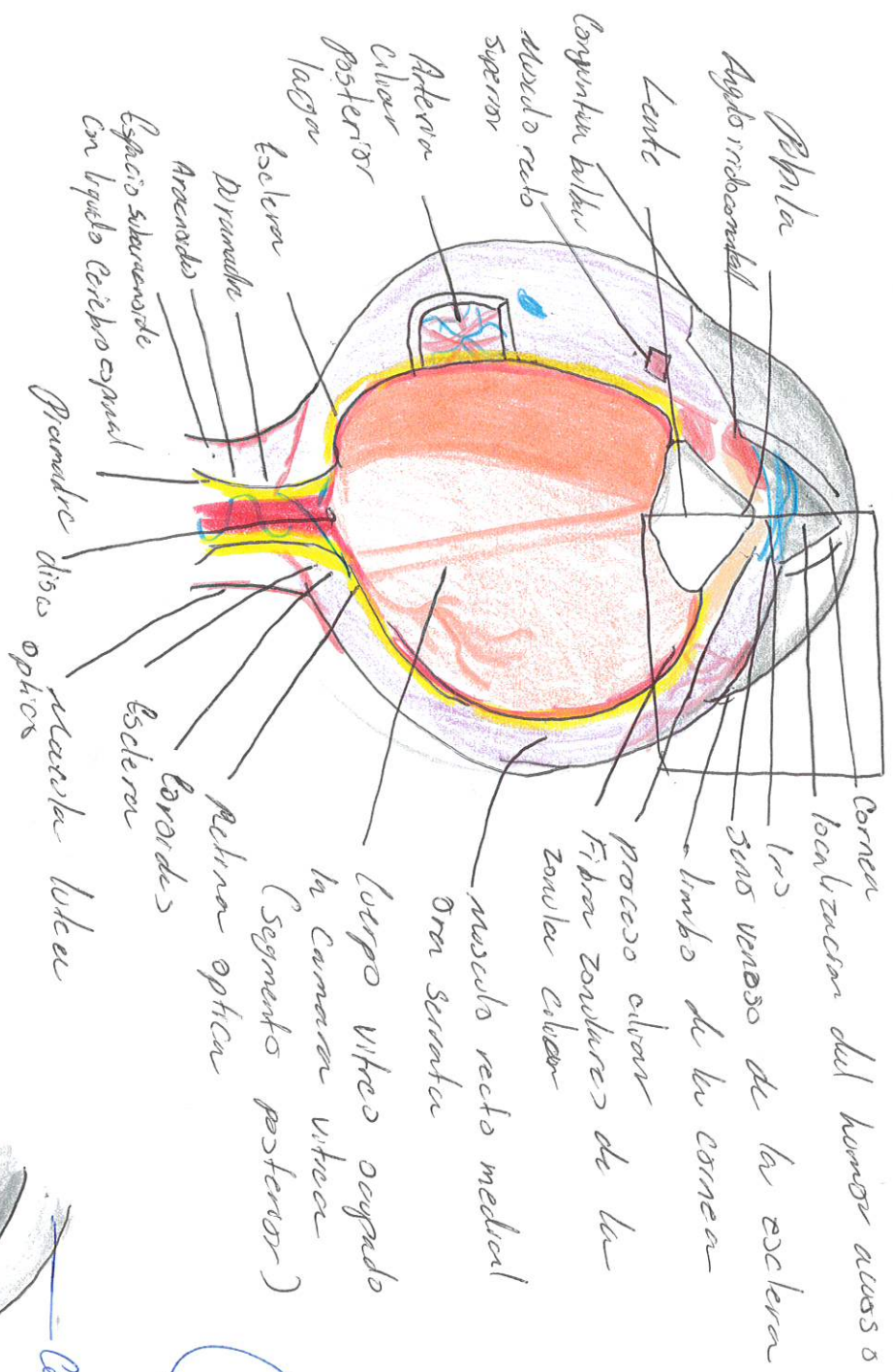
Cuarto espacio intercostal con linea paracostal izquierdo o borde esternal izquierdo inferior

BEII

Mitral

Quinto espacio intercostal con linea medioclavicular izquierdo

5 EIC - LMC

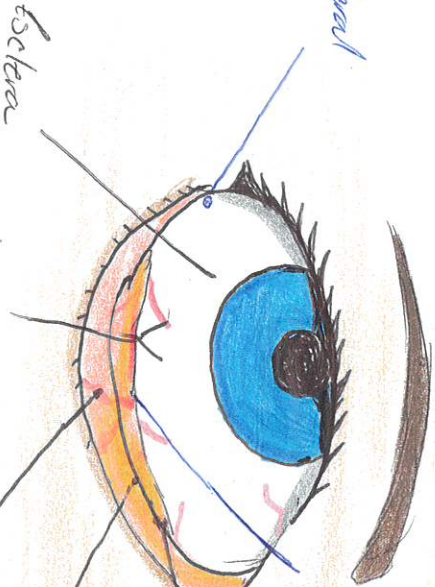


Conducto excretor de la glándula lagrimal



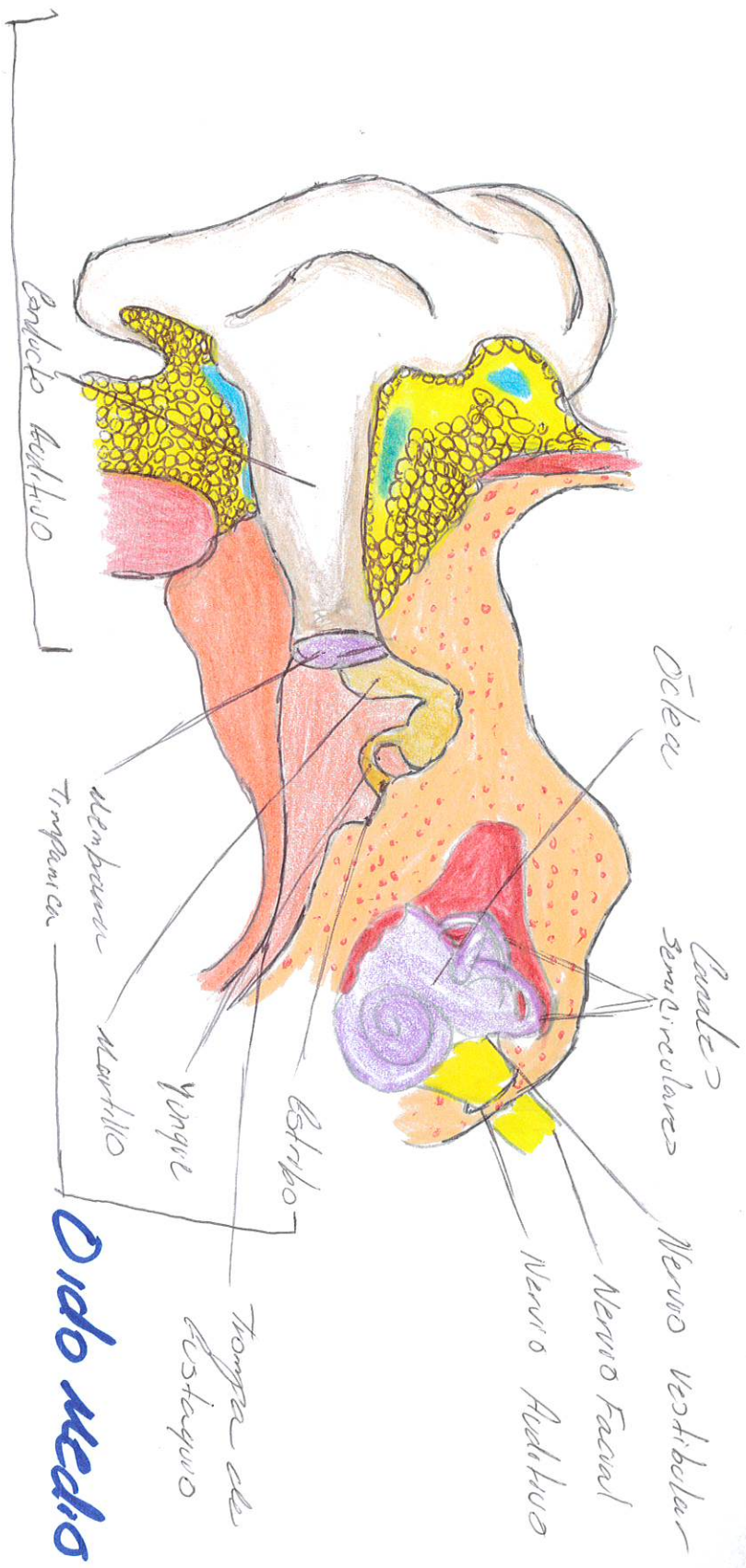
Glándula lagrimal
 Posición orbitaria
 Posición palpebral
 Localización ptericea
 Fórnix
 Conductillo lagrimal
 Saco lagrimal
 Localización del fórnix conjuntival inferior
 Conducto nasolagrimal (que se abre en el meato nasal inferior.)

Ángulo lateral (canto)



Fórnix conjuntival inferior
 Plegue similar de la conjuntiva
 Caruncula lagrimal en el lago lagrimal
 Palpación y puntos lagrimal inferior
 Vasos sanguíneos conjuntivales

OIDO INTERNO



OIDO EXTERNO

Oído medio

