



Julio César Morales López.

Dr. Gerardo Cancino Gordillo.

Interpretaciones Radiográficas.

Imagenología. 

Cuarto Semestre.

“A”.

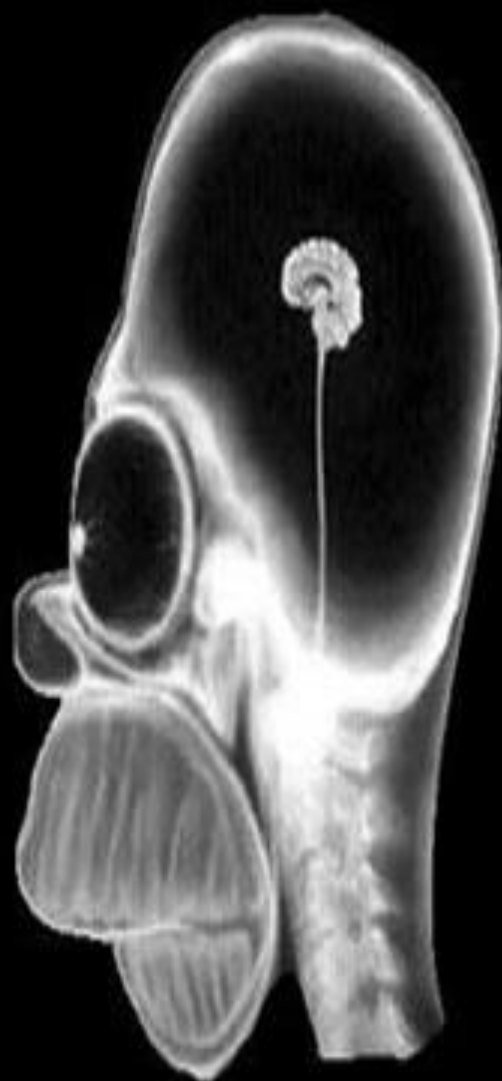
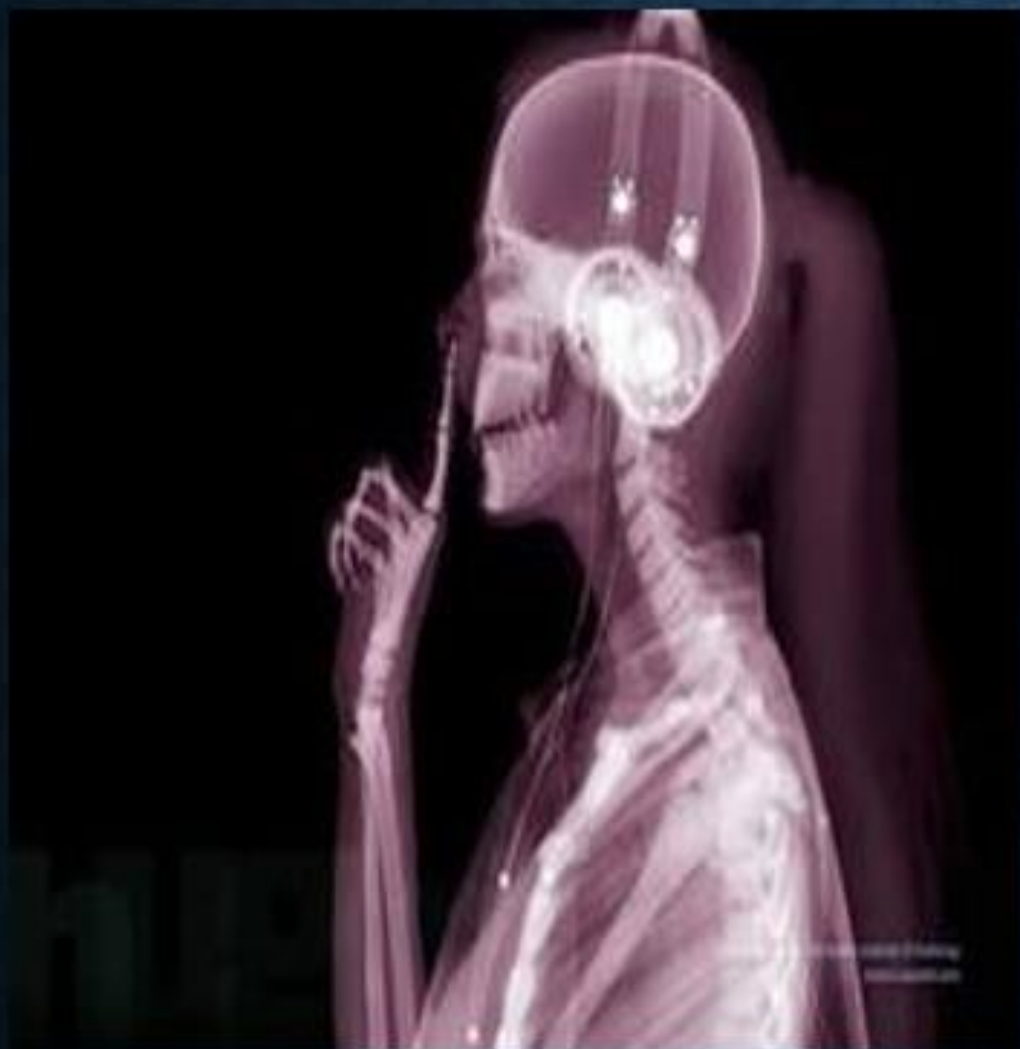
Imagen 1.

- Radiografía de cráneo en un corte sagital y una vista lateral donde se puede observar la presencia de un cráneo braquicéfalo donde se visualiza la presencia de los cuerpos vertebrales cervicales 3-7, masa y tallo cerebral pequeños y de igual manera presencia de los hueso frontal, temporal, parietal, occipital, maxilar y presencia de los huesos de la órbita y un globo ocular grande con exoftalmos y por otro lado se nota la ausencia del hueso nasal y del ángulo de la mandíbula.

Imagen 2.

- Radiografía de cráneo, cuello y tórax en un corte sagital y vista lateral en donde se puede observar un cráneo normocéfalo con presencia de los huesos frontal, parietal temporal, occipital, huesos de la órbita ocular, tabique nasal, hueso maxilar, mandibular y se llega a observar la presencia de los cuerpos vertebrales cervicales 3-7, cuerpos vertebrales torácicos 1-9, se nota la presencia del esternón con su manubrio y clavículas, se observa el húmero, radio y cúbito, huesos del carpo, metacarpo, falanges con presencia del dedo índice huyendo hacia la nariz con presencia de sus 3 falanges tanto proximal, medial y distal.



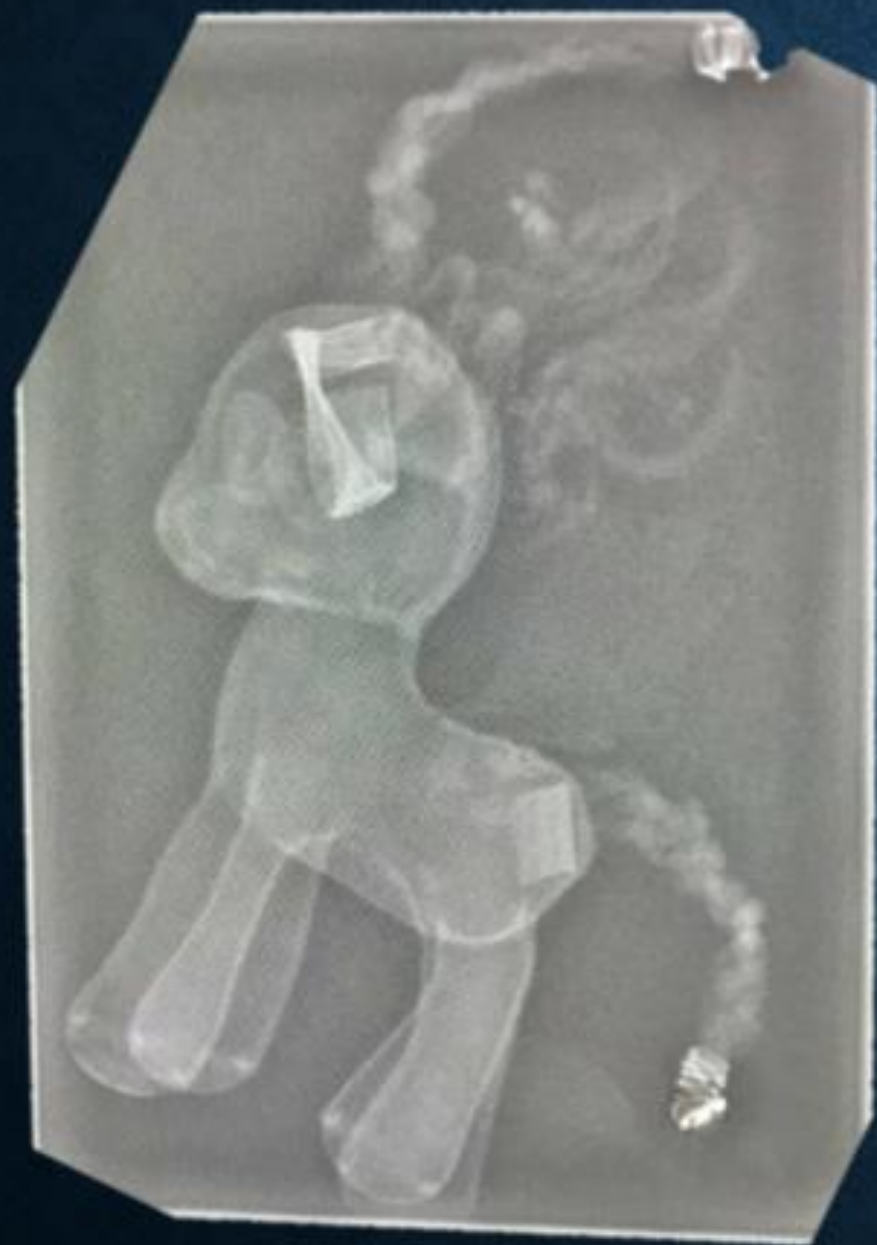

Imagen 3.

- Radiografía en una vista lateral aparentemente de un caballo pequeño de juguete donde claramente se puede observar su composición anatómica con presencia de cráneo, tronco y extremidades, un abundante cabello prominente en el área de la cabeza y de la cola, con presencia de unos parches en el área del cráneo a la altura de la órbita ocular y a un costado de la cola.

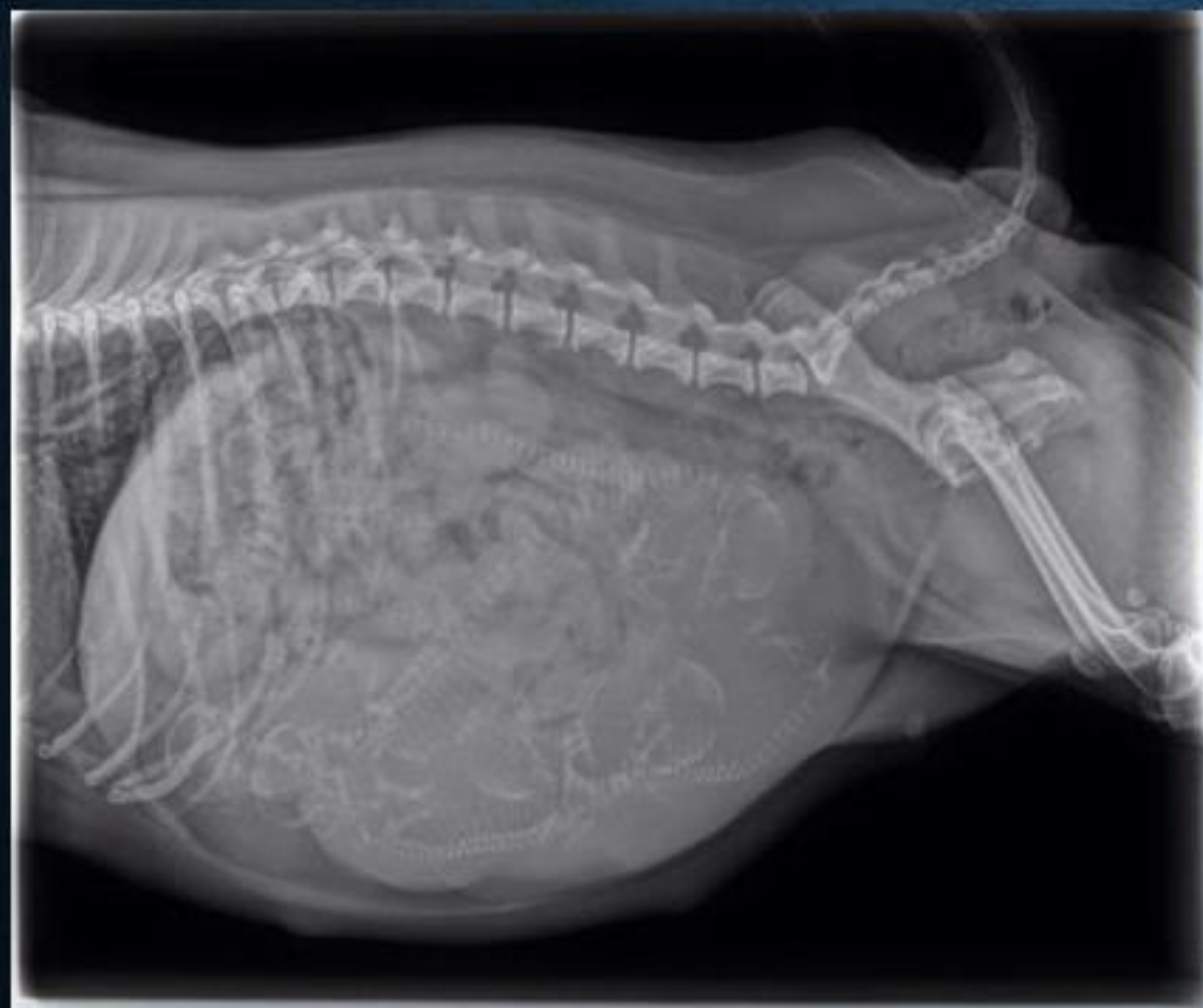

Imagen 4.

- Una radiografía en una vista lateral posicionado en decúbito pronación, aparentemente de un animal que se cree ser una perra y se observa la presencia de sus estructuras anatómicas como 14 cuerpos vertebrales, 8 arcos costales, cresta iliaca, fémur y los huesos de su cola, de igual manera se observa la presencia de fetos perrunos en su vientre y órganos viscerales despojados hacia superior.

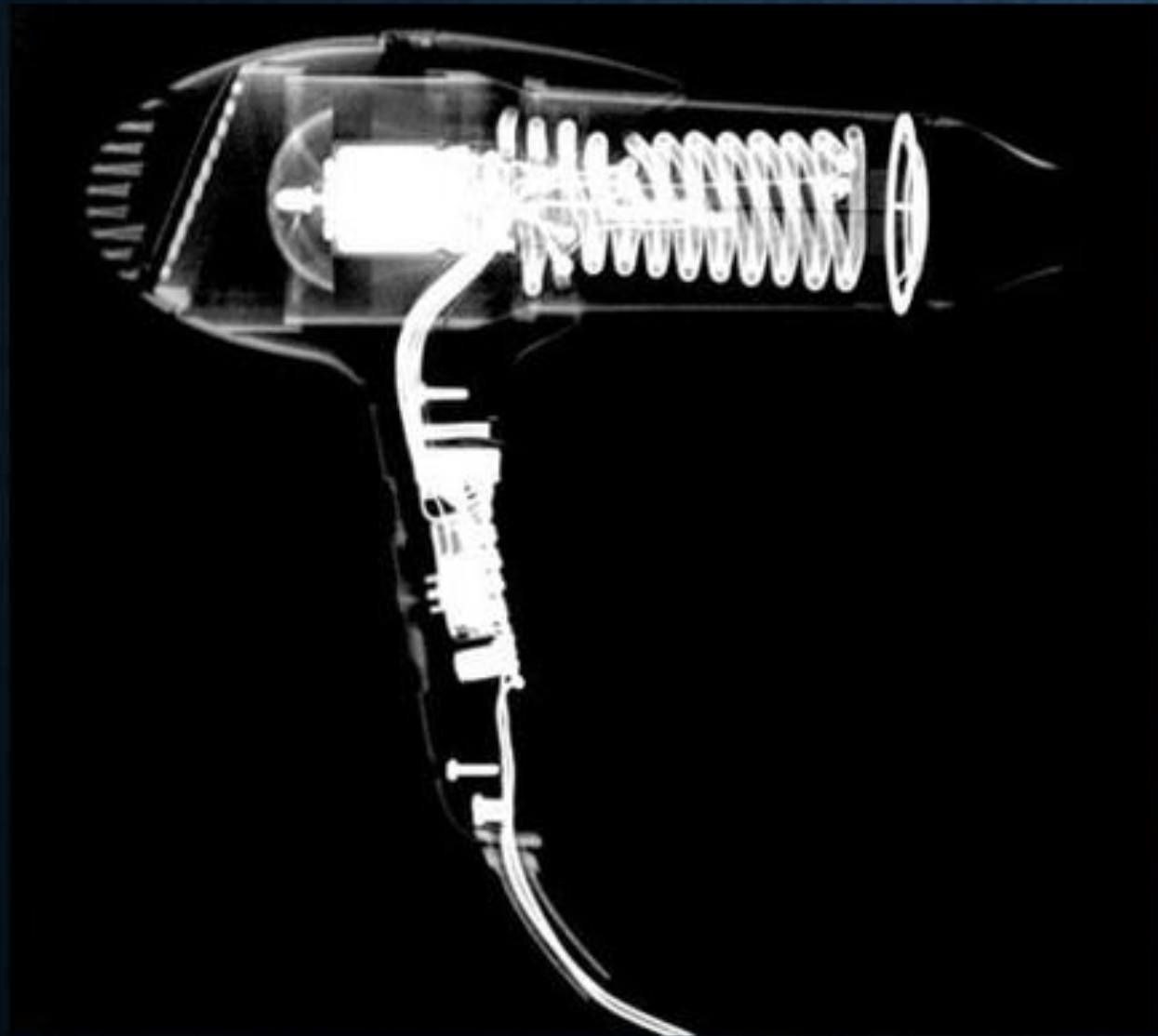



Imagen 5.

- Radiografía vista en una posición lateral aparentemente de una secadora de cabello con todo su contorno perfectamente bien delineado y se distingue la presencia de su maquinaria y los circuitos en espiral que filtran el aire, se observa la entrada de aire en unas rejillas que se encuentran en posición posterior y la salida de aire en posición anterior y por otro lado un mango donde se encuentran sus botones de control y un cable que le conduce la corriente eléctrica.

Imagen 6.



- Radiografía en una visión posteroanterior de un aparentemente control remoto de videojuegos con su contorno bien delineado, en el cual se observa cada uno de sus circuitos y botones de control , cada una de sus piezas de ensamble como tornillos y un cable de corriente que ingresa en la región superior y se inserta en la parte medial en el interior.



Imagen 7.

- Radiografía vista desde una posición anterior de un corte frontal de una maleta con sus contornos bien delineados donde se observa en la parte exterior cada uno de sus cierres y una agarradera en la parte superior. Y por otro lado en su interior se divide en un apartamento superior donde se notan envases de perfumes, audífonos, envases por otro lado en su apartamento inferior se observa un peine, tubos para cabello, ganchos para cabello, cortaúñas, pastillas y un dildo.

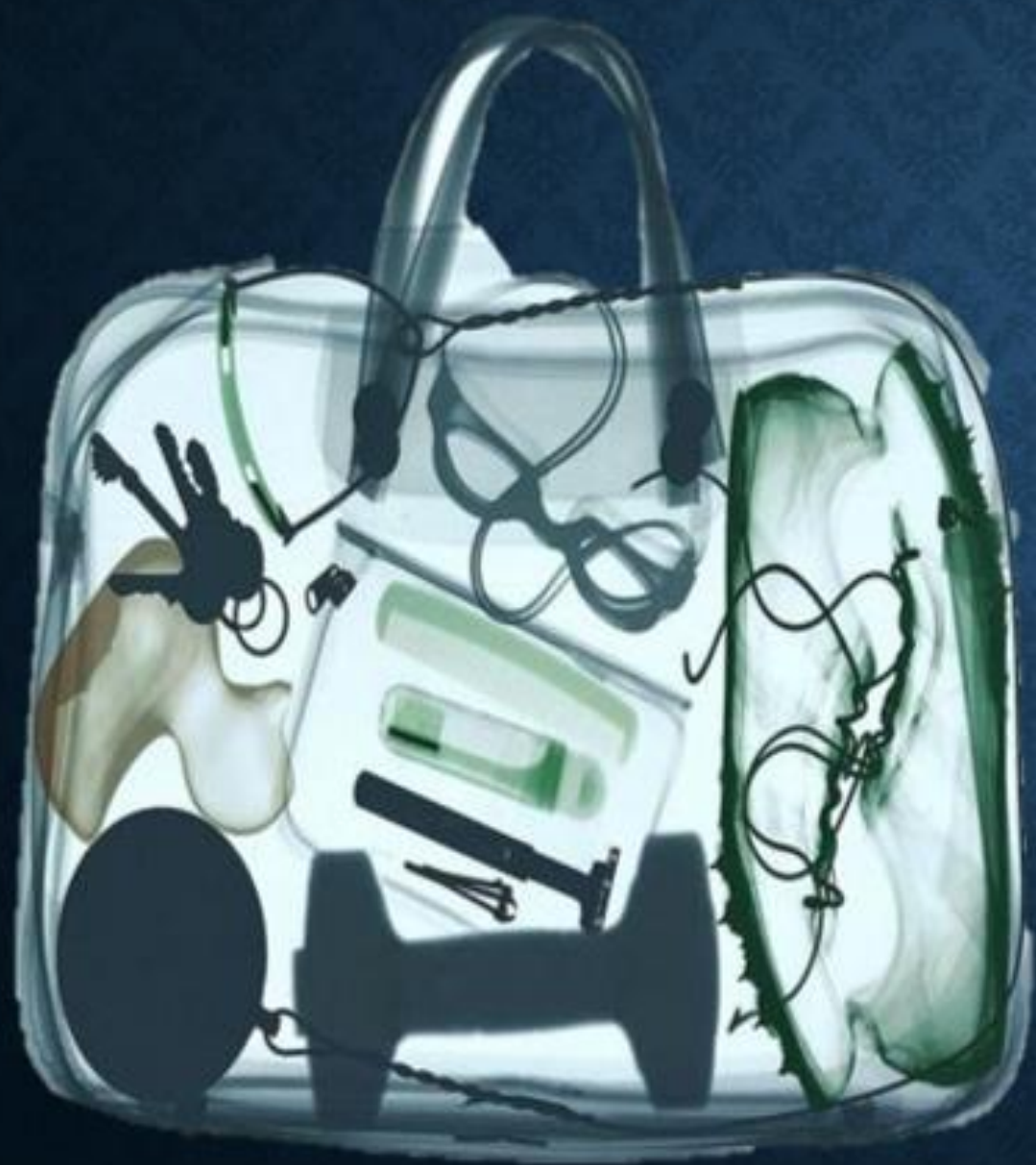
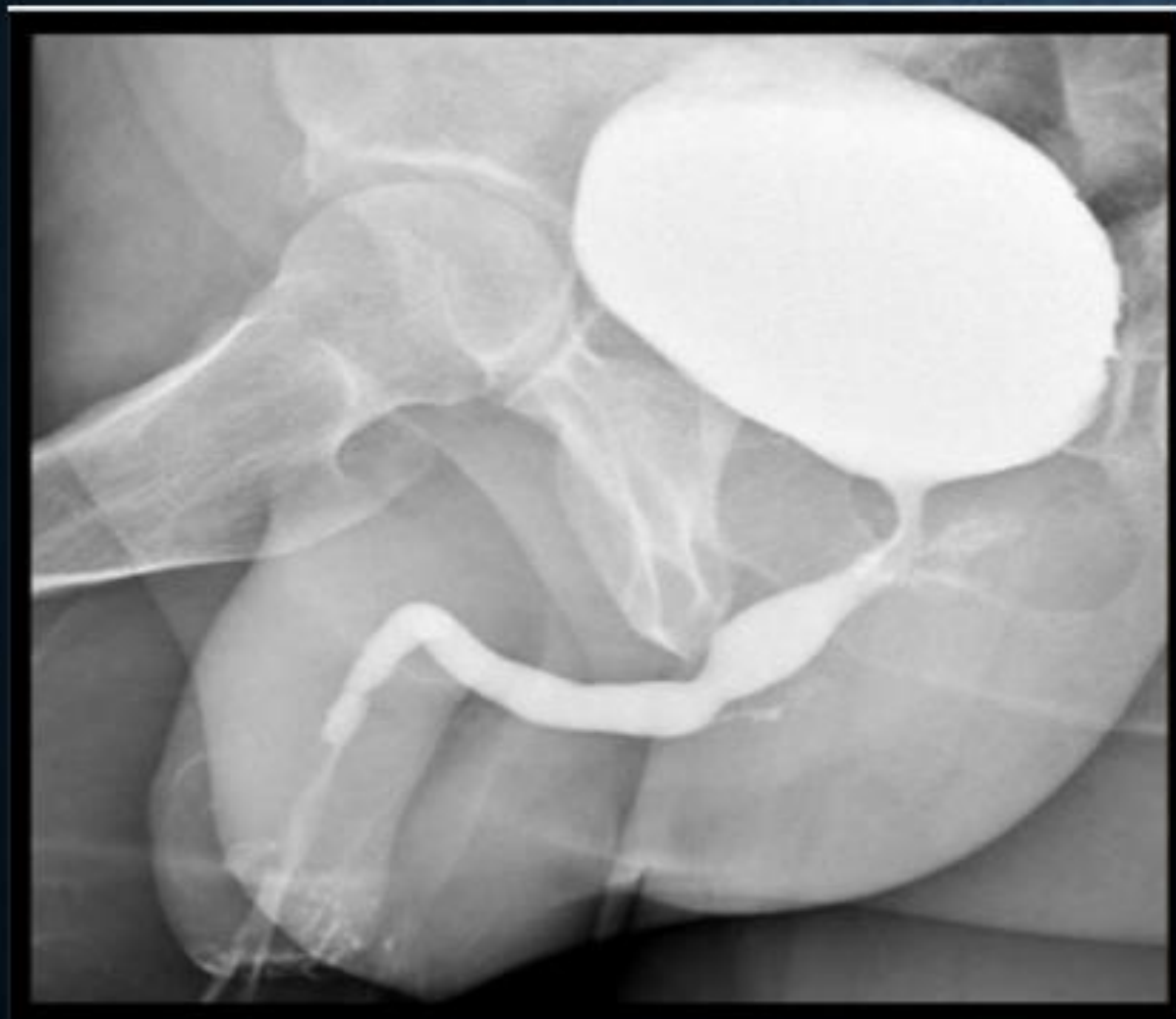
Imagen 8.

- Radiografía en un corte frontal vista en una posición anterior de una maleta con sus contornos bien delineados y una agarradera en la parte superior, mientras que en la parte inferior se observan la presencia de objetos como perfumes, audífonos, una mancuerna, un antifaz, un rastrillo de rasurar, desodorante, peine y corta uñas, pato de juguete, llaves y un par de zapatos que se cree que son de atletismo.

Imagen 9.



- Es una radiografía de pelvis vista en una posición anterolateral donde se llega a observar la vejiga y uretra mediante medio de contraste, de igual manera se llega a observar pene y testículos y presencia de fémur y su inserción en la base acetabular y la presencia de un glúteo.

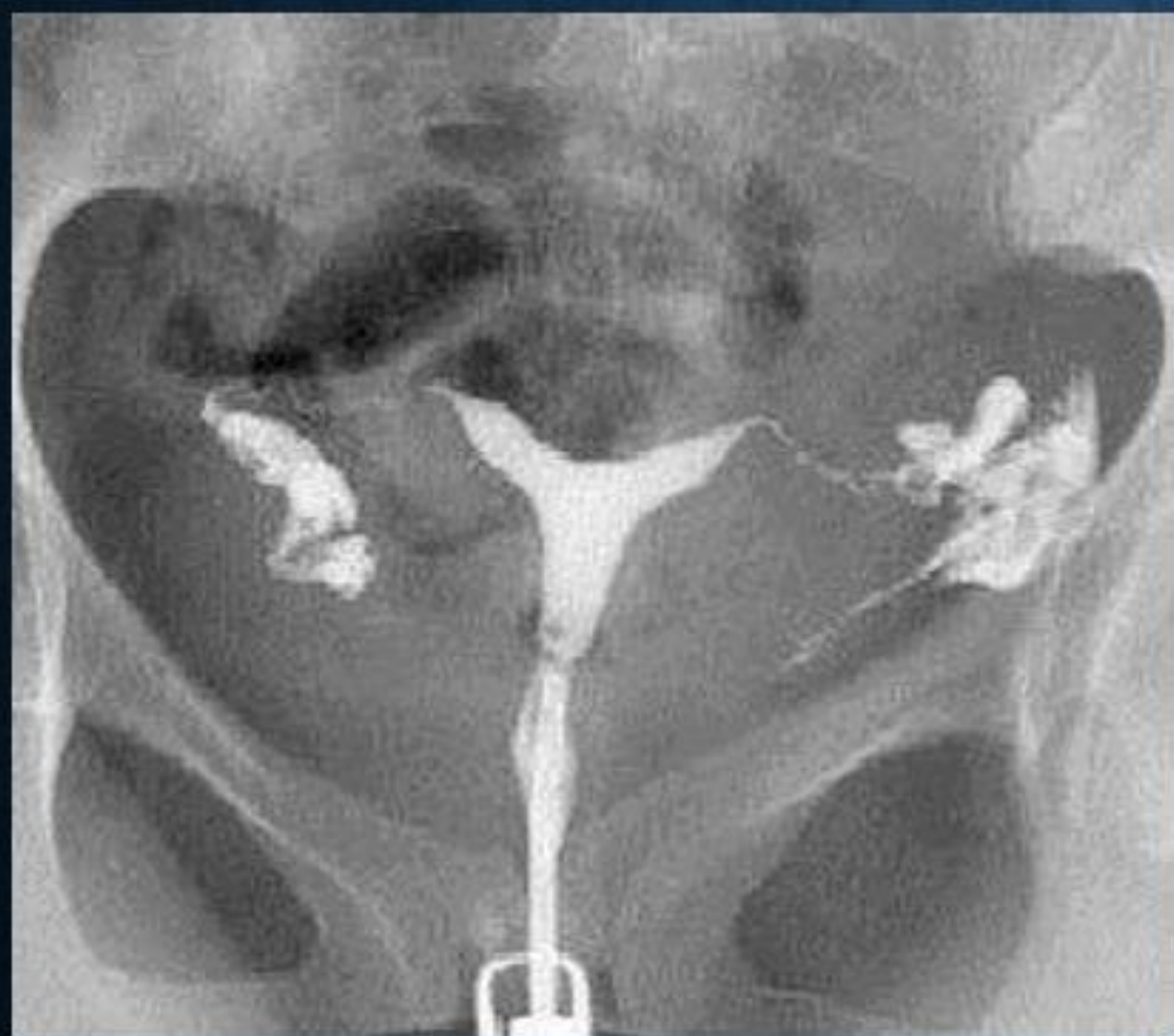
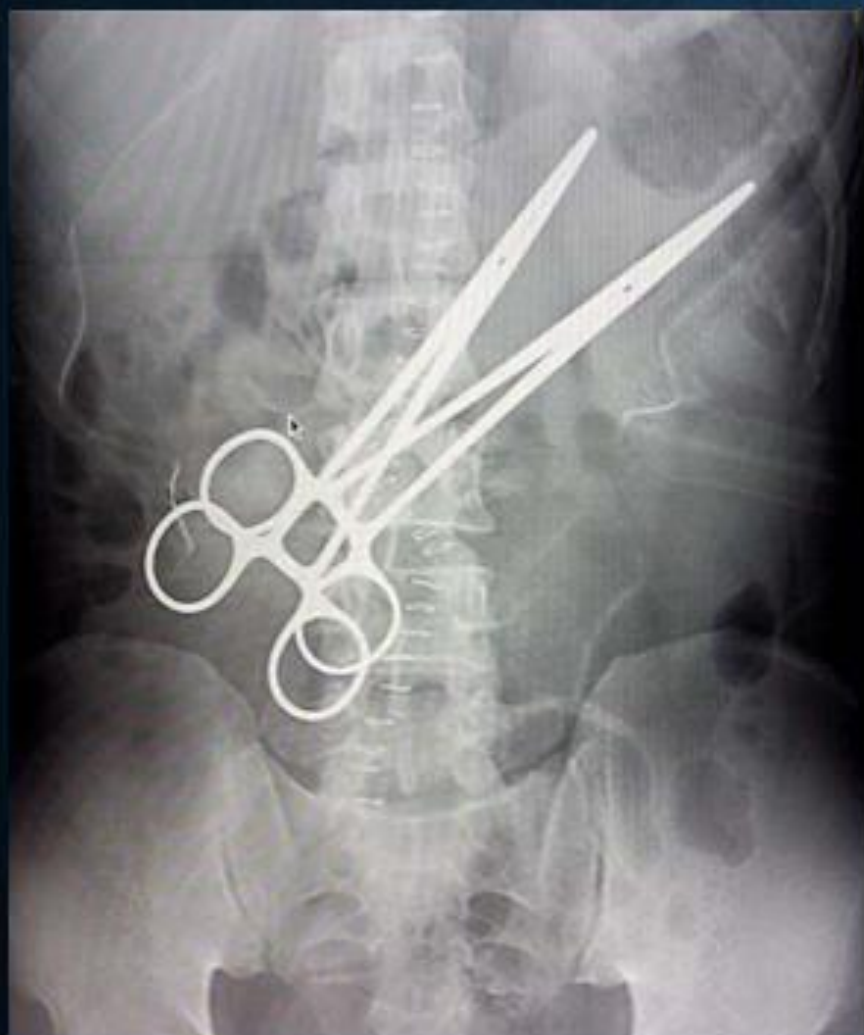
Imagen 10.

- Radiografía de pelvis vista en una posición anterior donde se puede llegar a observar estructuras anatómicas como parte de las crestas iliacas, isquion, ilion pubis, sacro, articulación sacro iliaca, presencia de los agujeros obturadores y también la presencia del cuerpo del útero, cérvix, trompas de Falopio y ovarios resaltados mediante medio de contraste.

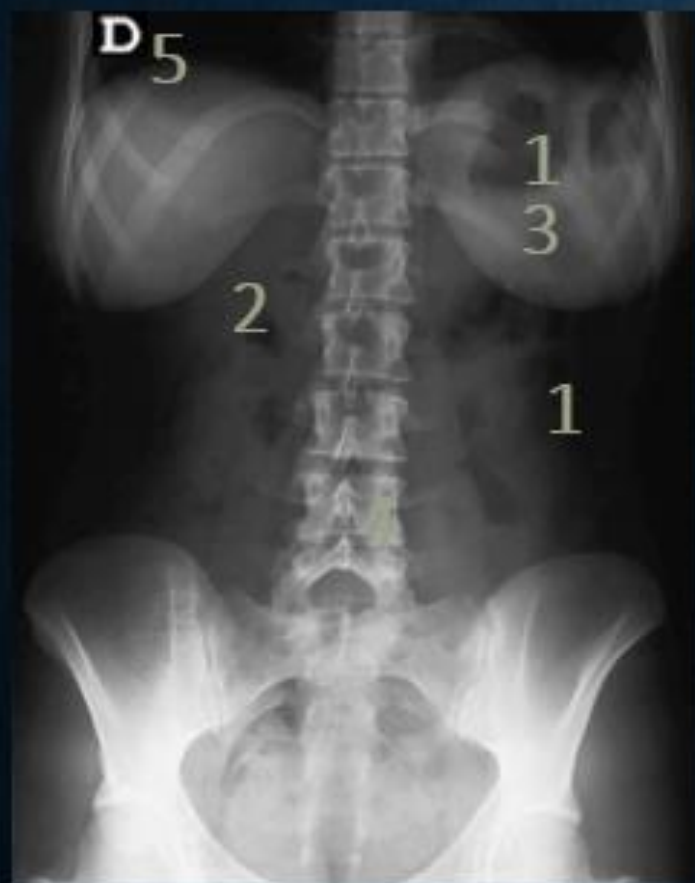IMAGEN 1: RADIOGRAFÍA ABDOMINOPÉLVICA.



AIRE.	GRASA.	LTB.	CALCIO.	METAL.
Burbuja Gástrica.	Tejido Subcutáneo.	Músculos Abdominales	C. Vertebral Torácico #12	2 Pinzas.
Flexura Cólica Der.	Grasa Abdominal.	Borde Hepático.	C. Vertebral Lumbar 1-5	Material Médico Quirúrgico
Colon Ascendente.			C. Vertebral Sacros.	
Colon Descendente			Arcos Costales 7-10.	
Recto.			Crestas Ilicas.	

RADIOPACO	RADIOLUCIDO.
Cuerpo Vertebral Torácico #12	Burbuja Gástrica.
Cuerpos Vertebrales Lumbares 1-5.	Flexura Cólica Derecha.
Cuerpo Vertebral Sacro.	Colon Ascendente.
Arcos Costales 7-10.	Colon Descendente.
Crestas Iliacas.	Recto.
2 Pinzas.	Tejido Subcutáneo.
Material Médico Quirúrgico.	Músculos Abdominales.
	Borde Hepático.

IMAGEN 2: RADIOGRAFÍA DE ABDOMEN.

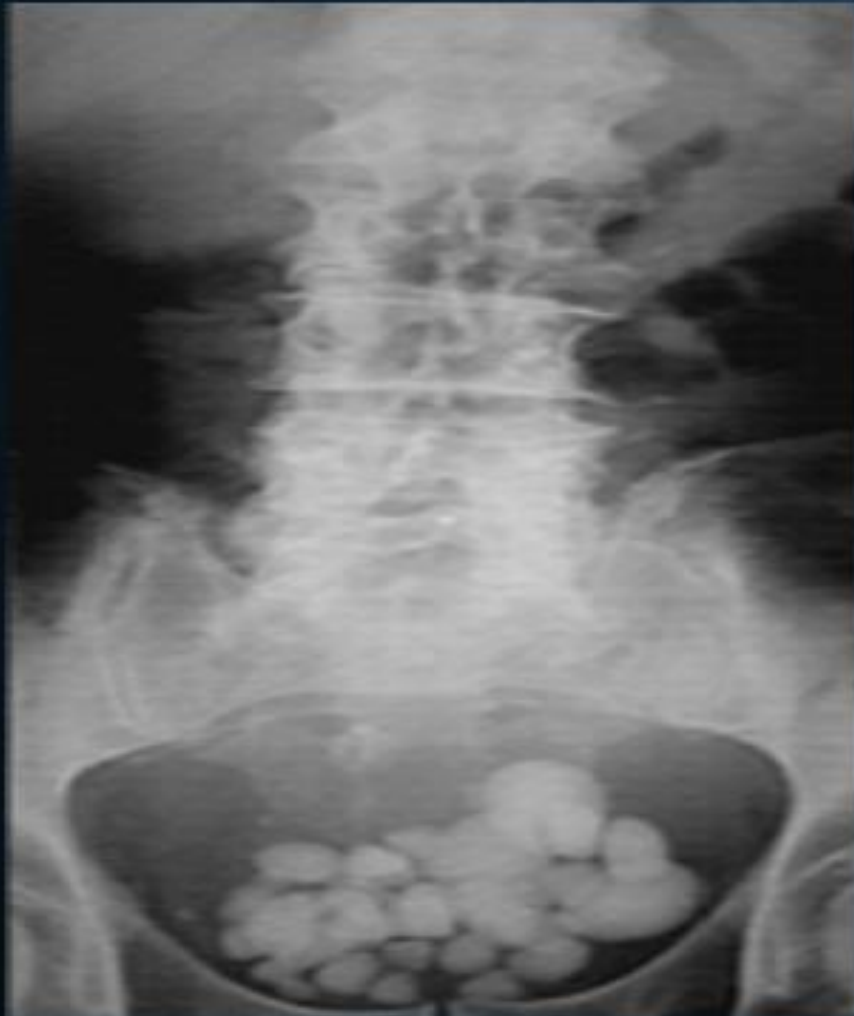

AIRE.	GRASA.	LTB.	CALCIO.	METAL.
Bases Pulmonares.	Grasa Mamaria.	Músculos Psoas Der e Izq.	Cuerpos. Vertebrales Torácicos 11-12.	
Flexura Cólica Izq.	Grasa Intrabdominal.	Músculos Abdominales .	Cuerpos. Vertebrales Lumbares 1-5.	
Burbuja Gástrica Izq	Tejido Subcutáneo.		C. Vertebral Sacro.	
Colon Ascendente.			Coxis.	
Colon Descendente			Cresta Iliaca.	
			Arcos costales 7-10 Bilaterales.	
			Isquion e Íleon.	

OBJETO.	DENSIDAD.
1	Aire.
2	TLB.
3	Grasa.
4	Metal.
5	Calcio.

RADIOPACO.	RADIOLUCIDO.
Cuerpos. Vertebrales Torácicos 11-12.	Bases Pulmonares.
Cuerpos. Vertebrales Lumbares 1-5.	Flexura Cólica Izq.
C. Vertebral Sacro.	Burbuja Gástrica Izq.
Coxis.	Colon Ascendente.
Cresta Ilíaca.	Colon Descendente.
Arcos costales 7-10 Bilaterales.	Grasa Mamaria.
Isquion e Íleon.	Grasa Intrabdominal.
	Tejido Subcutáneo.
	Músculos Psoas Der e Izq.
	Músculos Abdominales.

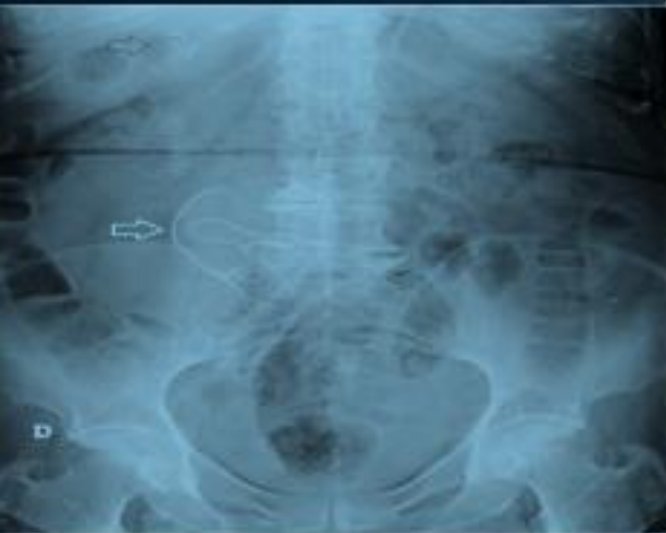IMAGEN 3: RADIOGRAFÍA ABDOMINOPÉLVICA.



AIRE.	GRASA.	LTB.	CALCIO.	METAL.
Burbuja Gástrica.	Tejido Subcutáneo.	Borde Hepático.	Cuerpos Vertebrales Lumbares 1-5.	
Colon Ascendente.		Silueta de la Vejiga.	Cuerpo Vertebral Sacro.	
Colon Descendente.			Parte de las crestas Ilicas.	
			Litos en Vejiga.	

RADIOPACO.	RADIOLUCIDO.
Cuerpos Vertebrales Lumbares 1-5.	Burbuja Gástrica.
Cuerpo Vertebral Sacro.	Colon Ascendente.
Parte de las crestas Iliacas.	Colon Descendente.
Litos en Vejiga.	Tejido Subcutáneo.
	Borde Hepático.
	Silueta de la Vejiga.

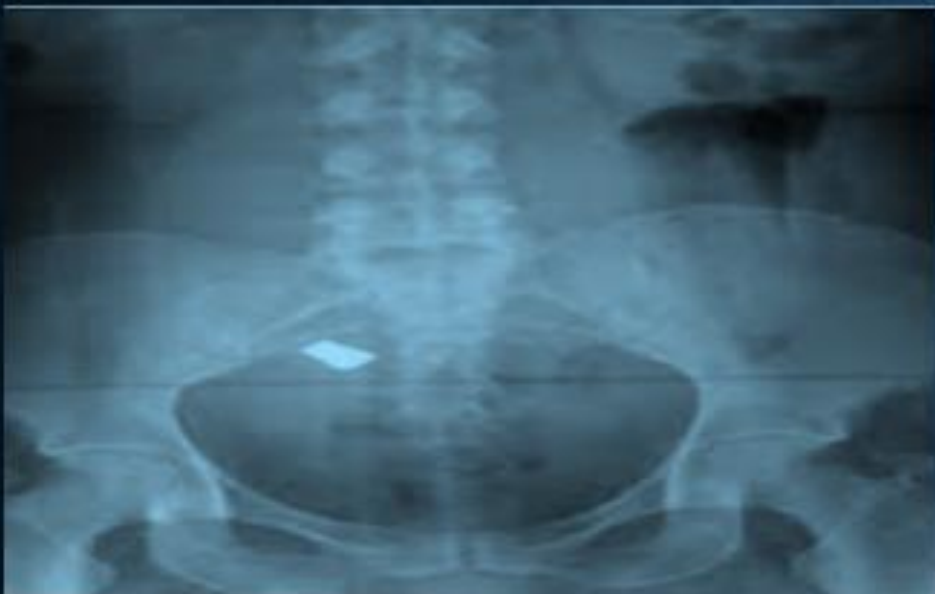IMAGEN 4: RADIOGRAFÍA DE ABDOMEN.



AIRE.	GRASA.	LTB.	CALCIO.	METAL.
Colon Ascendente.	Tejido Subcutáneo.	Borde Hepático.	Cuerpos Vertebrales Lumbares 1-5.	Material Médico Quirúrgico en Mesogastrio e HD.
Colon Descendente.	Grasa Abdominal.	Borde Esplénico.	Cuerpo Vertebral Sacro.	
Flexura Cólica Der.	Grasa Mamaria.	Silüeta de la Vejiga.	Coxis.	
Flexura Cólica Izq.			Arcos Costales.	
Recto.			Cresta Iliaca.	
Burbuja Gástrica en HD.			Isquion	
Agujero Obturador.			Íleon.	
			Sínfisis del pubis	
			Cabeza femoral.	

RADIOPACO.	RADIOLUCIDO.
Cuerpos Vertebrales Lumbares 1-5.	Colon Ascendente.
Cuerpo Vertebral Sacro.	Colon Descendente.
Coxis.	Flexura Cólica Der.
Arcos Costales.	Flexura Cólica Izq.
Cresta Iliaca.	Recto.
Isquion	Burbuja Gástrica en HD.
Íleon.	Agujero Obturador.
Sínfisis del pubis	Tejido Subcutáneo.
Cabeza femoral.	Grasa Abdominal.
Material Médico Quirúrgico.	Grasa Mamaria.
	Borde Hepático.
	Borde Esplénico.
	Silüeta de la Vejiga.

IMAGEN 5: RADIOGRAFÍA ABDOMINOPÉLVICA.



AIRE.	GRASA.	LTB.	CALCIO.	METAL.
Artefacto de Movimiento en FD.			Cuerpos Vertebrales 2-4	Objeto Cuadrado a la altura de la articulación sacroiliaca.
Burbuja Gástrica.			Cuerpo Vertebral Sacro.	
Flexura Cólica Izq.			Coxis.	
Agujero Obturador.			Crestas Ilicas.	
			Isquion	
			Sínfisis del Pubis	
			Cabeza Femoral.	
			Acetábulo.	

RADIOPACO.	RADIOLUCIDO.
Cuerpos Vertebrales 2-4	Artefacto de Movimiento en FD.
Cuerpo Vertebral Sacro.	Burbuja Gástrica.
Coxis.	Flexura Cólica Izq.
Crestas Iliacas.	Agujero Obturador.
Isquion	
Sínfisis del Pubis	
Cabeza Femoral.	
Acetábulo.	
Objeto Cuadrado a la altura de la articulación sacroilíaca.	