



UNIVERSIDAD DEL SURESTE.

Campus Comitán

Lic. Medicina Humana



PATOLOGÍA HEPÁTICA

Dr. Gerardo Cancino Gordillo

IMAGENOLOGIA

Itzel García Ortiz

Erivan R. Ruiz Sanchez

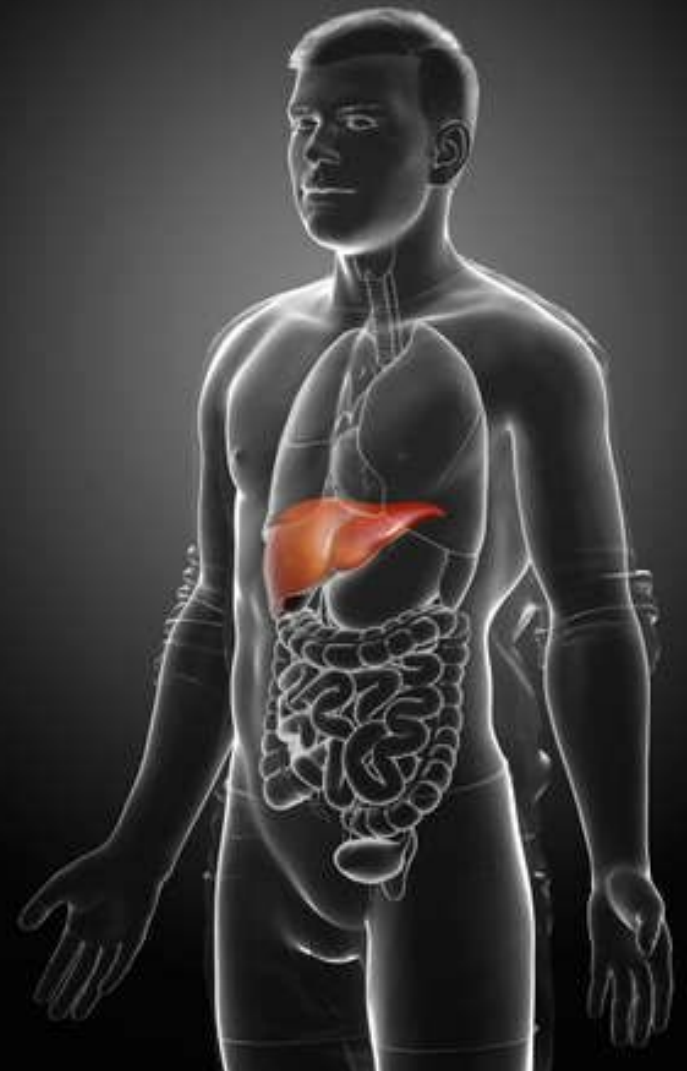Jose Carlos Cruz Camacho

4to Parcial

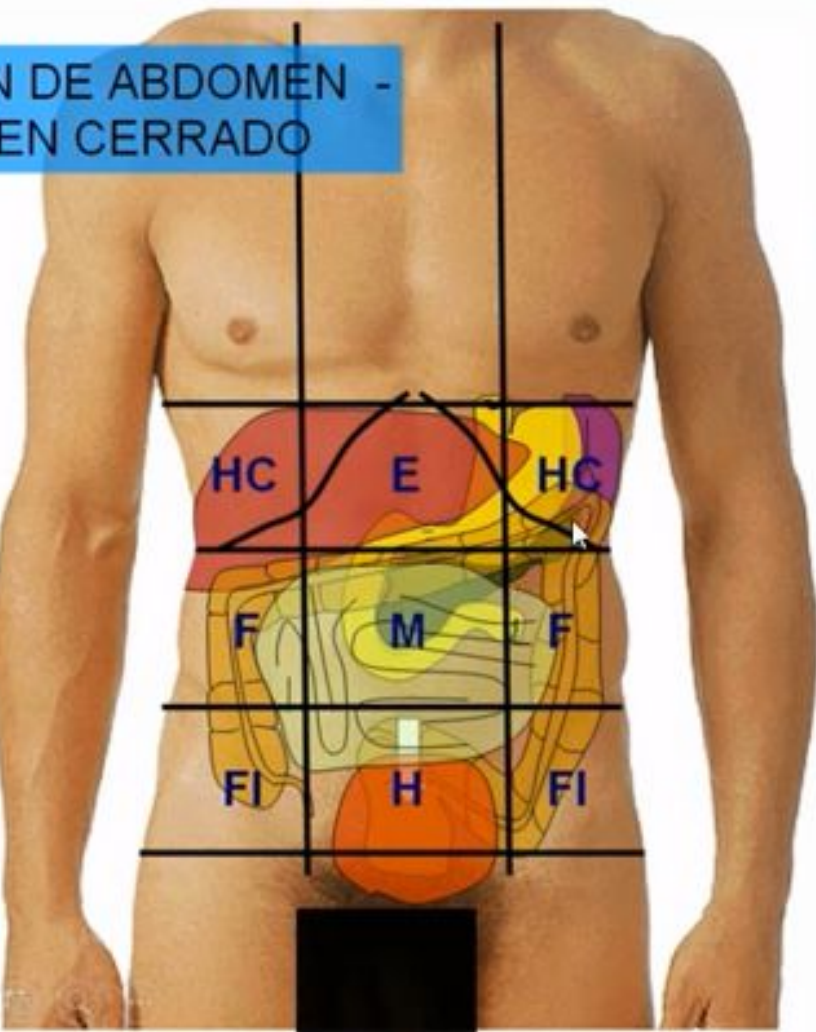
4°A

Comitan de Dominguez, Chiapas a 08 de juniodel 2024.

HÍGADO



DE ABDOMEN - EN CERRADO



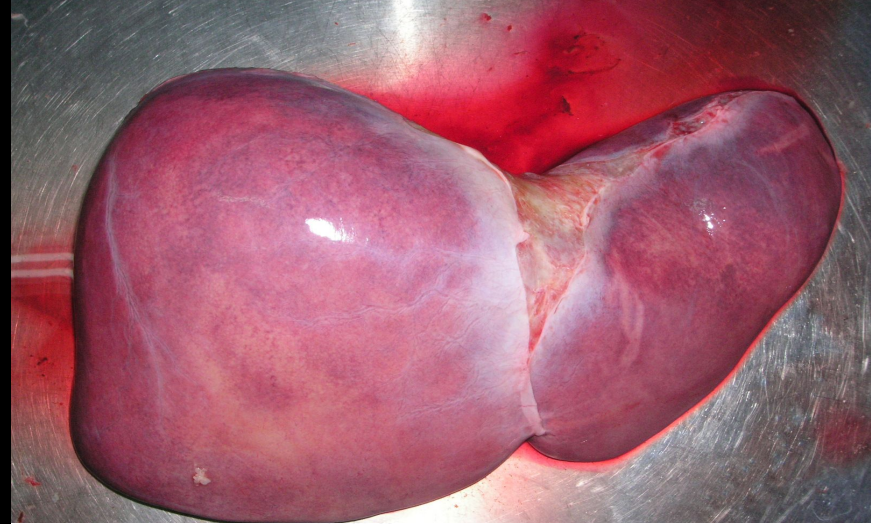
Localización

- Hipocondrio derecho
- → Epigastrio/ Hipocondrio Izq. (part alta)
- ↓ diafragma
- ↑ estómago/asas ID.
- ↓ costillas 7-11° (lado derecho)

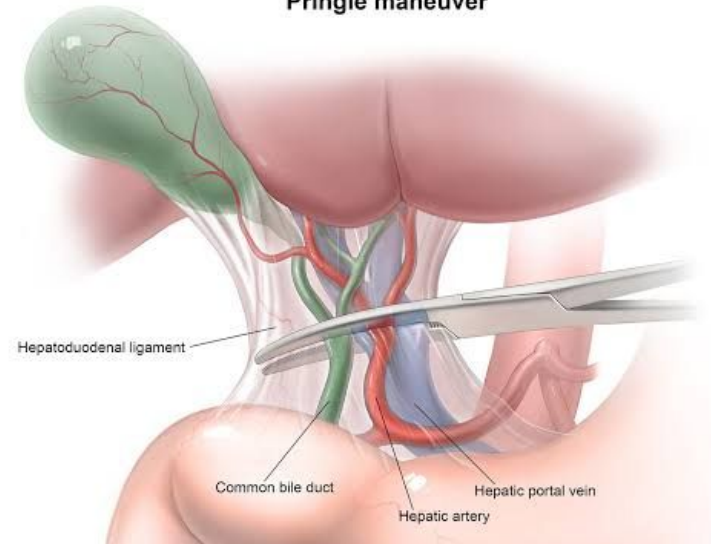
Características

- Órgano/Glándula mixta
- Forma semi ovoidea
- Peso: 1.500gr
- Consistencia firme

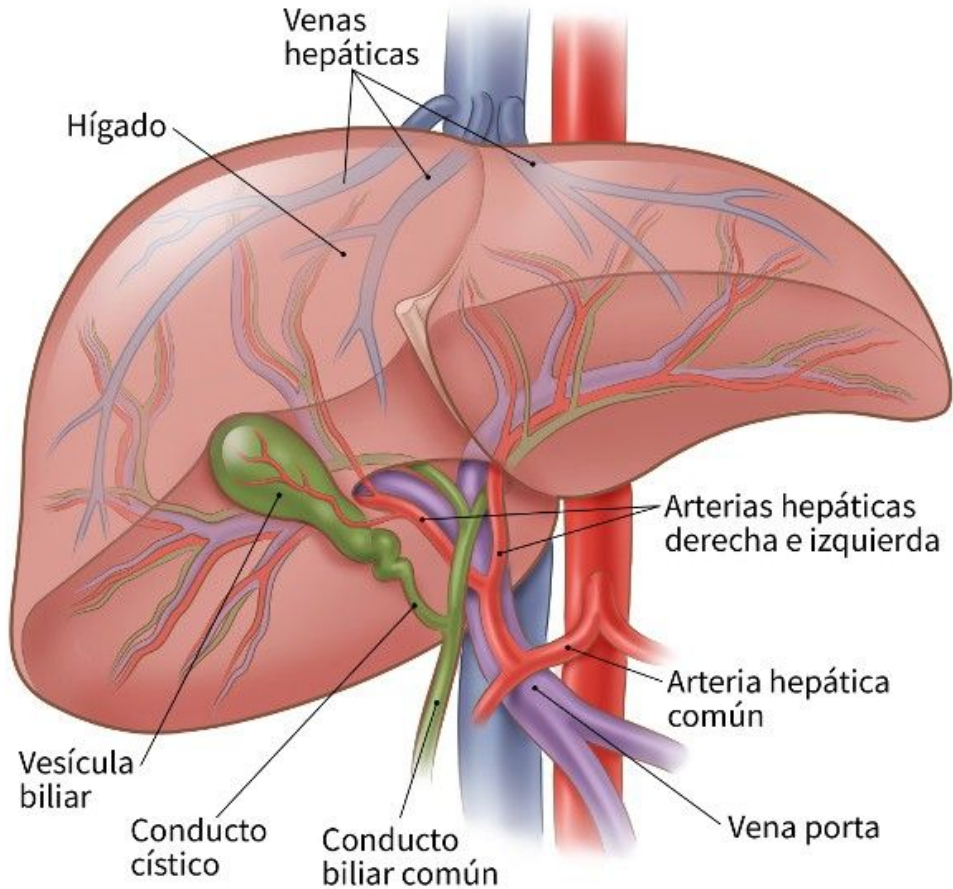
TRIADA PORTAL



Pringle maneuver



Partes



Funciones

El hígado es un órgano vital que desempeña muchas funciones esenciales en el cuerpo humano.

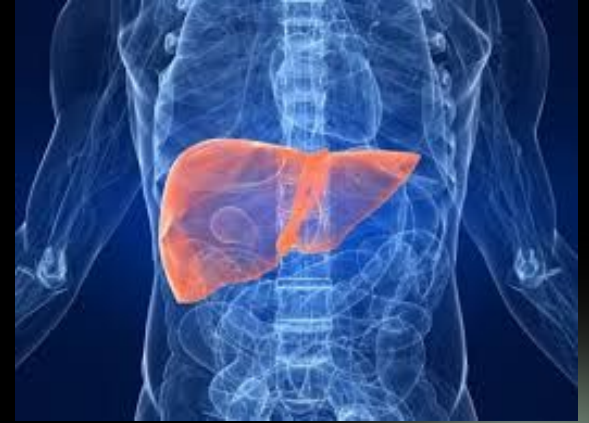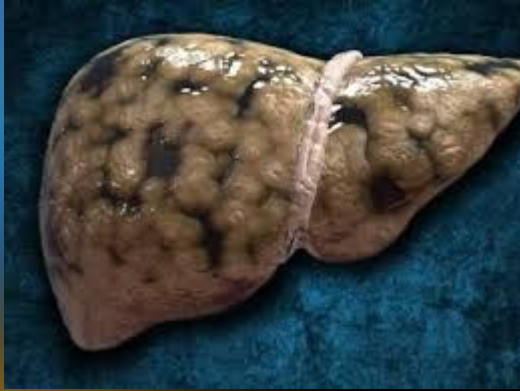- Producción de bilis
- Almacenamiento y liberación de glucosa
- Metabolismo de proteínas
- Desintoxicación
- Regulación del colesterol
- Síntesis de proteínas
- Almacenamiento de vitaminas y minerales
- Activación de fármacos

Patologías


Esteatosis hepática

Hepatomegalia

Carcinoma hepatocelular



Esteatosis hepática



La esteatosis hepática, también conocida como hígado graso, es una condición en la que se acumula una cantidad excesiva de grasa

Etiologia

OBESIDAD

**Factores
Genéticos**

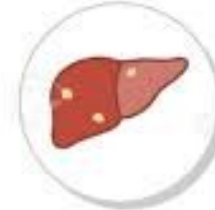**Resistencia a
la Insulina**

DISLIPIDEMIA

Diabetes tipo 2

**Consumo
Excesivo de
Alcohol**

CAUSES OF FATTY LIVER



fatty liver



genetic
inheritance



obesity



side effect
of medications



rapid
weight loss



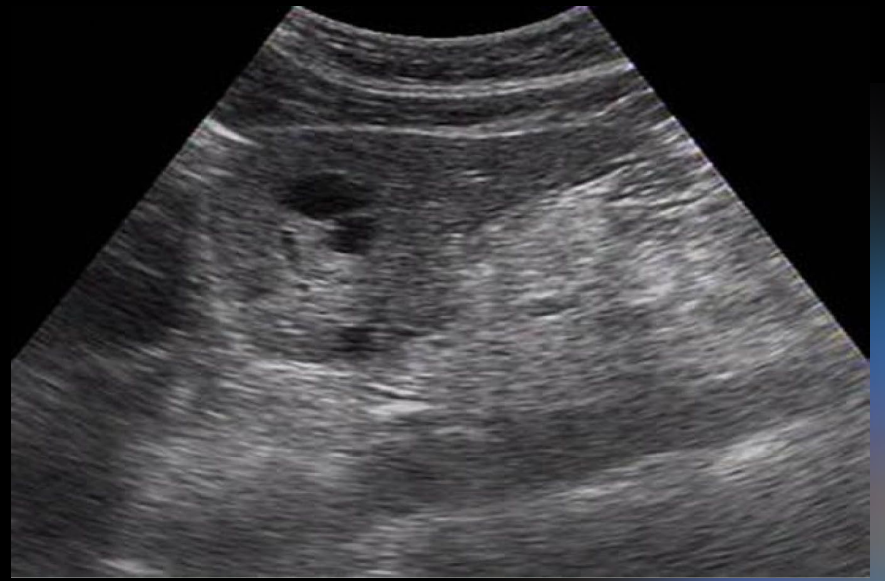fats in
the blood



diabetes

Características

- **Tamaño :** Mide alrededor de 15-20 cm en su parte más ancha.
- **Vena Porta Hepática :** Lleva sangre rica en nutrientes desde el tracto gastrointestinal.
- **Arteria Hepática :** Suministra sangre oxigenada desde la aorta.
-

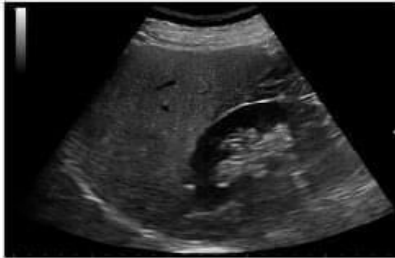


clasificación

Grado 1: Esteatosis Hepática leve
Grado 2: Esteatosis Hepática Moderada
Grado 3: Esteatosis Hepática grave

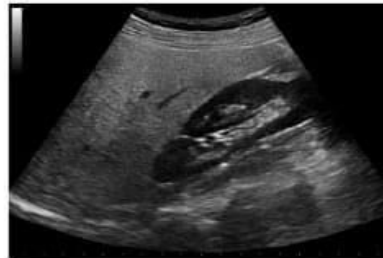Leve

(Ligero aumento de ecogenicidad hepática respecto a corteza renal).



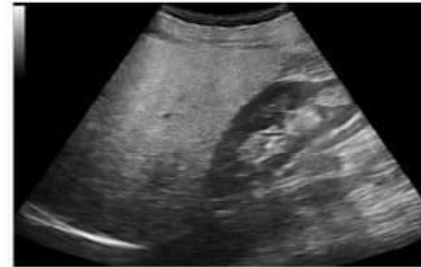Moderada

(Aumento moderado de ecogenicidad hepática + mala visualización vasos).



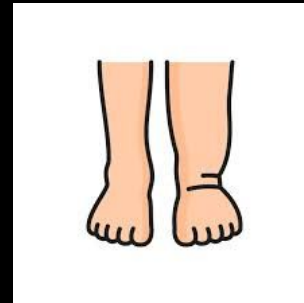
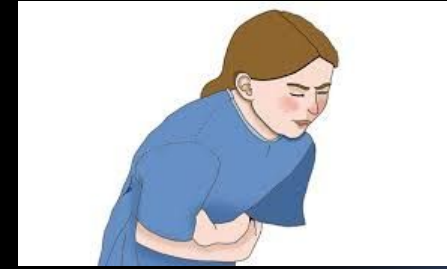
Grave

(Marcado aumento de ecogenicidad hepática + no visualización vasos y región posterior LHD).



Signos y síntomas

A menudo, esta condición no presenta síntomas en sus etapas iniciales, pero con el tiempo, puede llevar a problemas más serios como la esteatohepatitis no alcohólica (NASH), fibrosis hepática o cirrosis.



FISIOPATOLOGIA

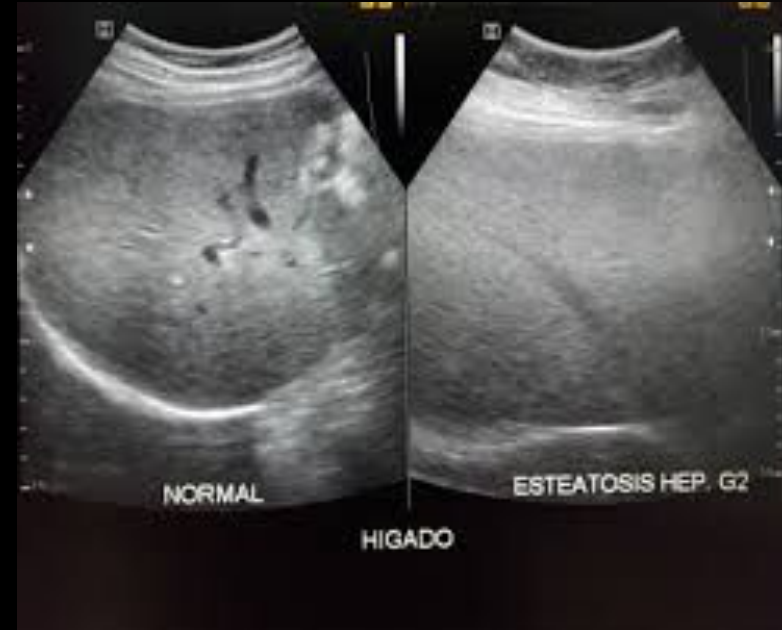hay un desequilibrio entre la síntesis y la oxidación de ácidos grasos, lo que lleva a la acumulación excesiva de triglicéridos

La liberación de ROS y otros mediadores inflamatorios (citocinas y quimiocinas) promueve la inflamación del tejido hepático.

El estrés oxidativo daña los hepatocitos, liberando especies reactivas de oxígeno

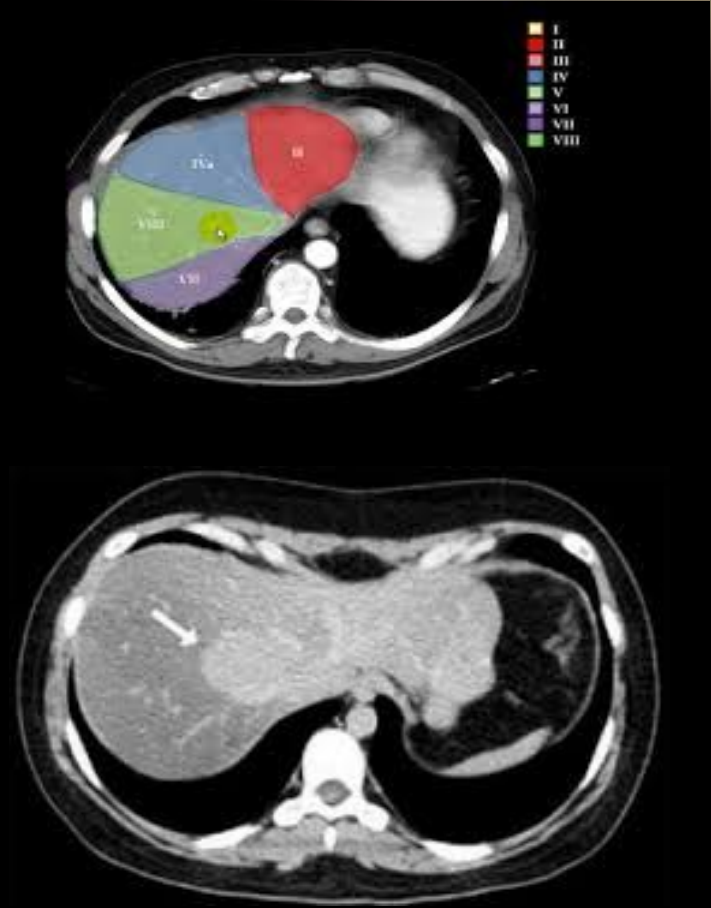Dx ecografía

- Hígado Hiperecogénico
- aparece más brillante en el ultrasonido en comparación con el parénquima hepático normal
- Esta mayor ecogenicidad se debe a la acumulación de grasa en los hepatocitos, que refleja más ondas de sonido que el tejido hepático normal



Dx tomografía

- Hipodensidad hepática
- El hígado graso aparece menos denso (hipodenso) en comparación con el hígado normal debido a la infiltración de grasa
- La atenuación del hígado graso suele ser menor de 40-60 UH, mientras que el hígado normal generalmente tiene una atenuación de 50-70 UH



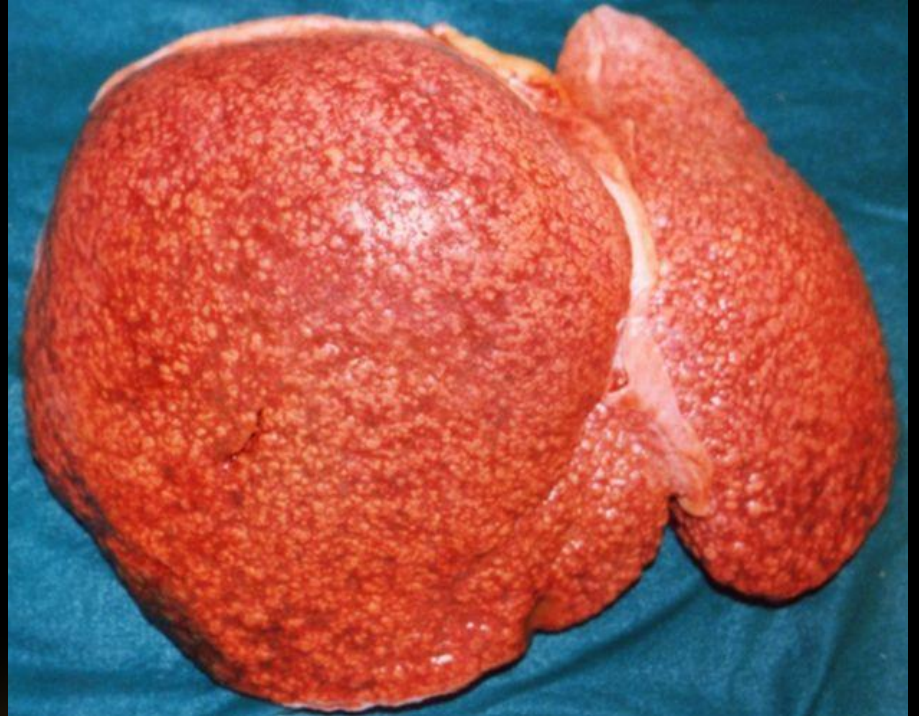Hepatomegalia

Aumento del tamaño o agrandamiento del hígado

Secundaria




- Enfermedad del hígado graso alcohólico o no alcohólico.
- Hepatitis.
- Cirrosis.
- Insuficiencia cardíaca congestiva.
- Cáncer.
- Medicamentos.




Datos relevantes sobre la hepatomegalia:

- **Prevalencia:** Afecta aproximadamente al 3% de la población adulta.
- **Mortalidad:** Si no se trata, puede provocar complicaciones graves como insuficiencia hepática y cáncer.

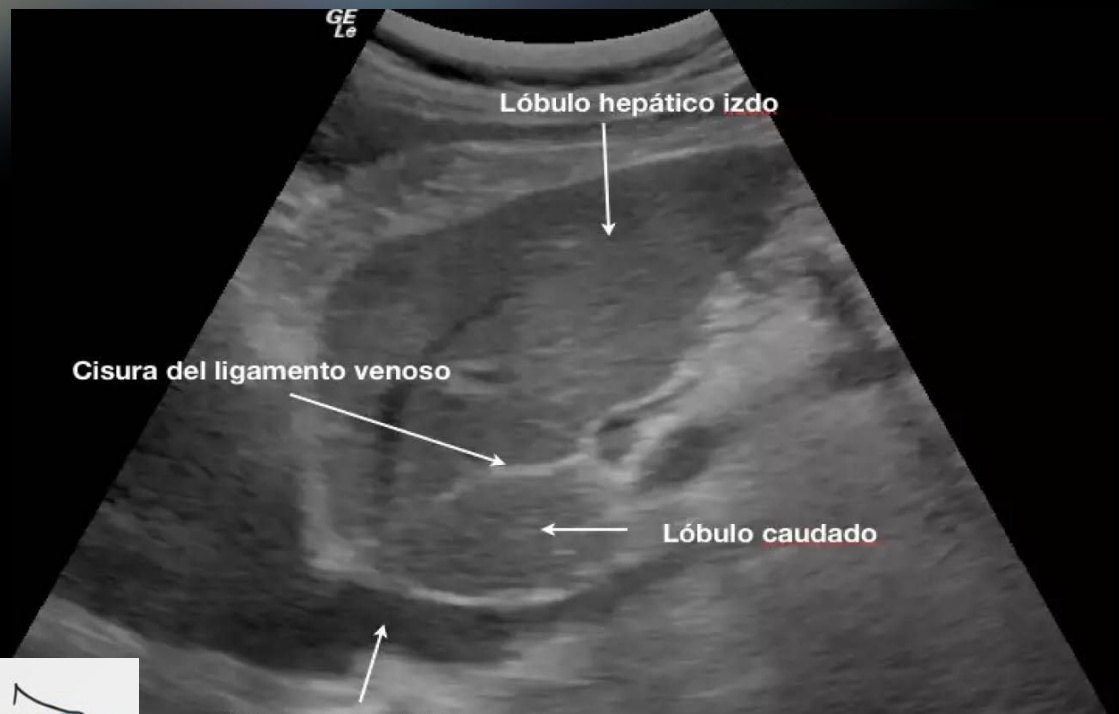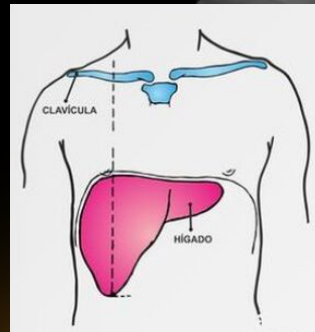


Normalidad

hígado normal tiene una ecoestructura homogénea, lo que significa que no hay áreas oscuras o claras. También debe tener márgenes bien definidos y una superficie lisa.



Ecogenicidad
Ecoestructura
Márgenes
Tamaño
Vasos sanguíneos
Conductos biliares



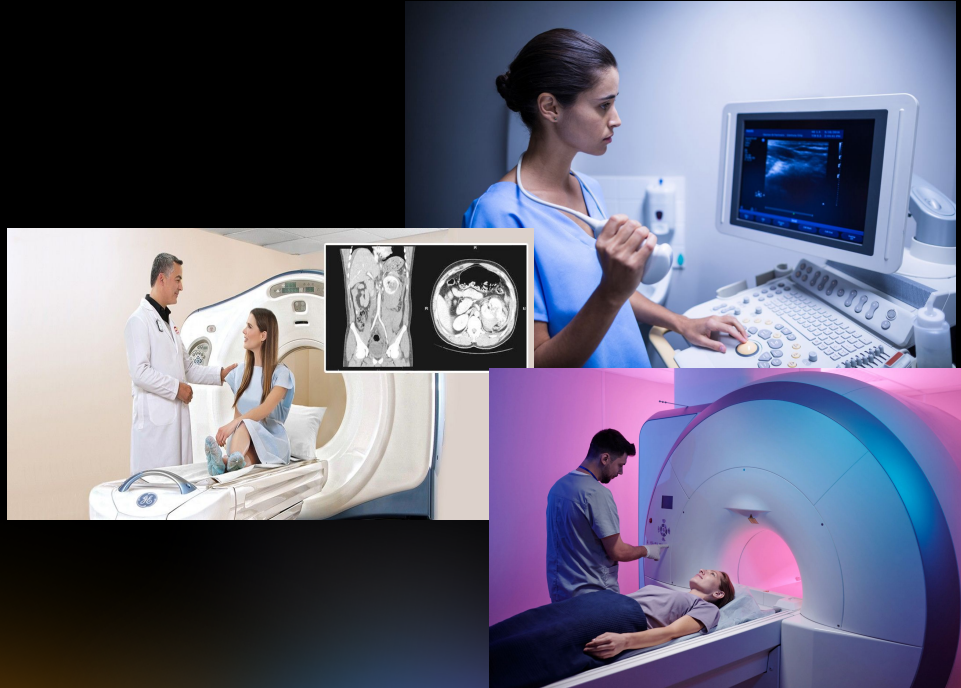¿Qué usamos para diagnosticar?

El diagnóstico de hepatomegalia generalmente se basa en una combinación de:

Historial médico y examen físico.
Pruebas de laboratorio.(enzimas hepáticas y/o identificar virus)

Pruebas de imagen

ecografía abdominal
tomografía computarizada (TC) o la
resonancia magnética

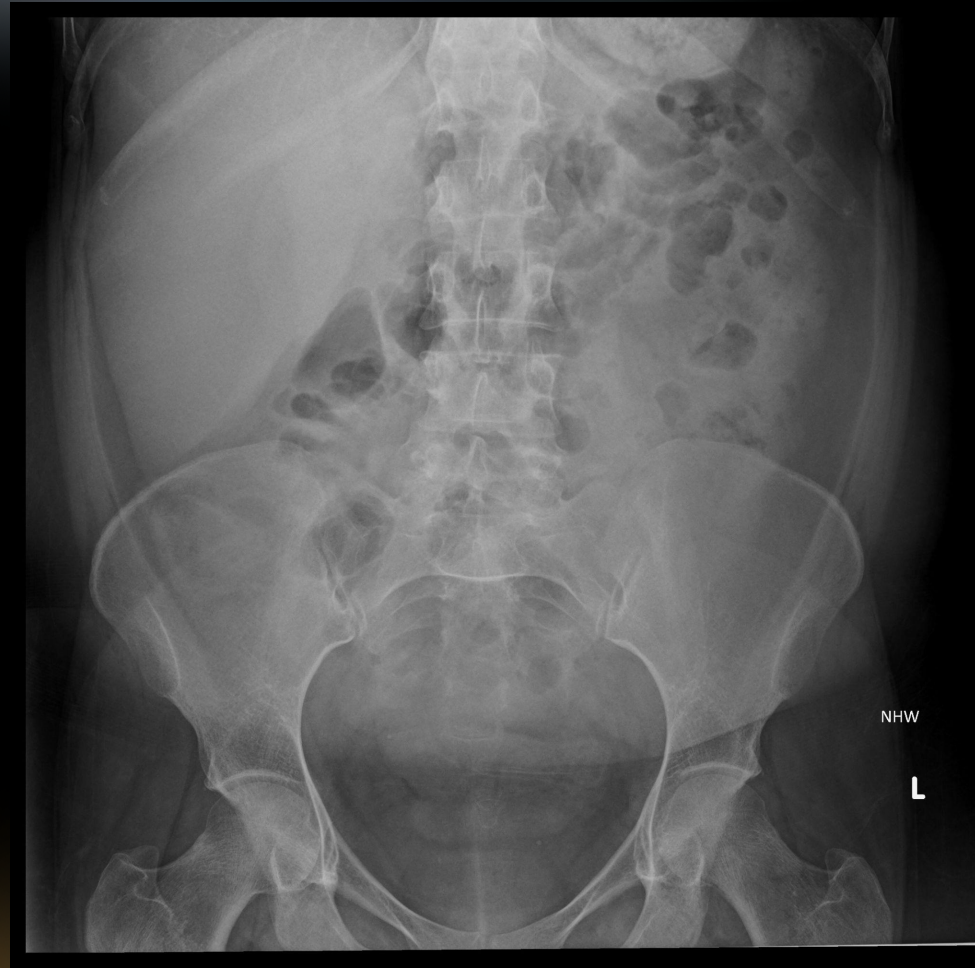


Las **radiografías** ofrecen

- imagen bidimensional limitada del abdomen, lo que puede dificultar la evaluación precisa del tamaño, la forma y la estructura del hígado.

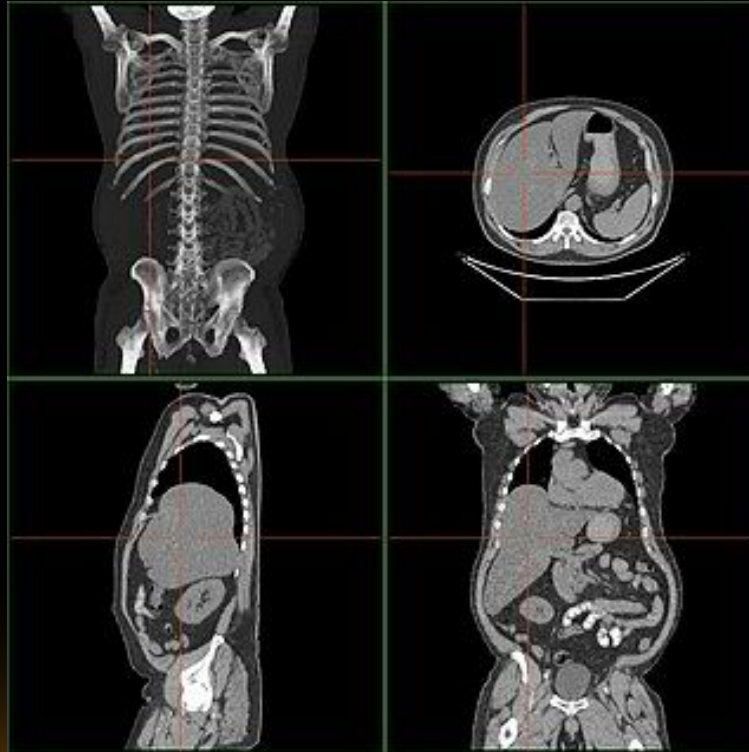
La radiografía no permite visualizar detalles internos del hígado como la presencia de nódulos, tumores o alteraciones en el tejido hepático.

proporciona información valiosa para evaluar la hepatomegalia, pero no es la técnica de imagen más precisa ni definitiva para este propósito.



Dx hepatomegalia

- Tamaño y silueta hepática
 - Aumento del tamaño hepático
 - Silueta hepática alterada
- Desplazamiento de estructuras adyacentes
- Signos óseos
- Densidad hepática
- Patrones de calcificación



CARCINOMA HEPATOCELULAR

Neoplasia maligna primaria de hígado más frecuente

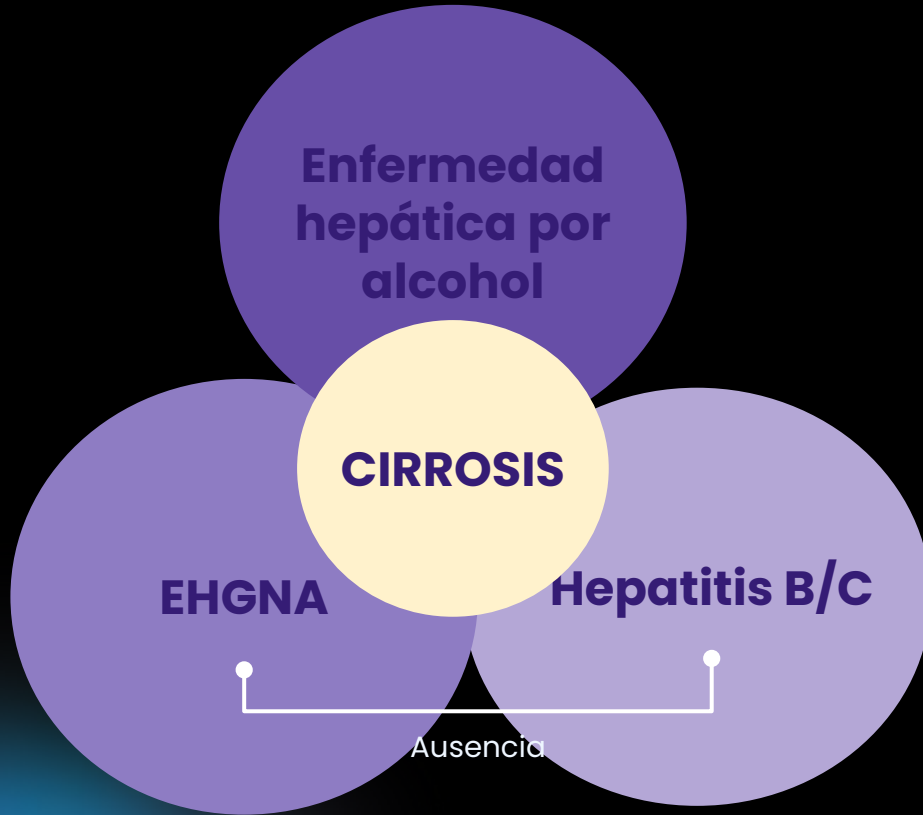
Datos

- Cáncer que se origina en las células del hígado
- **Neoplasia con alta mortalidad**; 2da causa de mortalidad por cáncer en el mundo.
- Cáncer primario de hígado → **90 %** carcinoma hepatocelular (CHC)
- + Casos en países en desarrollo, pero su incidencia ↑ en los países occidentales

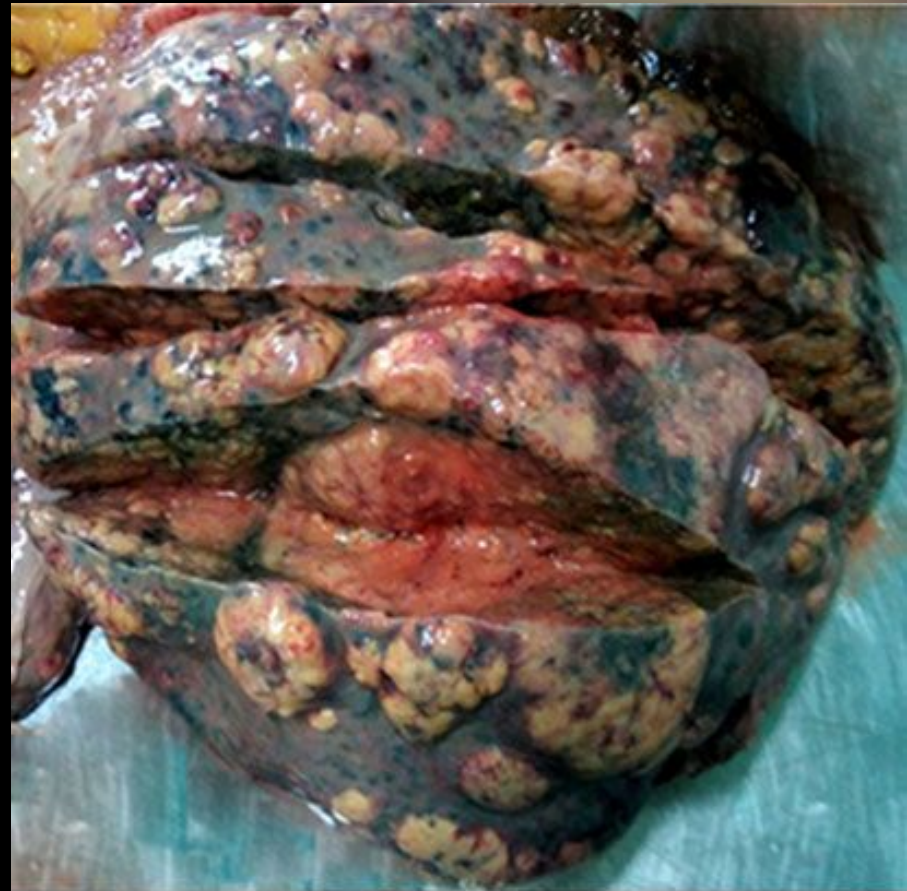

Fig. 3 - Múltiples lesiones malignas en relación con carcinoma hepatocelular y zonas de necrosis intratumoral en hígado cirrótico.

Etiología



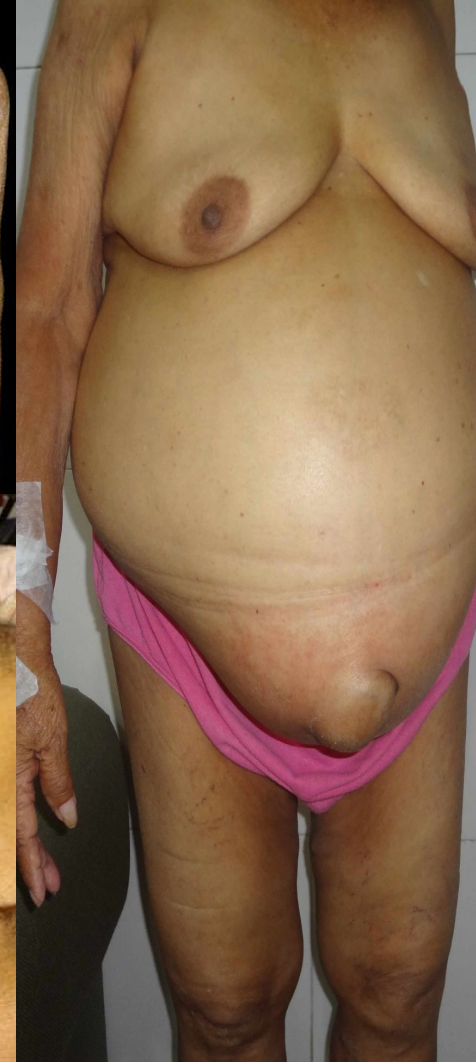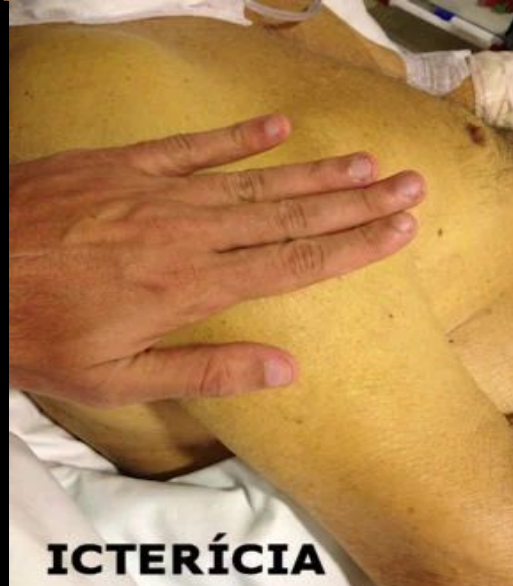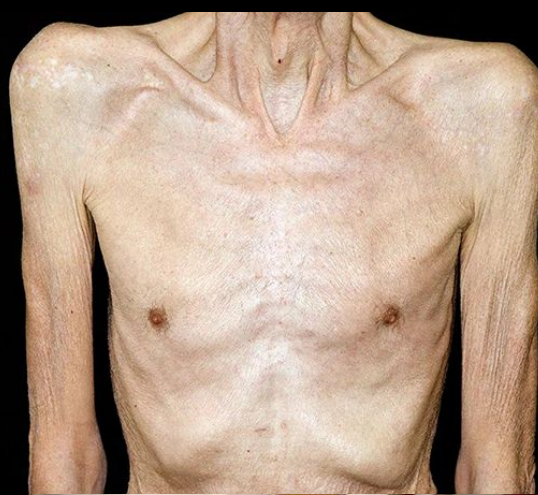
Signos y síntomas

Asintomaticos (meses-años)

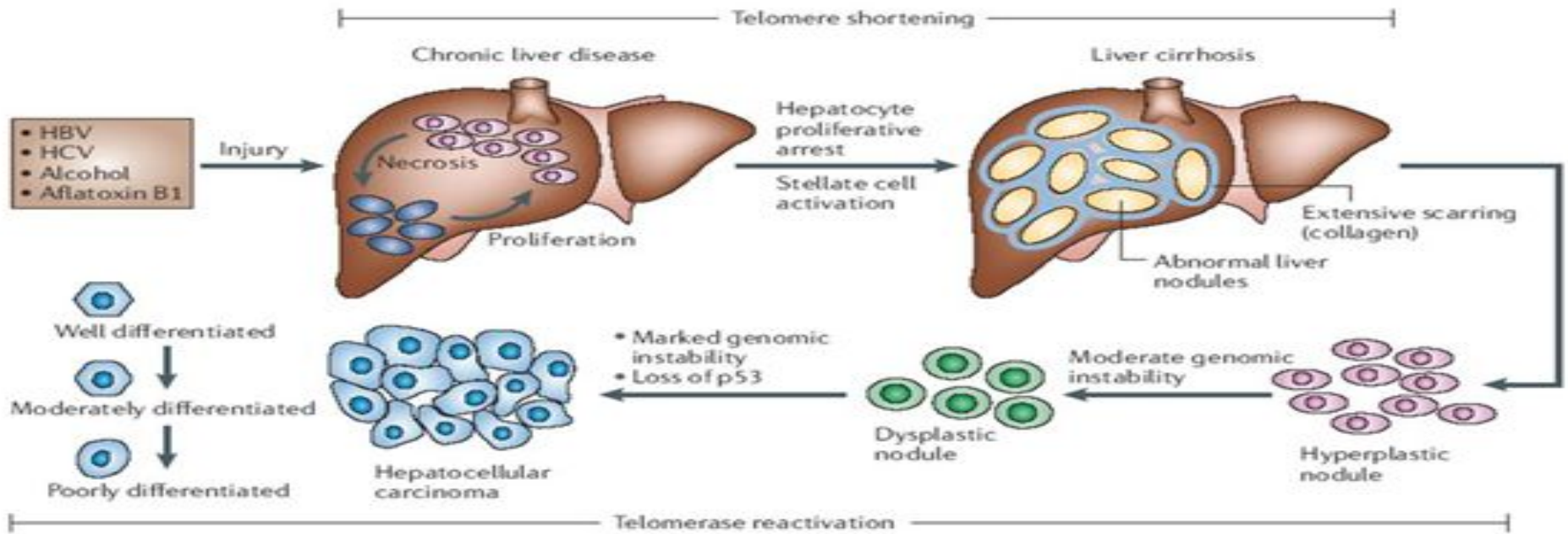
- Dolor abdominal
- Caquexia progresiva
- E.F. → masas /cuadrante sup. D

CIRROSIS

- Ascitis
- Encefalopatía
- Ictericia
- Hemorragia tumoral
- Peritonitis

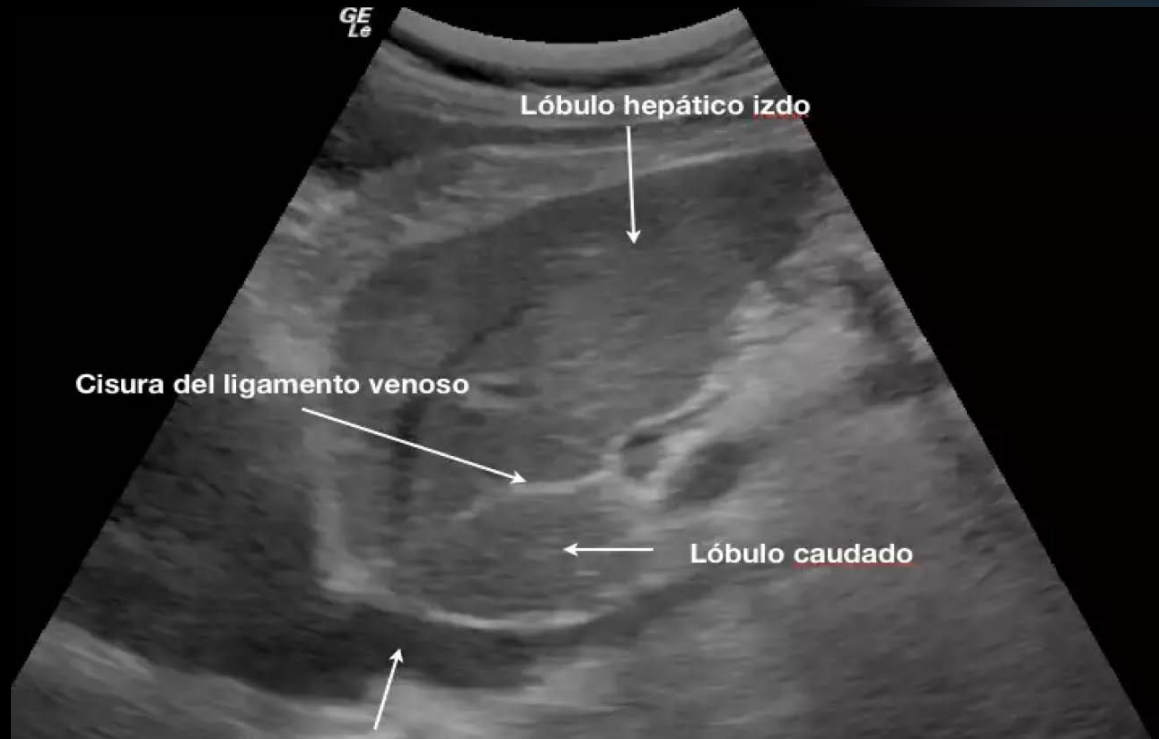


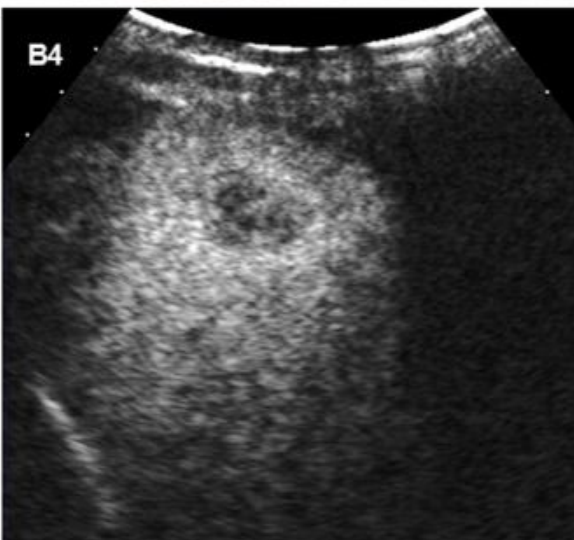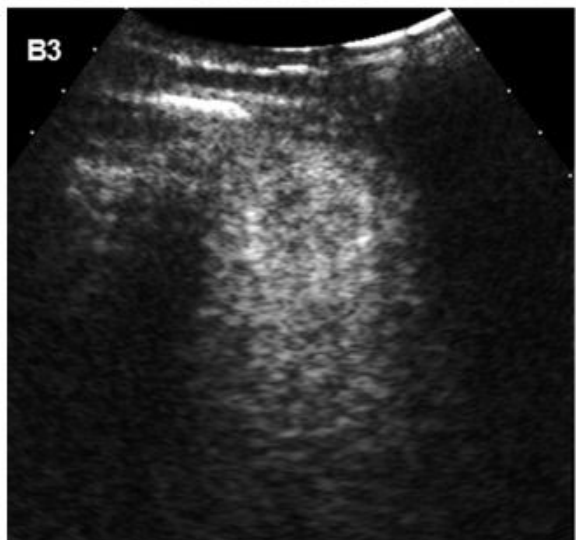
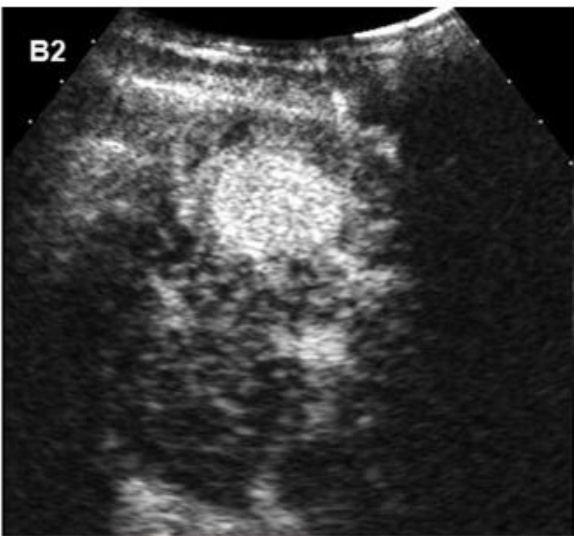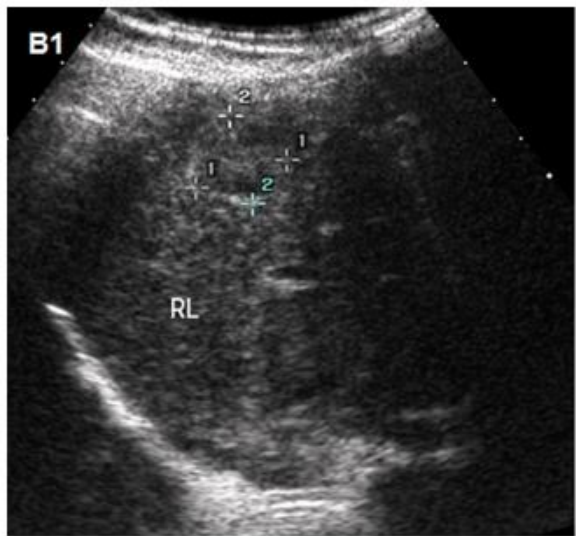
FISIOPATOLOGÍA



DX. USG

Hígado normal





Nodos

B1
Usg Convencional
nódulo hipoeicoico mal delimitado

B2, B3, B4: imágenes de usg mejorado con contraste secuenciadas en el tiempo (CEUS) d agente de contraste de microburbujas

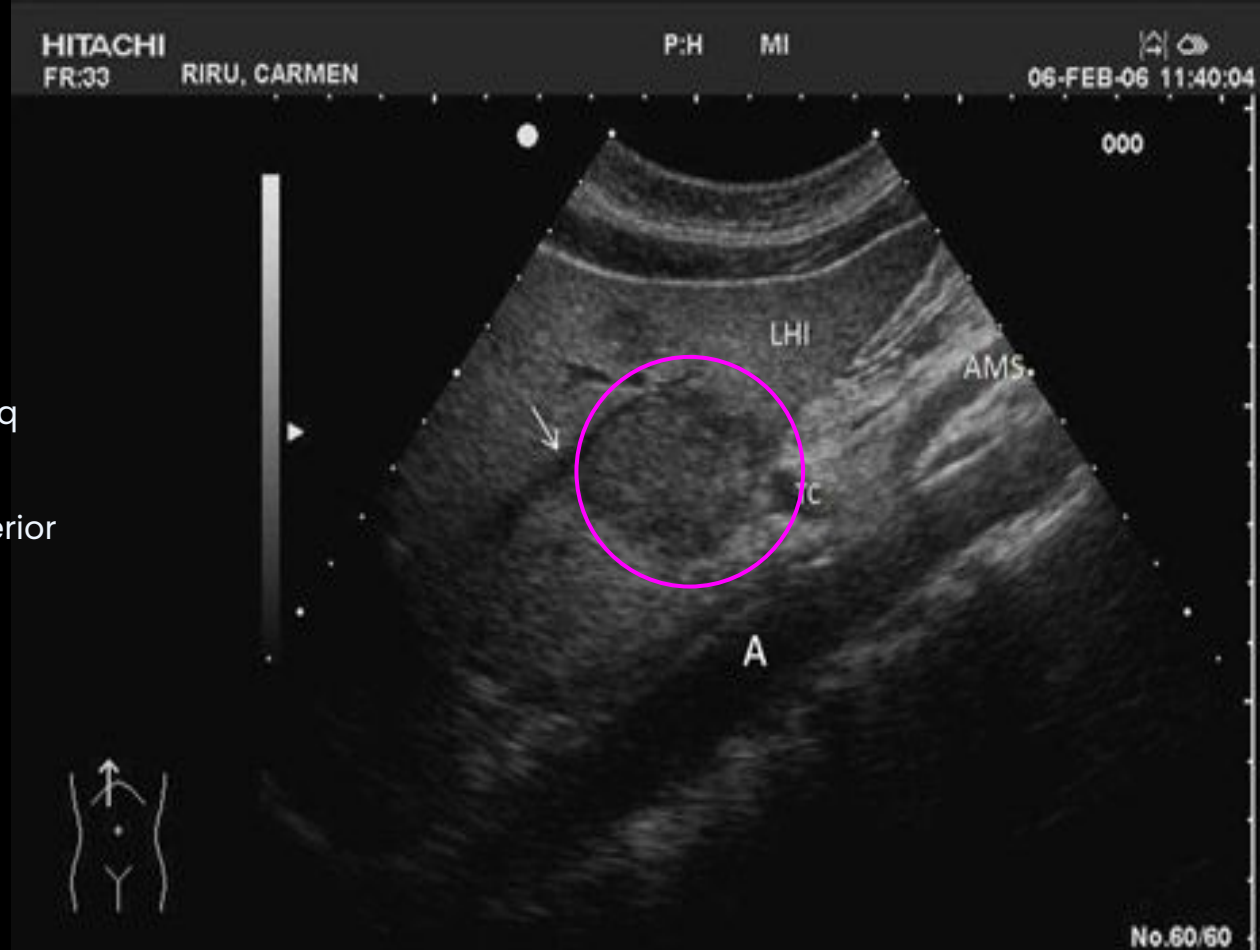
B2
Hipervascularización de carcinoma

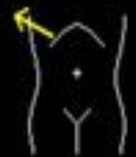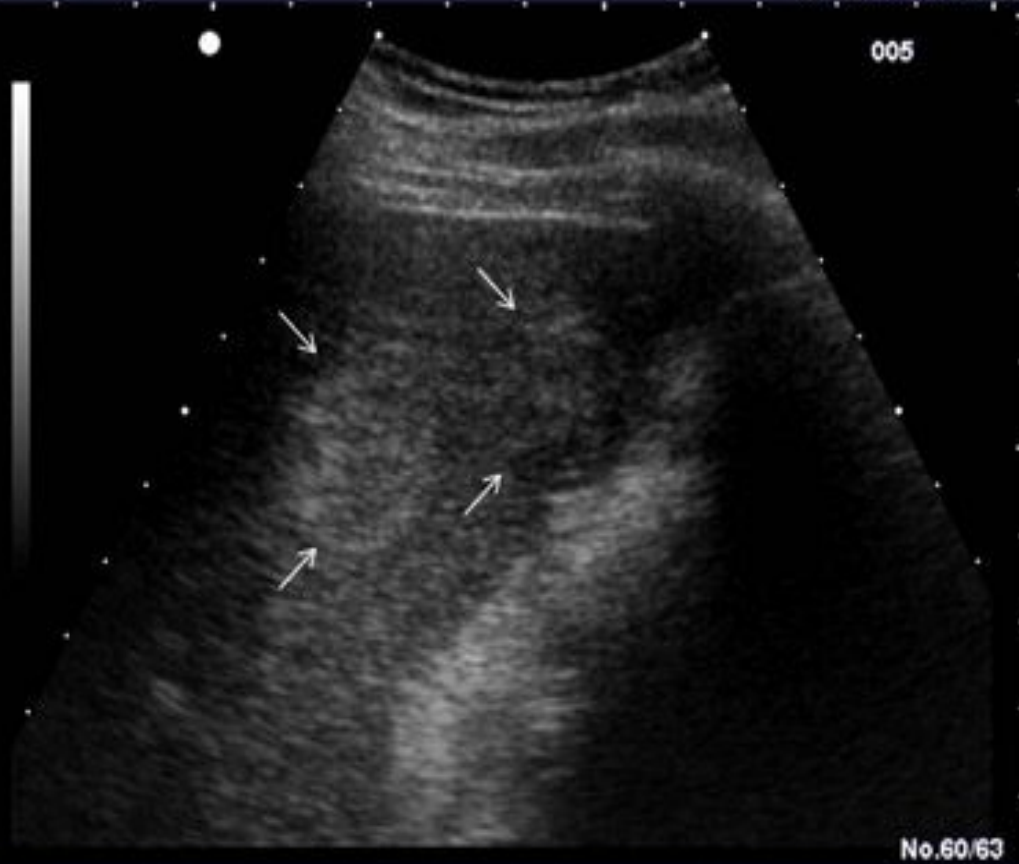B3
Hipoecogenica

B4
Fase tardía, ligero lavado de contraste +carcinoma

Nódulo lig. Hipoecoico

- flecha : vena suprahepatica izq
- A: Aorta
- AMS: Arteria mesentérica superior
- TC: tronco celiaco
- LHI: Lóbulo hepático izquierdo

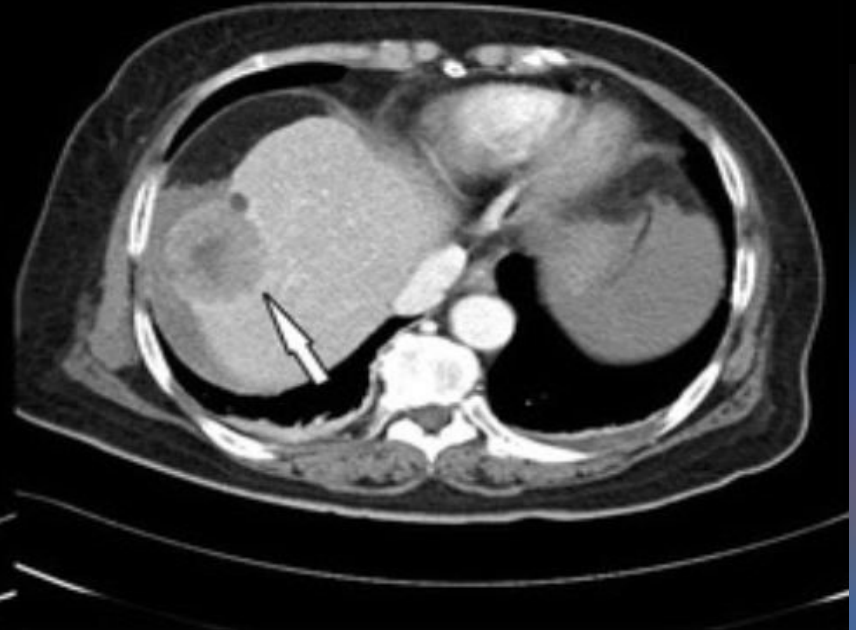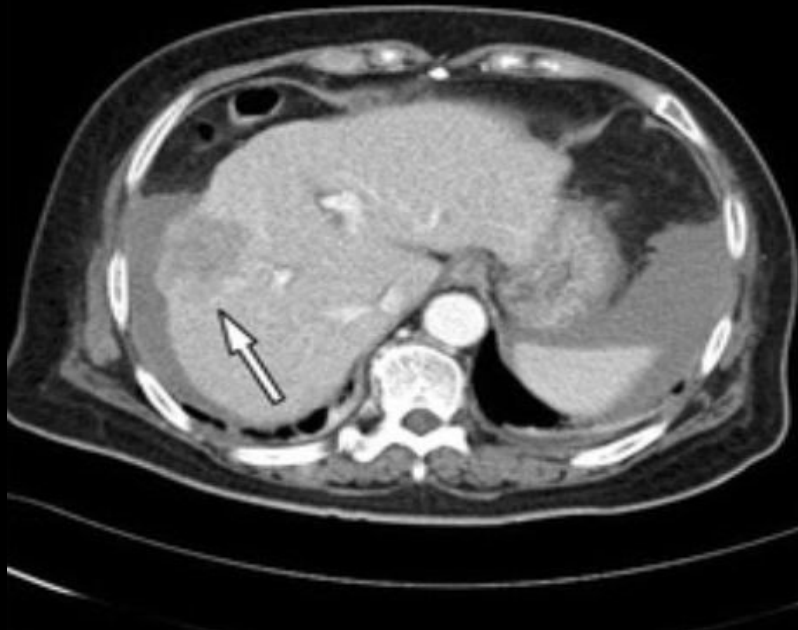




Hígado cirrótico con dos CHC

1- isoecoico que hace relieve en la superficie

2- ligeramente hiperecoico

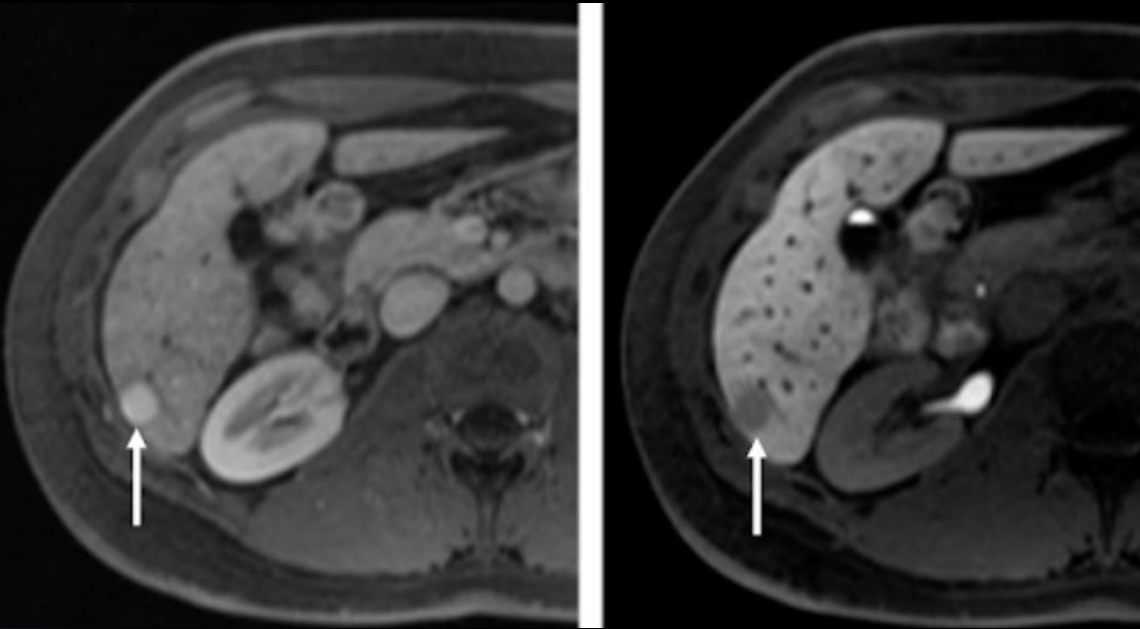


TC ABDOMINAL trifásica de corte axial

+Tumor de 4.8cm diametro, en lóbulo derecho

DX. TC

DX. RM



RM de corte axial el hígado

administración intravenosa (IV) de un agente de contraste específico para hepatocitos en las fases arterial (izquierda) y hepatobiliar (derecha)

1- Lesión hipervascular en el segmento 6

2- Lesión hipointensa en relación con el hígado circundante

↓ de la captación de agente de contraste = pérdida de hepatocitos funcionales

Bibliografía

Hígado: localización y características

Adrian, E. (2014) Cavidad abdominal en Anatomía Clínica Prá. . (pp. 621-632). Panamericana

Carcinoma

- Tholey, D. (2023, May 10). Carcinoma hepatocelular. Manual MSD Versión Para Profesionales. https://www.msmanuals.com/es-mx/profesional/trastornos-hep%C3%A1ticos-y-biliares/tumores-y-granulomas-hep%C3%A1ticos/carcinoma-hepatocelular#Diagn%C3%B3stico_v12496775_es
- Tholey, D. (2023, May 11). Carcinoma hepatocelular. Manual MSD Versión Para Público General. https://www.msmanuals.com/es-mx/hogar/trastornos-del-h%C3%ADgado-y-de-la-ves%C3%ADcula-biliar/tumores-del-h%C3%ADgado/carcinoma-hepatocelular#Diagn%C3%B3stico_v12756650_es
- ASSCAT (2023) Hepatocarcinoma <https://asscat-hepatitis.org/consecuencias-hepaticas/hepatocarcinoma/>
- Cisneros-Garza, L., González-Huezo, Moctezuma-Velázquez, C., De Guevara-Cetina, L. L., Vilatobá, M., García-Juárez, I., Alvarado-Reyes, R., Álvarez-Treviño, G., Allende-Pérez, S., Bornstein-Quevedo, L., Calderillo-Ruiz, G., Carrillo-Martínez, M., Castillo-Barradas, M., Cerda-Reyes, E., Félix-Leyva, J., Gabutti-Thomas, J., Guerrero-Ixtlahuac, J., Higuera-De-La-Tijera, F., Huitzil-Meléndez, D., . . . Torreillas-Torres, L. (2022). El Consenso Mexicano de Carcinoma Hepatocelular. Parte I: Epidemiología y diagnóstico. Revista De Gastroenterología De México, 87(2), 216–234. <https://www.sciencedirect.com/science/article/pii/S0375090622000064>
- Montalvo-Javé, Eduardo E., Hoyos-Lazaro, Ana E., Espejel-Deloiza, Mariana, Chernitzky-Camaño, Jonathan, Rodríguez-Báez, Alejandro, & Ortega-León, Luis H. (2021). Actualidades en la sobrevida del carcinoma hepatocelular. Cirugía y cirujanos, 89(1), 104-114. https://www.scielo.org.mx/scielo.php?script=sci_arttext&pid=S2444-054X2021000100104
- Diagnóstico y tratamiento del carcinoma hepatocelular. Actualización del documento de consenso de la AEEH, AEC, SEOM, SERAM, SERVEI y SETH. (2020). Medicina Clínica. <https://www.elsevier.es/es-revista-medicina-clinica-2-avance-resumen-diagnostico-tratamiento-del-carcinoma-hepatocelular--S0025775320307697>
- Lecturio. (2024, 17 mayo) Carcinoma Hepatocelular y Metástasis Hepáticas - <https://app.lecturio.com/#/article/3140>

IMAGENES carcinoma

De Soluciones SLU, S. D. (n.d.). Atlas hígado | AEED | Asociación Española de Ecografía Digestiva. <https://www.ecodigest.net/atlas/higado/17/chc/>

<https://www.eumedicoresidente.com.br/post/carcinoma-hepatocelular>