



**UNIVERSIDAD DEL SURESTE
CAMPUS COMITAN
MEDICINA HUMANA**



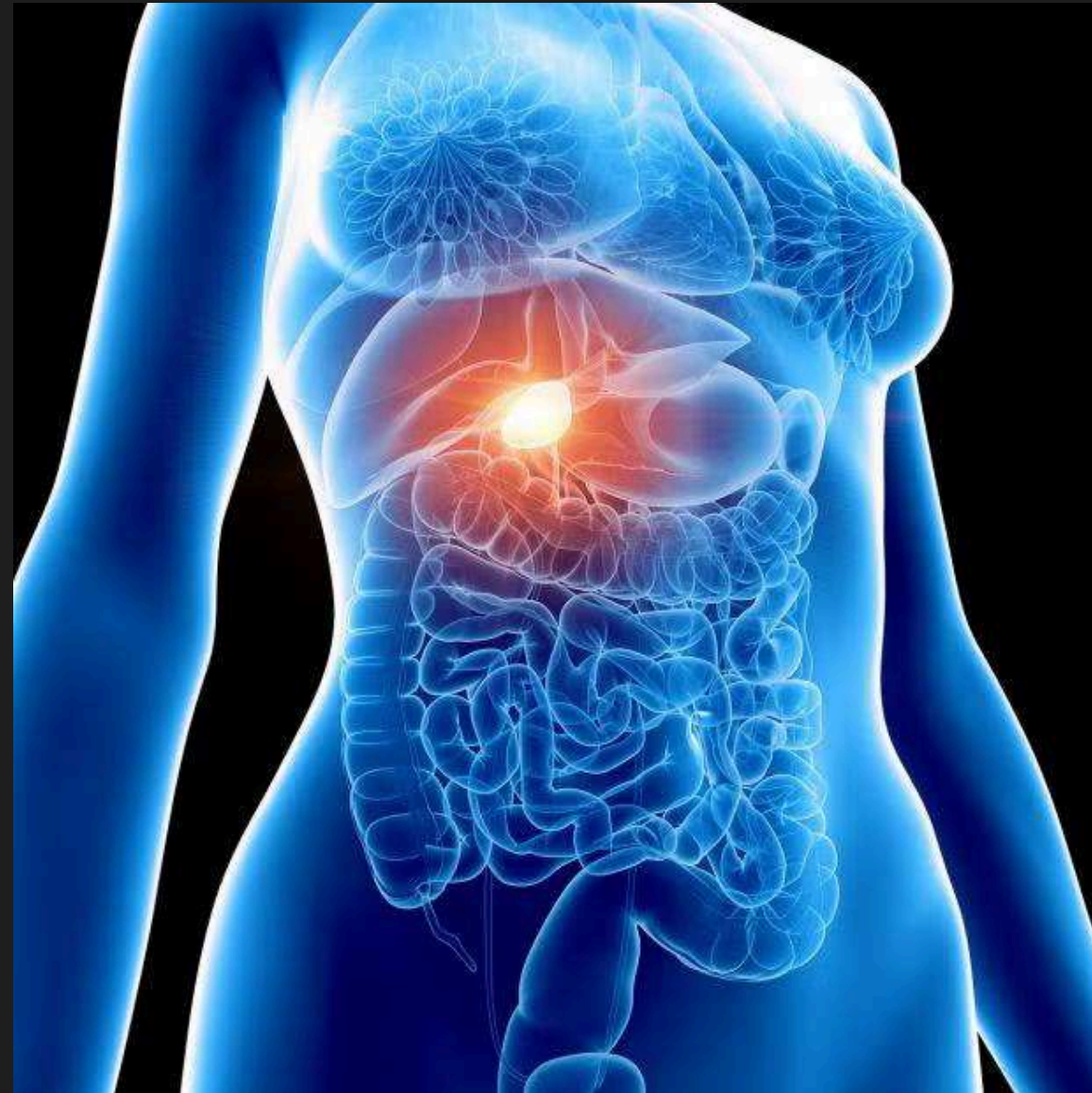
PATOLOGIAS BILIARES

Mi Universidad

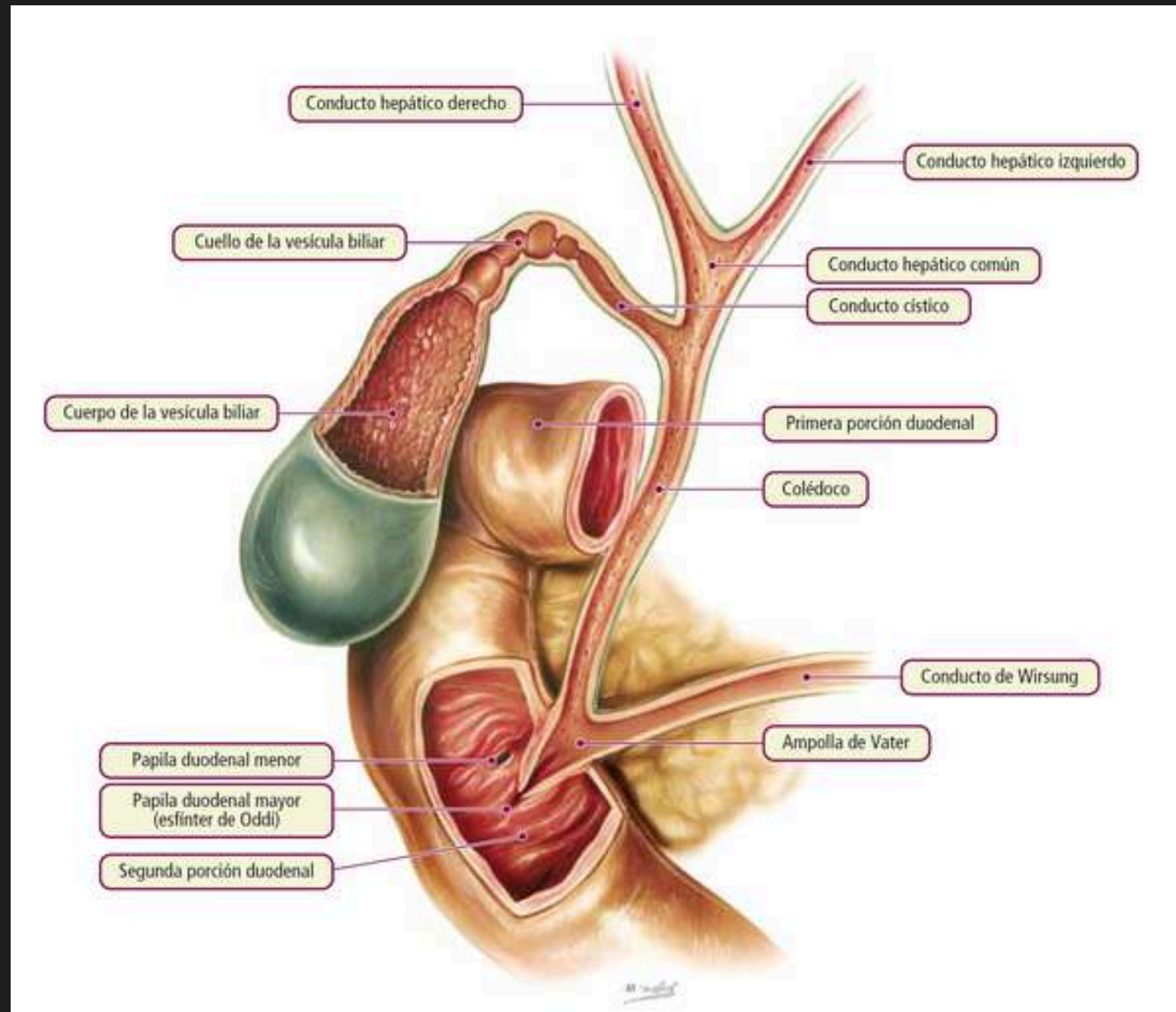
Ronaldo Zavala Villalobos
Jorge Morales Rodríguez
Citlali Palacios Coutiño

Imagenologia 4_A

PATOLOGÍAS BILIARES



VIAS VILIARES



La bilis elaborada en el hígado es evacuada por los conductos biliares.

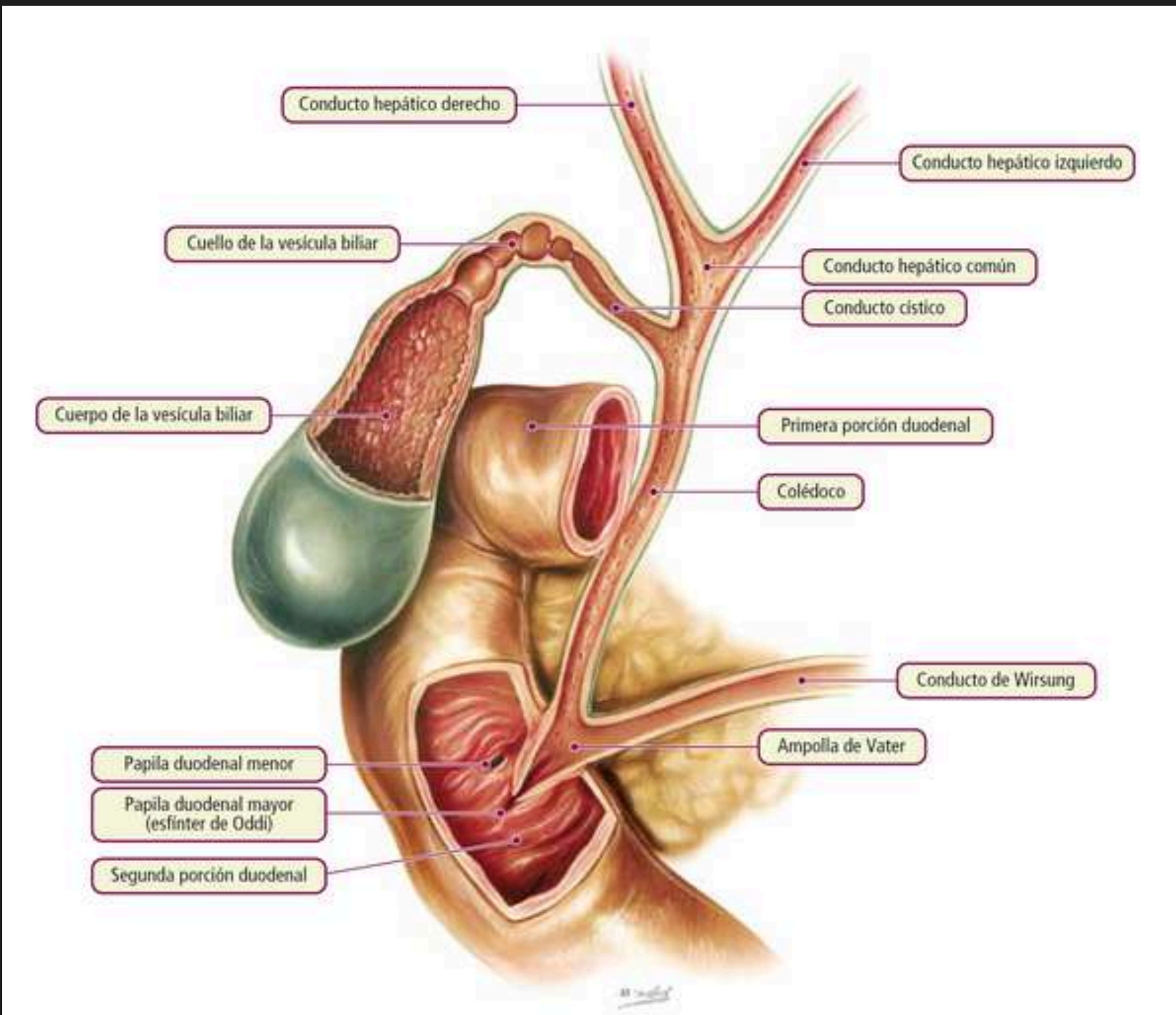
Este sistema de conductos primero es **INTRAHEPÁTICO**.

Los conductos provenientes de los segmentos hepáticos se reúnen para constituir, en el porta hepático a los dos conductos hepáticos, derecho e izquierdo, saliendo del hígado.

Ambos se unen y originan la vía biliar principal: el conducto hepático común.

Este recibe al conducto cístico, que pertenece a la vía biliar accesorio y juntos forman el conducto colédoco el conducto biliar principal, que conduce la bilis hasta la porción descendente del duodeno.

ANATOMIA



CONDUCTO HEPATICO DERECHO: Hasta 6 mm - SIN hasta 8mm.

CONDUCTO HEPATICO IZQUIERDO: Hasta 6 mm - SIN hasta 8mm.

CONDUCTO HEPATICO COMUN: Hasta 6 mm - SIN hasta 8mm.

CONDUCTO CISTICO: 20 a 40 mm de longitud y el diámetro es de 1 a 5 mm 2.

CUELLO DE LA VESICULA:

CUERPO DE LA VESICULA: 7-11 cm de longitud y de 1,5-4 cm de diámetro.

PRIMERA PORCIÓN DUADENAL: 25 a 30 cm de longitud.

COLEDOCO: 4,16 mm.

CONDUCTO DE WIRSUNG: Diámetro normal oscila entre 2 y 3 mm.

AMPOLLA DE VATER:

PAPILA DUODENAL MENOR:

PAPILA DUODENAL MAYOR:
(Esfínter de oddi)

SEGUNDA PORCIÓN DUADENAL 2.5 cm.

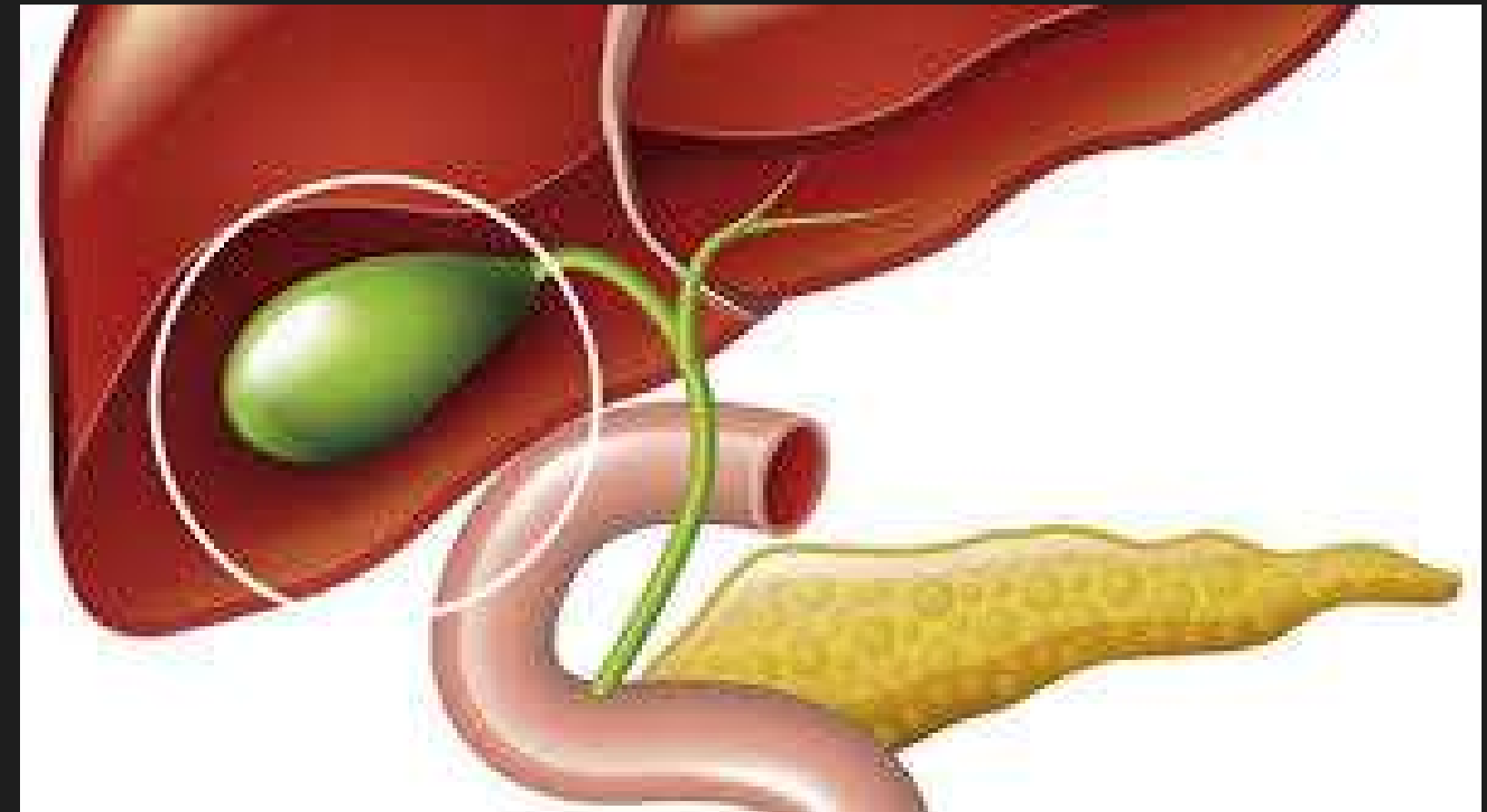
VESICULA BILIAR

Es un órgano con forma de pera ubicada bajo el hígado.

Almacena bilis, producida por el hígado para digerir las grasas.

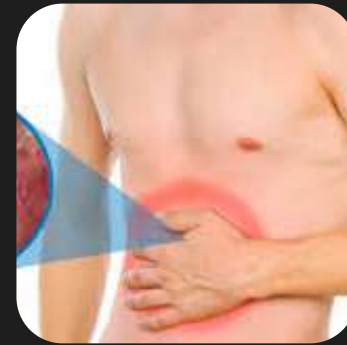Cuando el estómago y el intestino digieren los alimentos, la vesícula biliar libera bilis a través de un tubo denominado conducto biliar común.

Ese conducto conecta a la vesícula biliar y el hígado con el intestino delgado.




COLECISTITIS LITIASICA

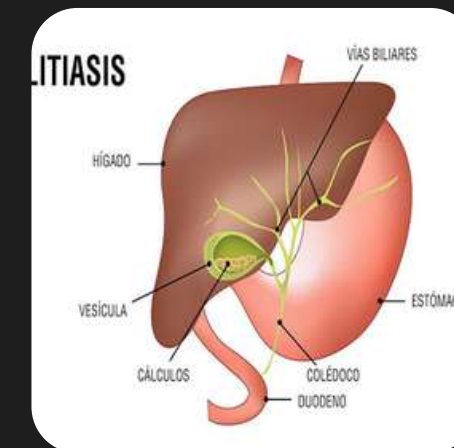
Se refiere a la inflamación aguda de la vesícula biliar.




Principal complicación de la



Colelitiasis



Principal sintoma




Dolor agudo en el cuadrante superior derecho .

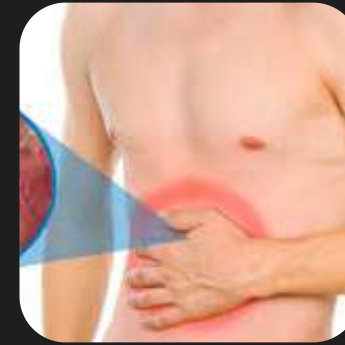

Epidemiología

Causa común de ingreso hospitalario



Responsable de aprox del 3 al 10%

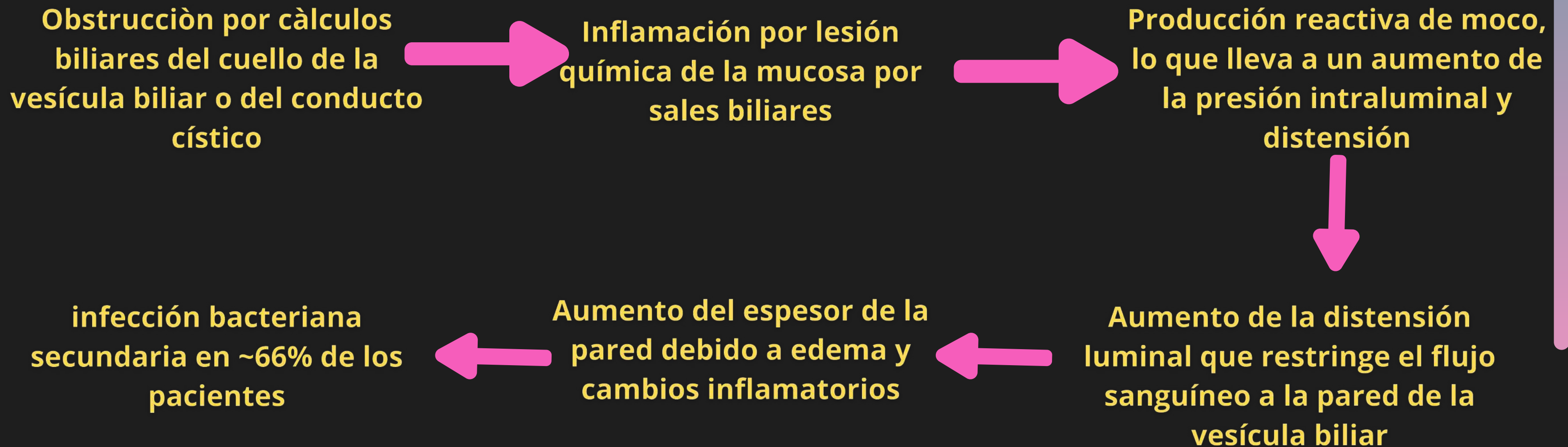


La colelitiasis es el principal factor de riesgo-----> **95% de los casos**

Patología


El 90-95% de los casos se deben a cálculos biliares

Esto se debe a una secuencia de acontecimientos:



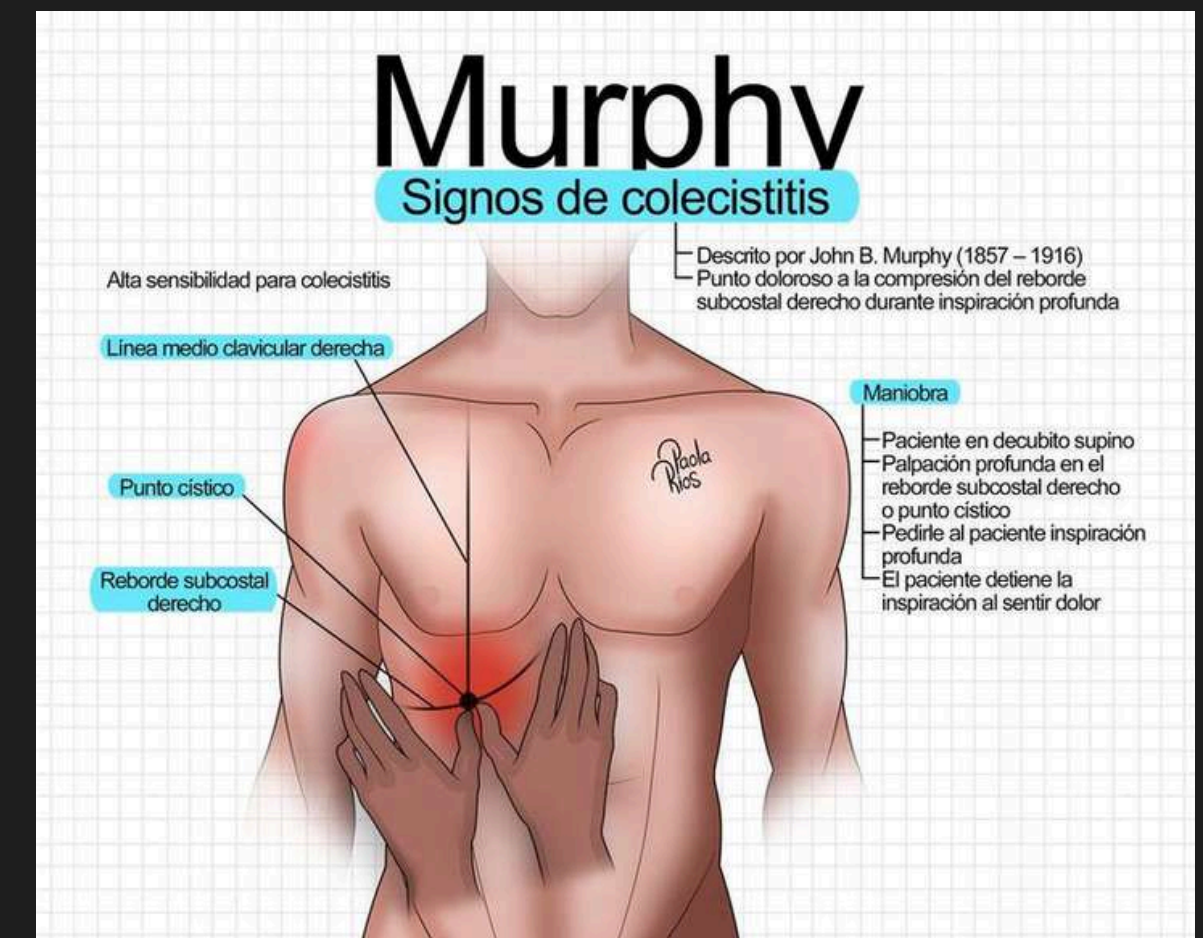
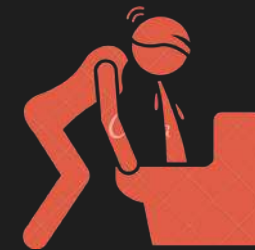Clínica

- Dolor constante en el cuadrante superior derecho



Puede irradiarse al hombro derecho.

- El dolor suele persistir durante más de seis horas
- Náuseas
- Vómitos
- Fiebre
- Signo de Murphy positivo
- Masa en cuadrante superior derecho



Diagnostico

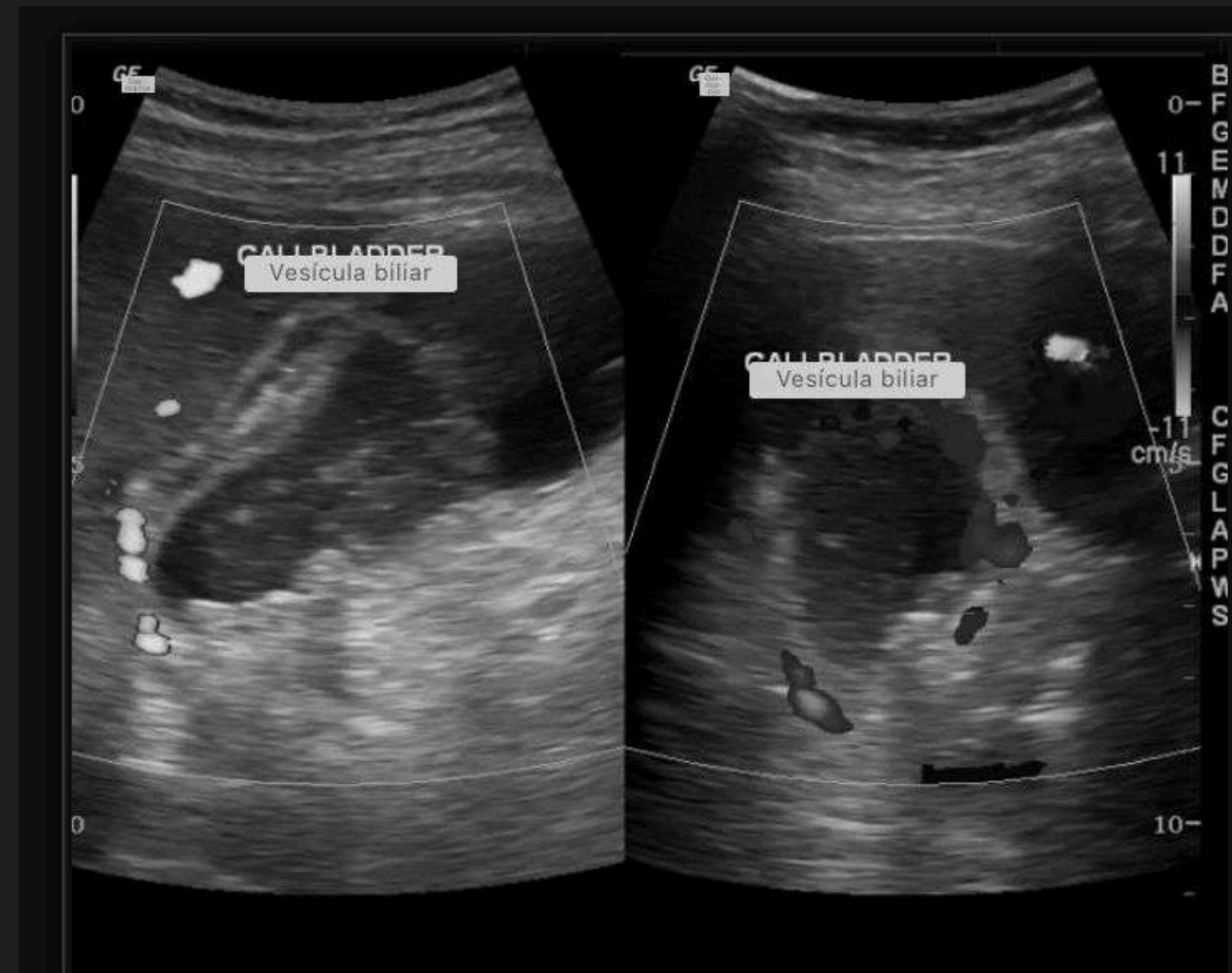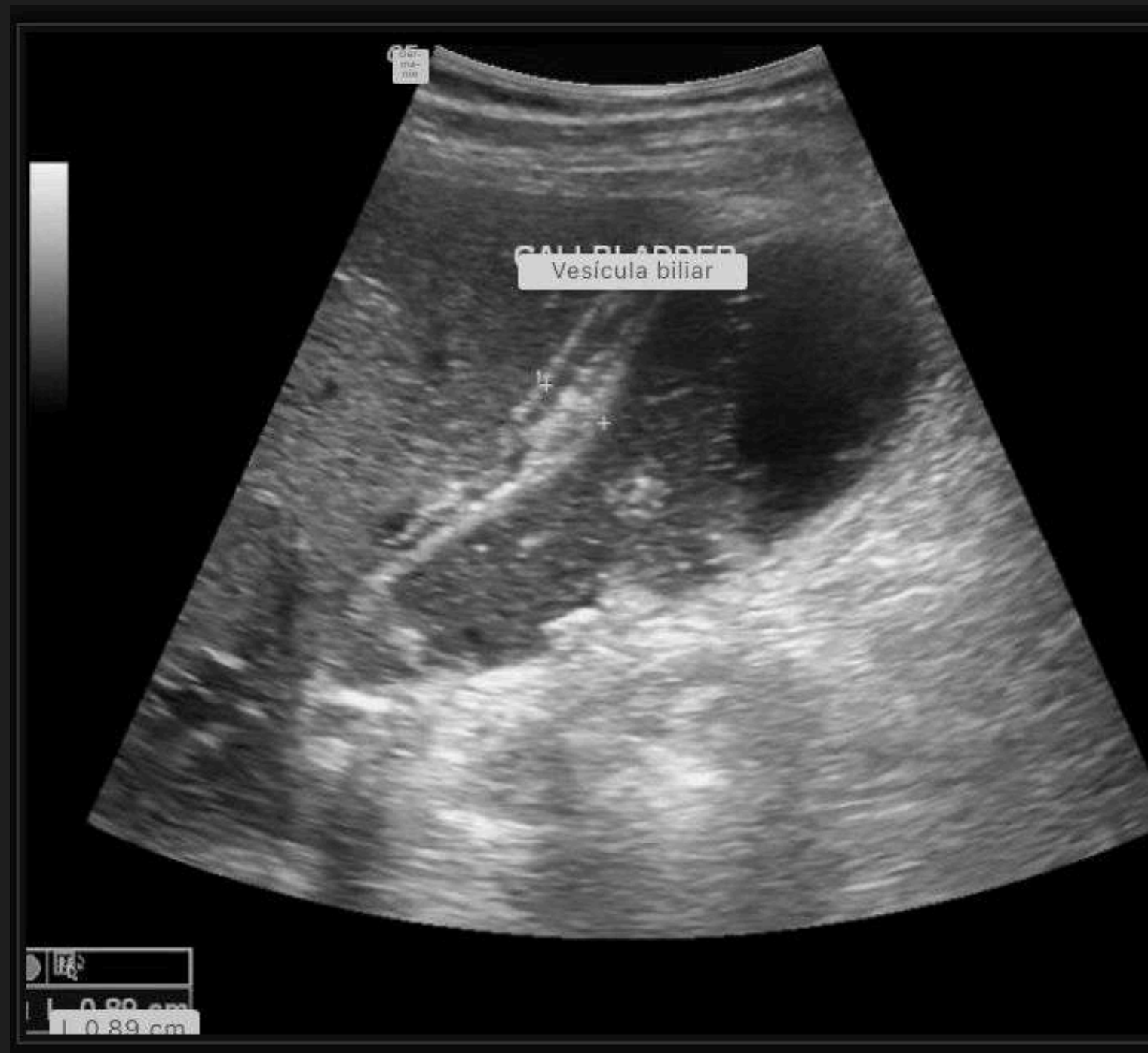- Ultrasonido
- TAC
- Resonancia Magnetica
- Gammagrafía con 99m Tc-HIDA

Estudios Complementarios:

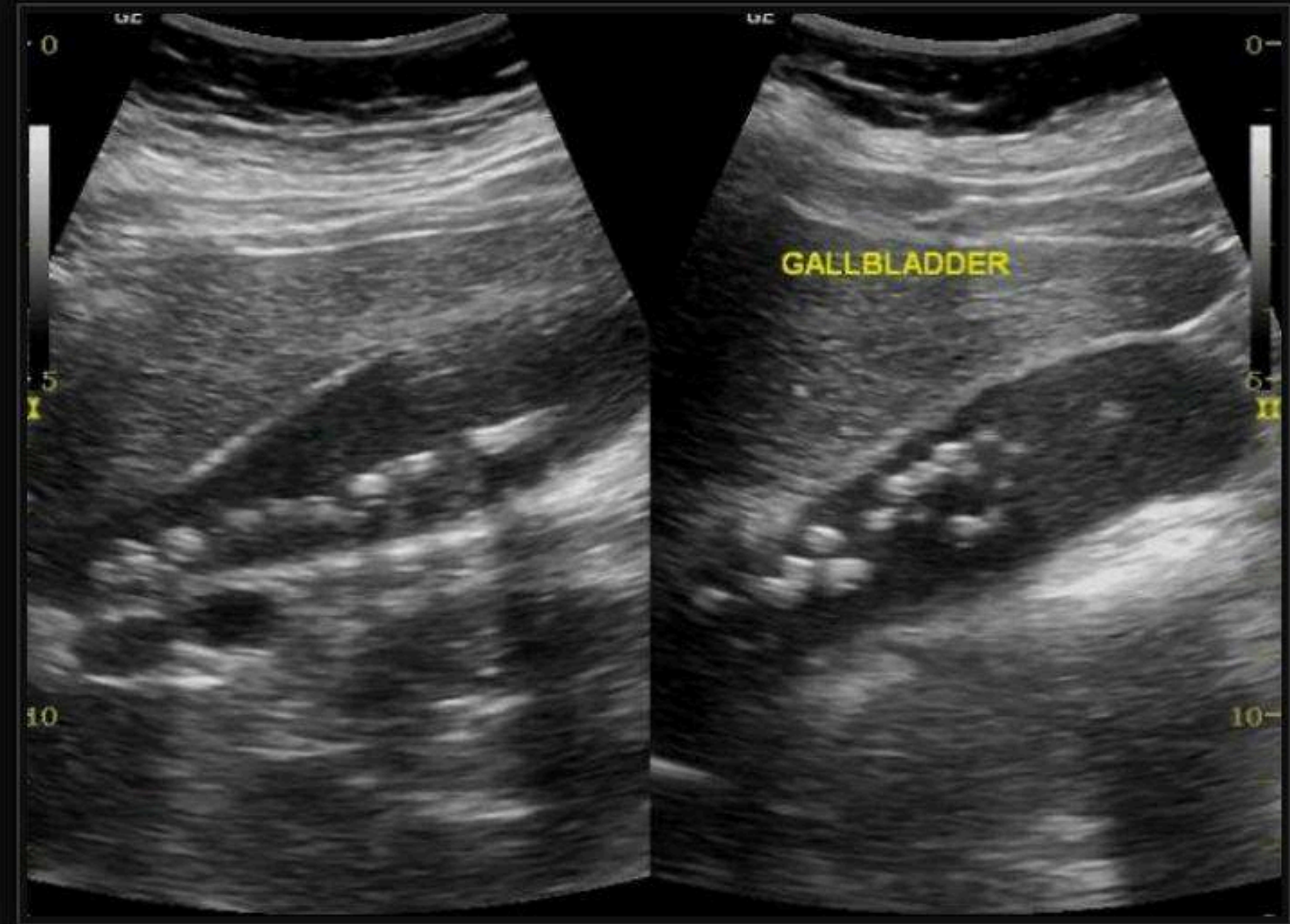
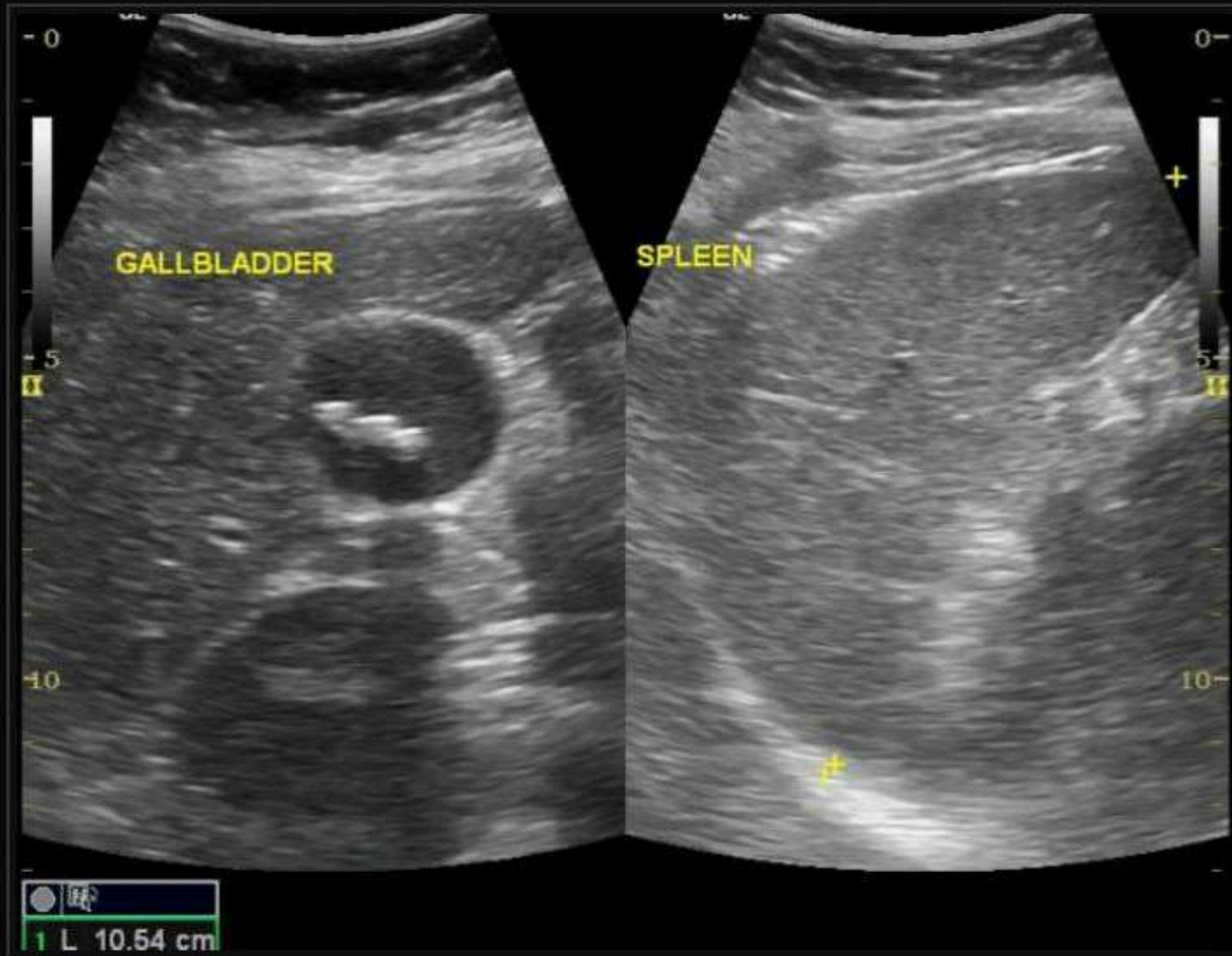
- PCR
- Biometría hemática en la cual se puede encontrar leucocitosis

Criterio Ecograficos

- Engrosamiento de la pared vesicular mayor de 5 mm
- Liquido perivesicular
- Signo de Murphy ultrasonografico positivo
- Alargamiento vesicular 8 cm axial y 4 cm diametral
- Lito encarcelado
- Imagen de doble riel
- Sombra acústica
- Ecos intramurales.



Vesícula biliar distendida muestra pared edematosa, cálculos y lodos con colección pericolecística

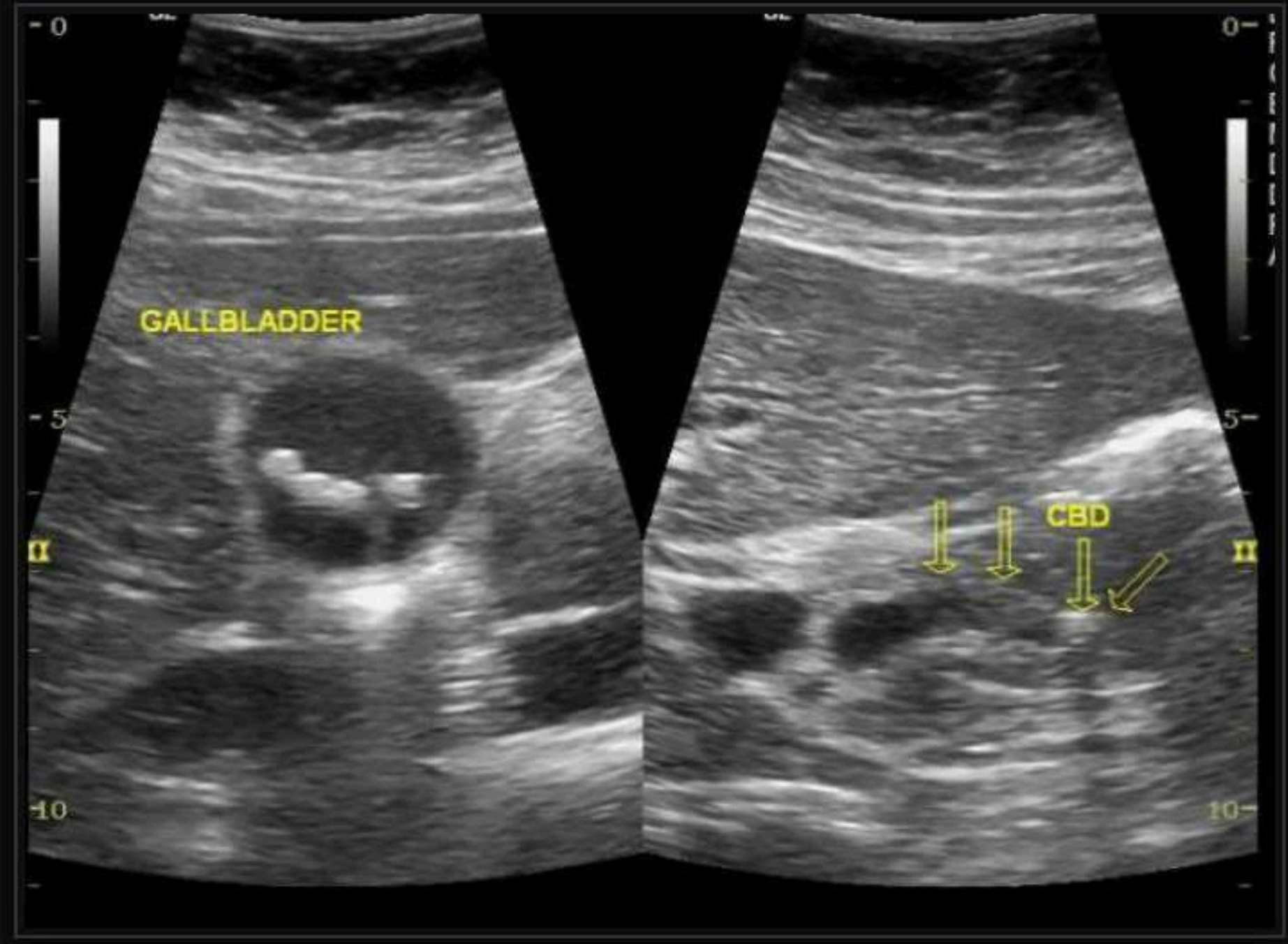
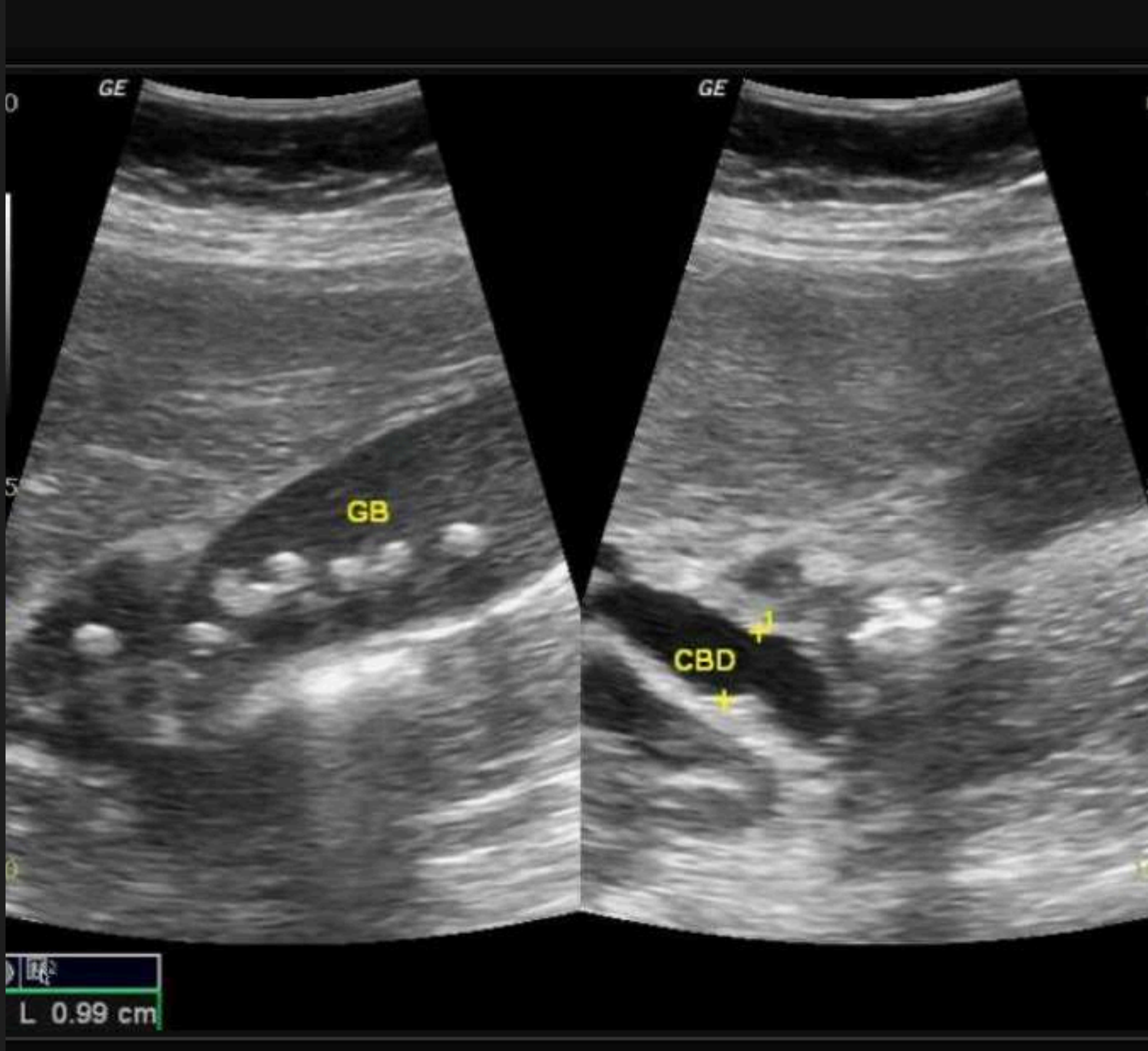

La vesícula biliar está ligeramente sobredistendida con un leve edema difuso de la pared.

Se observaron múltiples cálculos con sedimentos en la luz de la vesícula biliar.

El rango de tamaño es de 3 a 5 mm.

Se observa un cálculo en la parte media del colédoco (5 mm) con conducto proximal dilatado y conductos hepáticos derecho e izquierdo.



Criterio en TAC

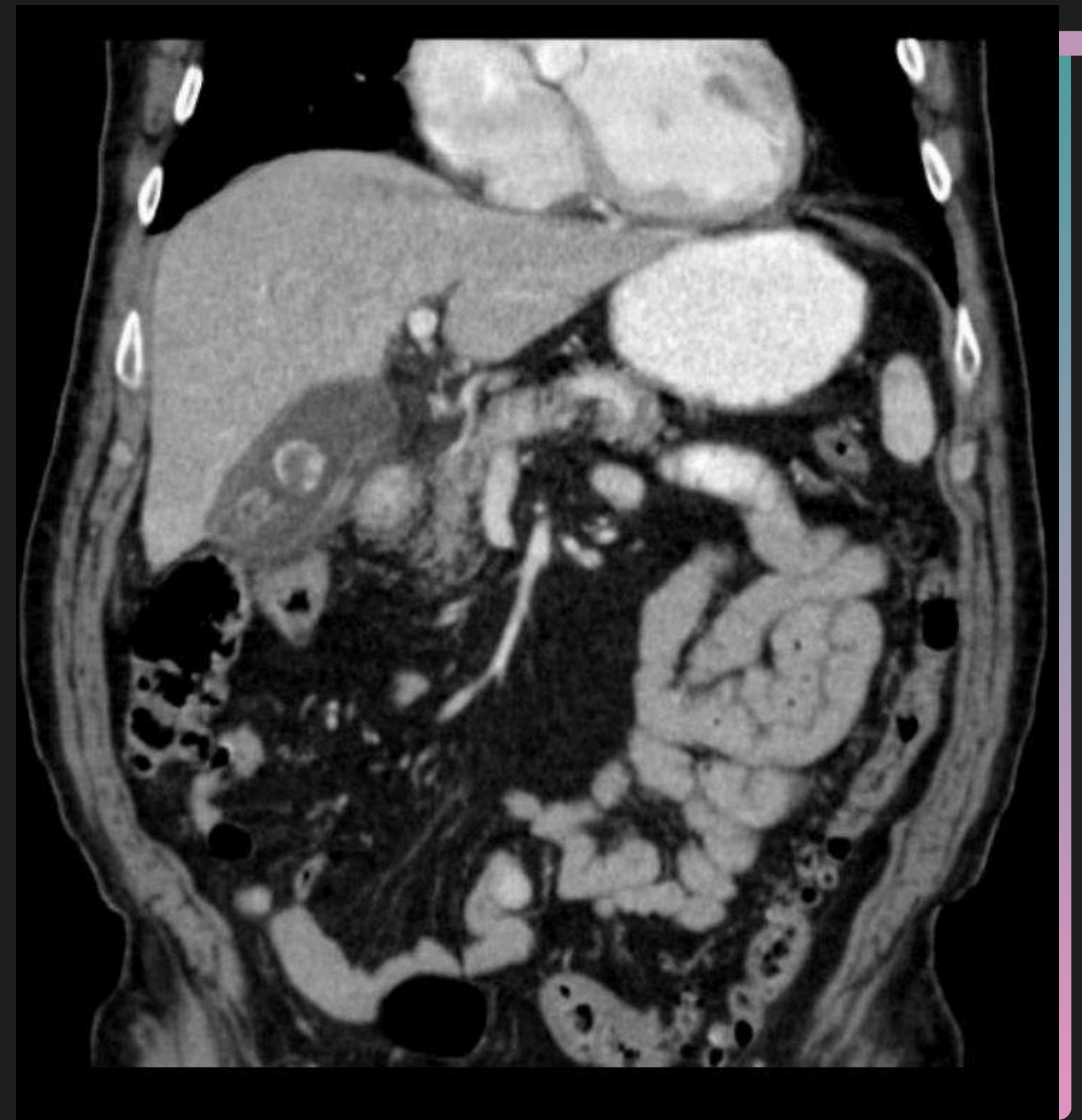
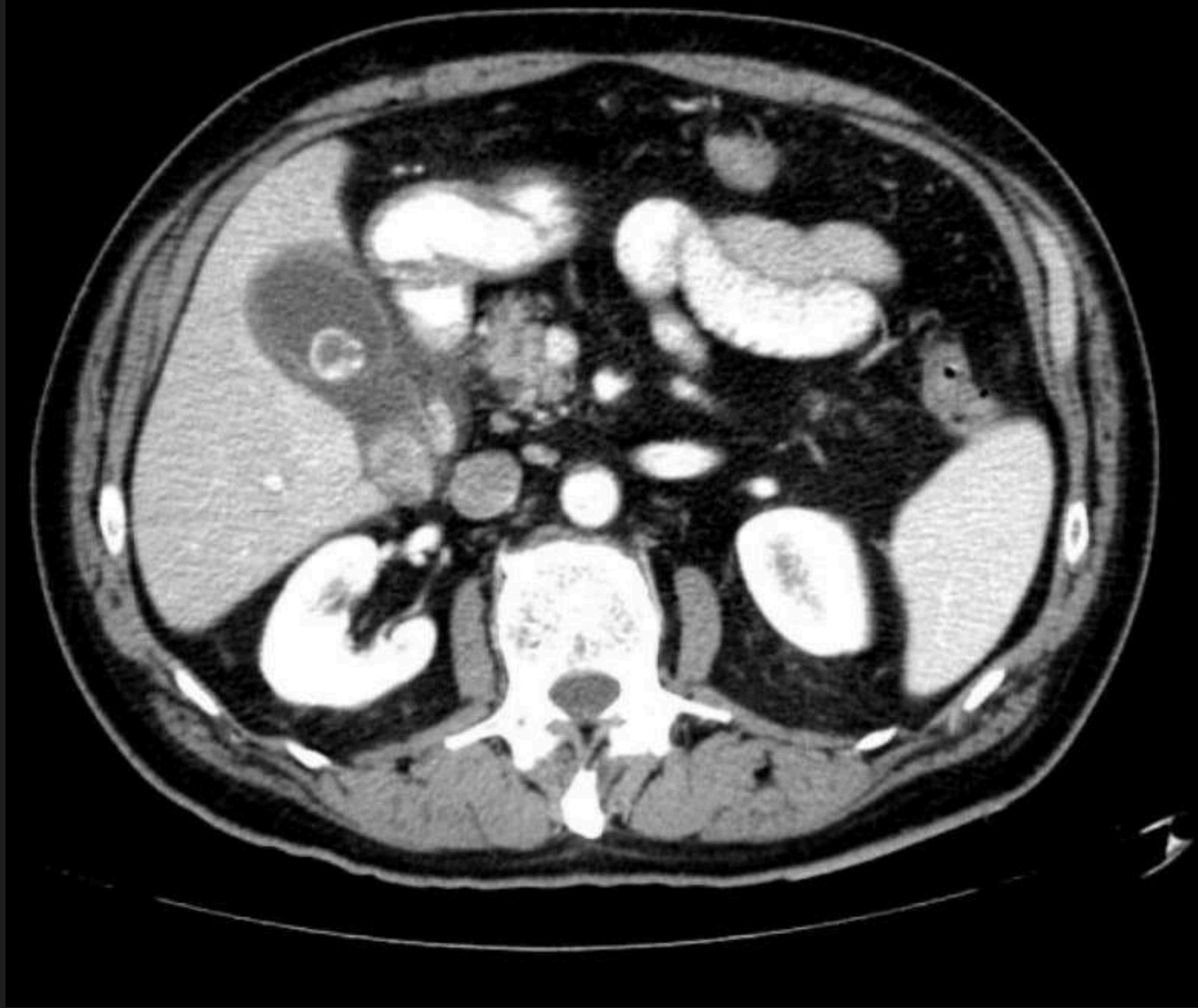- Engrosamiento de la pared vesicular
- Colecciones líquidas perivesiculares
- Alargamiento vesicular
- Áreas de alta densidad en el tejido graso perivesicula

Criterios Principales

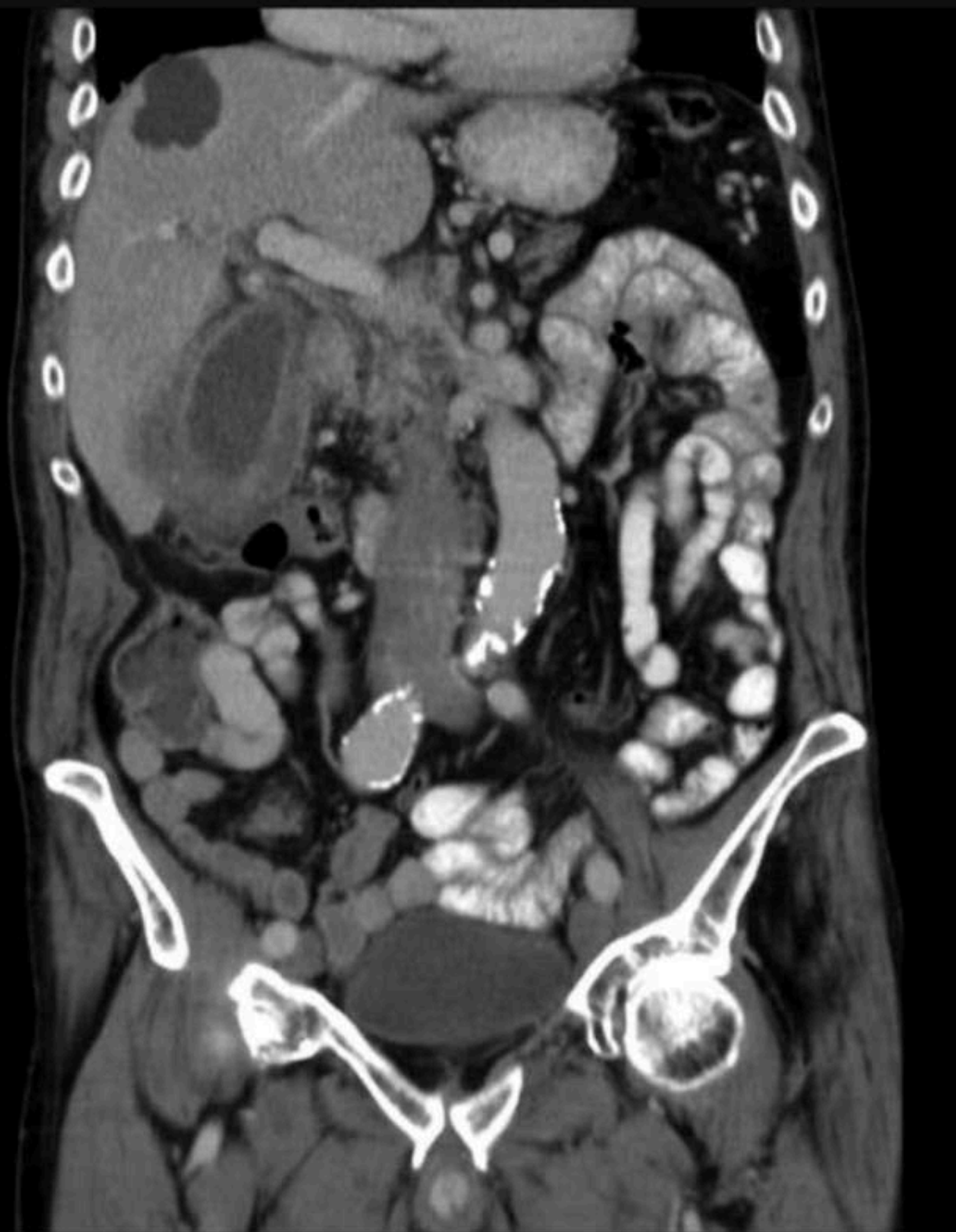- Cálculos biliares
- Pared engrosada de la vesícula biliar
- Colecciones de líquido pericolecístico
- Edema subseroso

Criterios Menores

- Distensión de la vesícula biliar
- Lodo



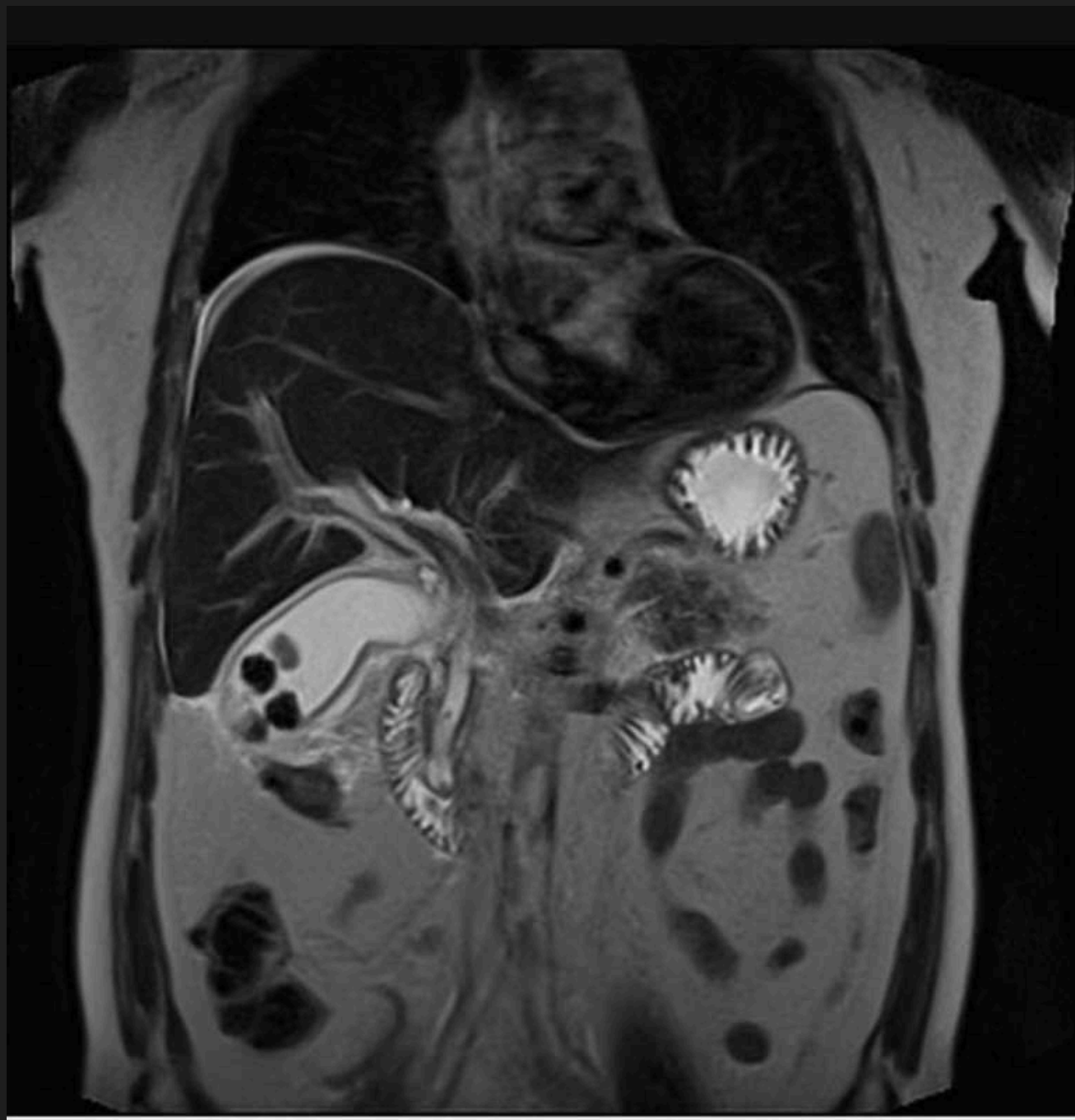Se observa líquido pericolecístico, engrosamiento de la pared de la vesícula biliar y un cálculo biliar en el cuello de la vesícula biliar



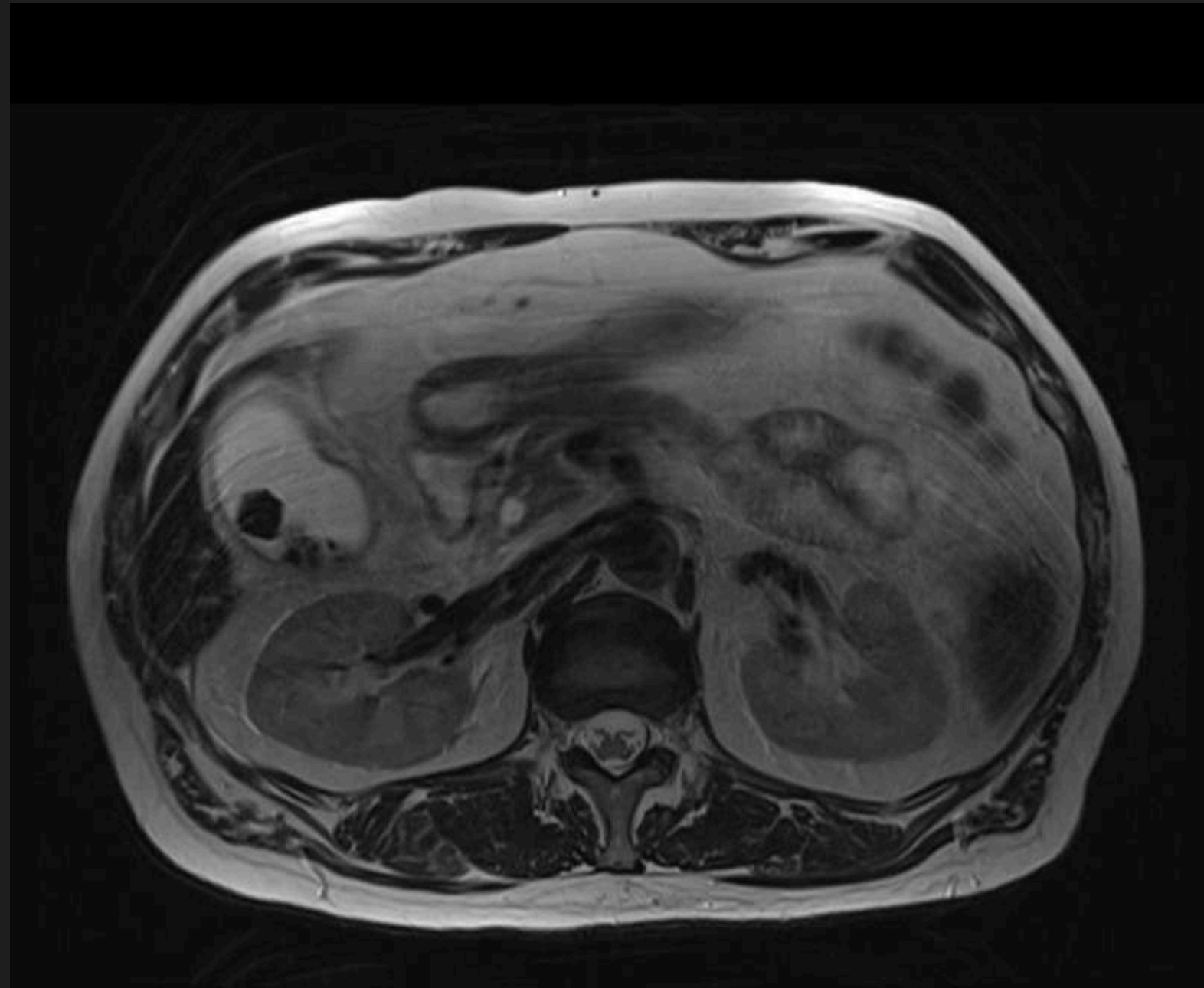
- **La vesícula biliar está distendida con un marcado engrosamiento mural difuso que muestra pocas áreas hipodensas e interrupciones mucosas diminutas.**
- **No se identificaron cálculos biliares. Sin dilatación de radicales biliares intrahepáticos.**
- **Nota incidental de quiste hepático en el segmento VIII.**

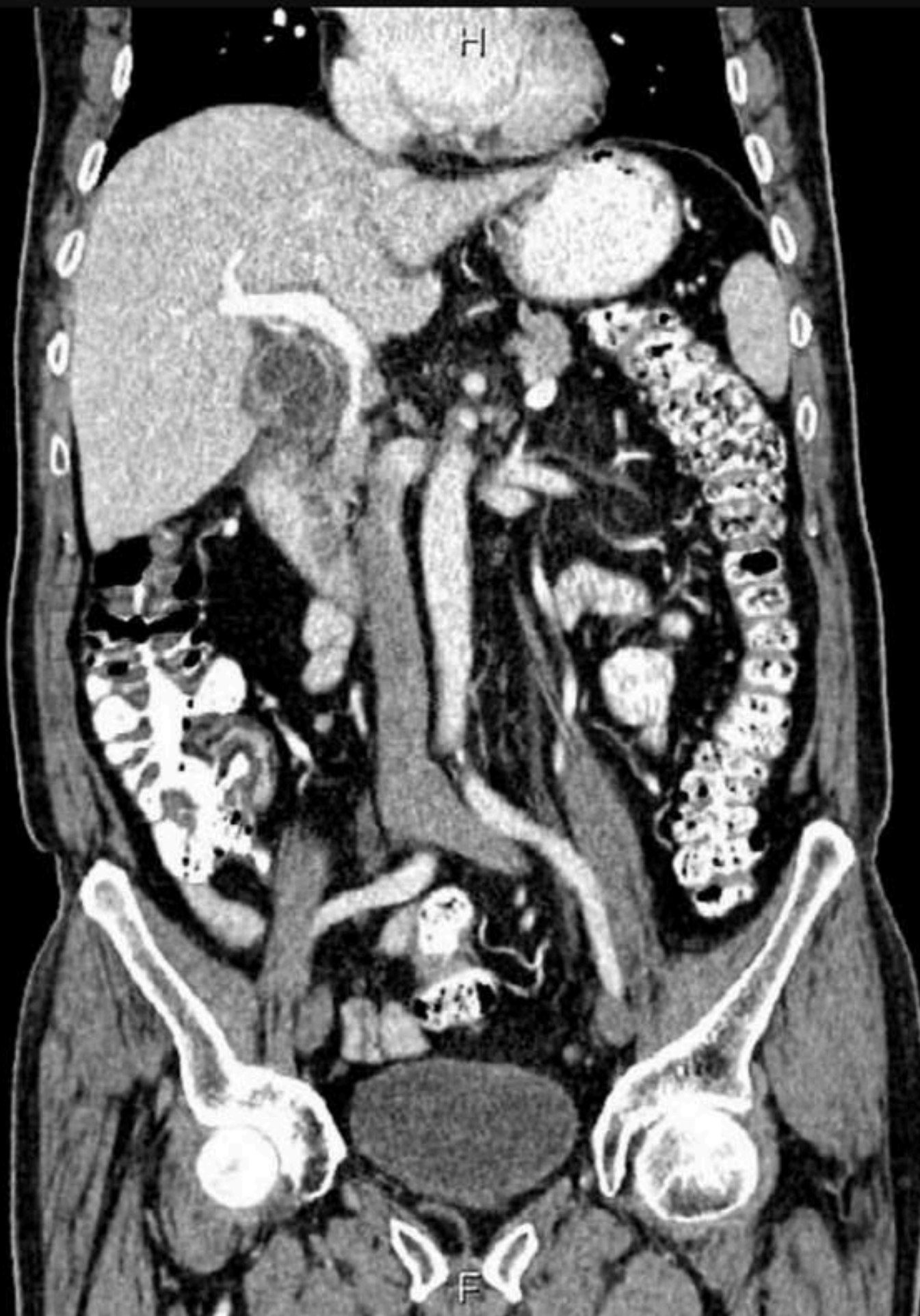Criterio en RMN

- Signos de pericolecistitis con imágenes de alta densidad.
- Alargamiento vesicular
- Engrosamiento de la pared vesicular.



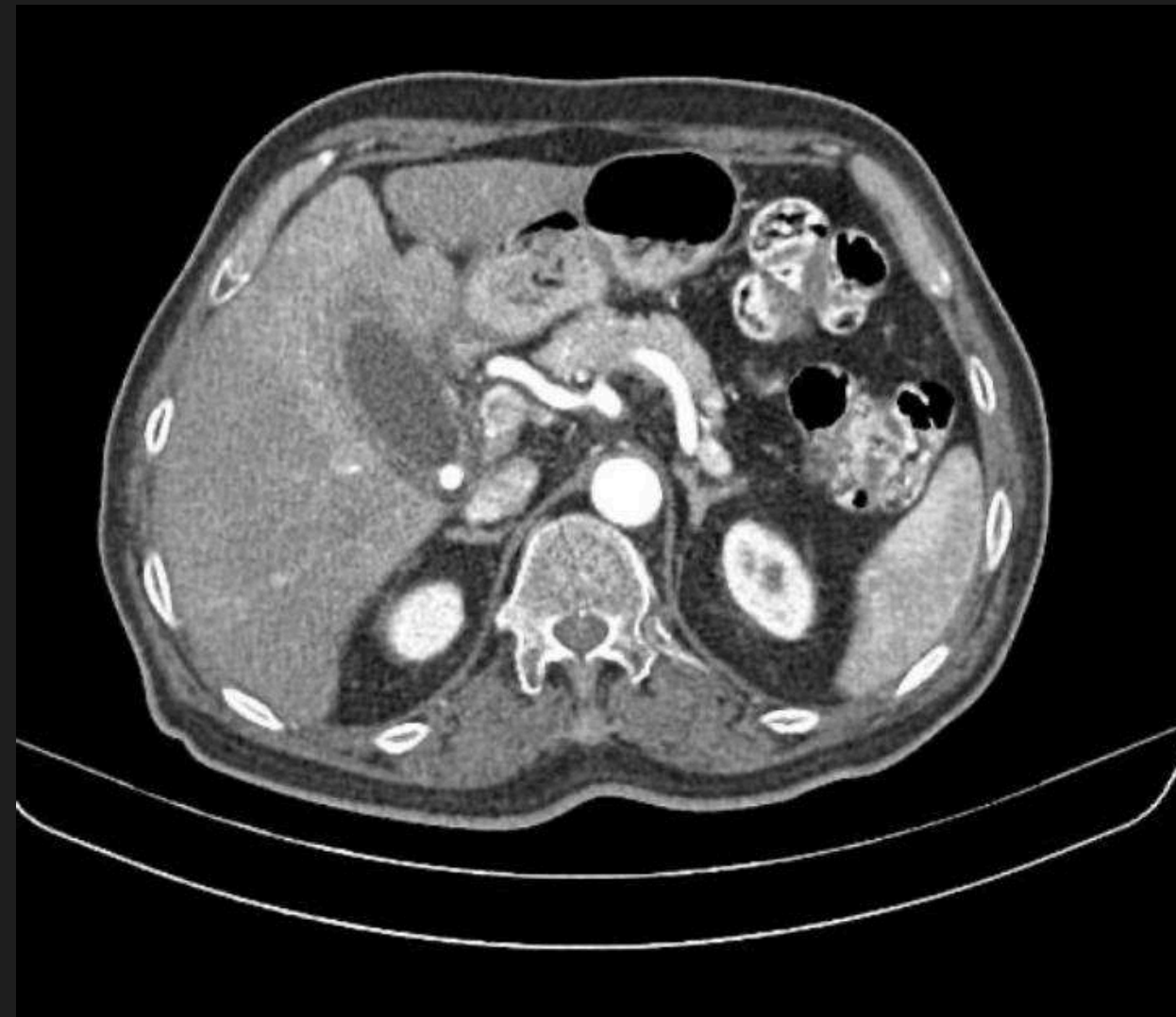- **1. Cálculo CBD distal de 4,5 mm y dilatación leve del árbol biliar.**
- **2. Características compatibles con colecistitis litiásica.**





La vesícula biliar está distendida hasta 58 mm, acompañada de engrosamiento de la pared y acumulación de grasa circundante.

Se observa un cálculo de 12 mm en el cuello de la vesícula biliar.



COLECISTITIS ALITIASICA

se refiere al desarrollo de colecistitis en la vesícula biliar, ya sea sin cálculos biliares o con cálculos biliares donde no son el factor contribuyente.

Con mayor frecuencia debido a

Estasis biliar

Isquemia de la vesícula biliar.

Epidemiología:

5-10% de los casos de colecistitis aguda .



Factores de Riesgo

Lesión tisular grave

Postoperatorio

Diabetes mellitus

Vasculitis

Insuficiencia cardíaca
congestiva

Paro cardíaco

Edad avanzada

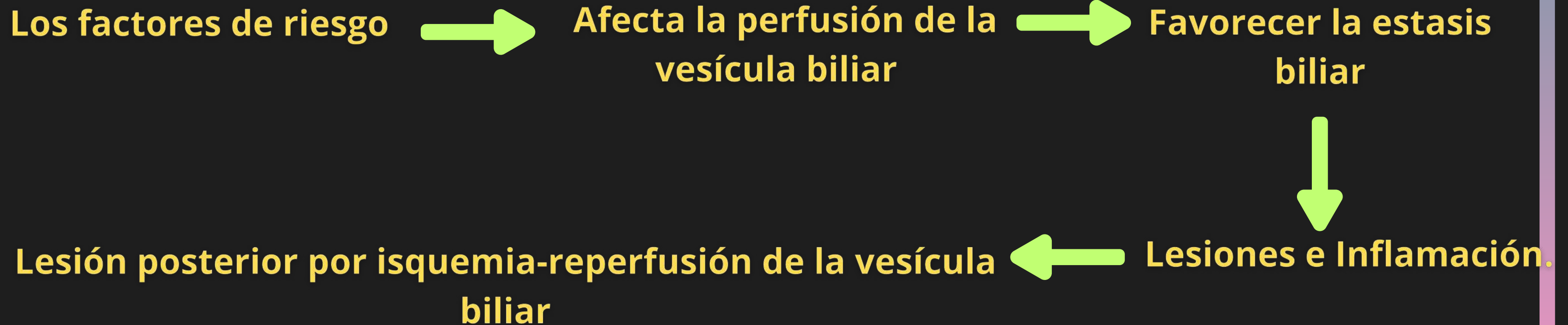
Terapia
concomitante con
opioides

Infecciones virales

- Dengue
- Epstein-Barr
- Hepatitis
- Citomegalovirus
- varicela-zoster diseminada,
- Zika y VIH

Patología

Suele aparecer en
pacientes gravemente
enfermos o lesionados



- Rara vez se produce en pacientes con cáncer avanzado son las metástasis en vesícula biliar

Clínica

- 65% existe fiebre mayor de 38°C
- Dolor el hipocondrio derecho en un 70% y difuso en un 30%
- Distensión abdominal
- Ausencia o disminución de ruidos peristálticos
- náuseas, vómitos y anorexia.



En Exploración Física :

- signo de Murphy positivo o dudoso
- Hipersensibilidad del área
- Presencia de masa en cuadrante superior
- n cerca de la mitad de los casos puede existir defensa involuntaria.

Diagnostico

- Ultrasonido
- TAC
- Resonancia Magnetica

Estudios Complementarios:

- PCR
- Biometría hemática en la cual se puede encontrar leucocitosis

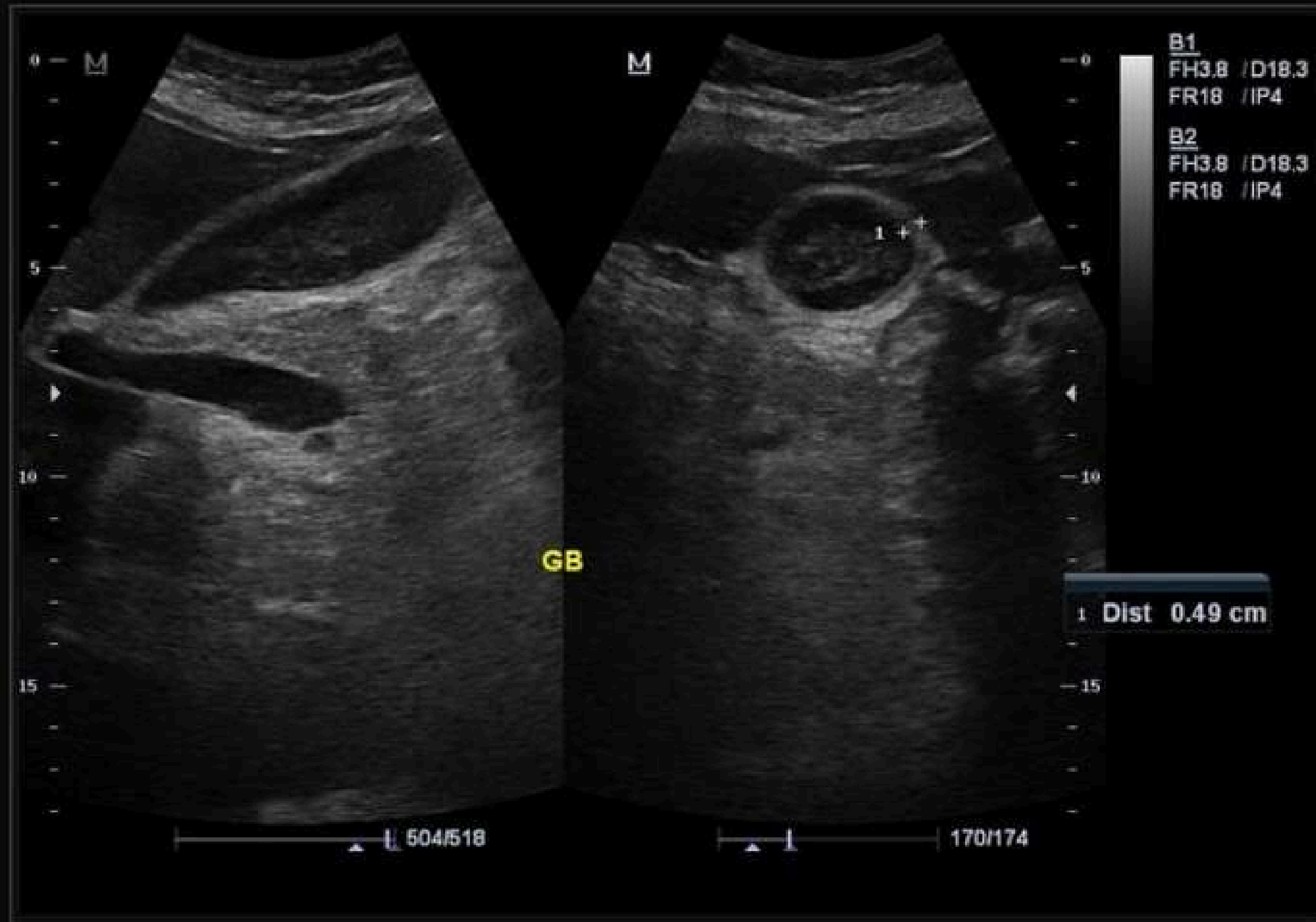
Criterio Ecograficos

Criterios Principales

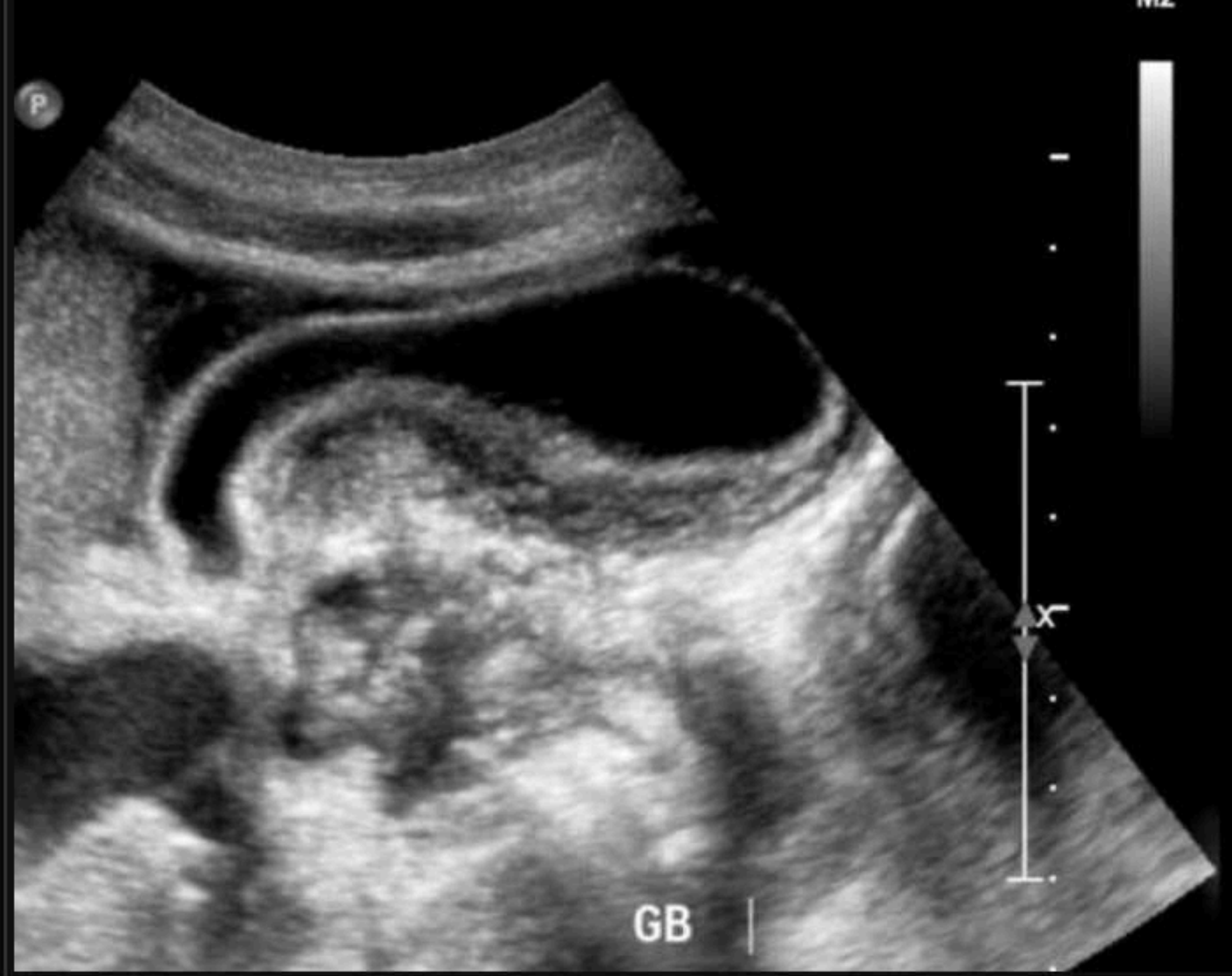- **Espesor de la pared de vesícula biliar > 3mm**
- **Estriación de la pared**
- **Líquido pericolecístico**
- **Signo ecografico de Murphy**
- **Gas intramural**
- **Desprendimiento de la mucosa**

Criterios Menores

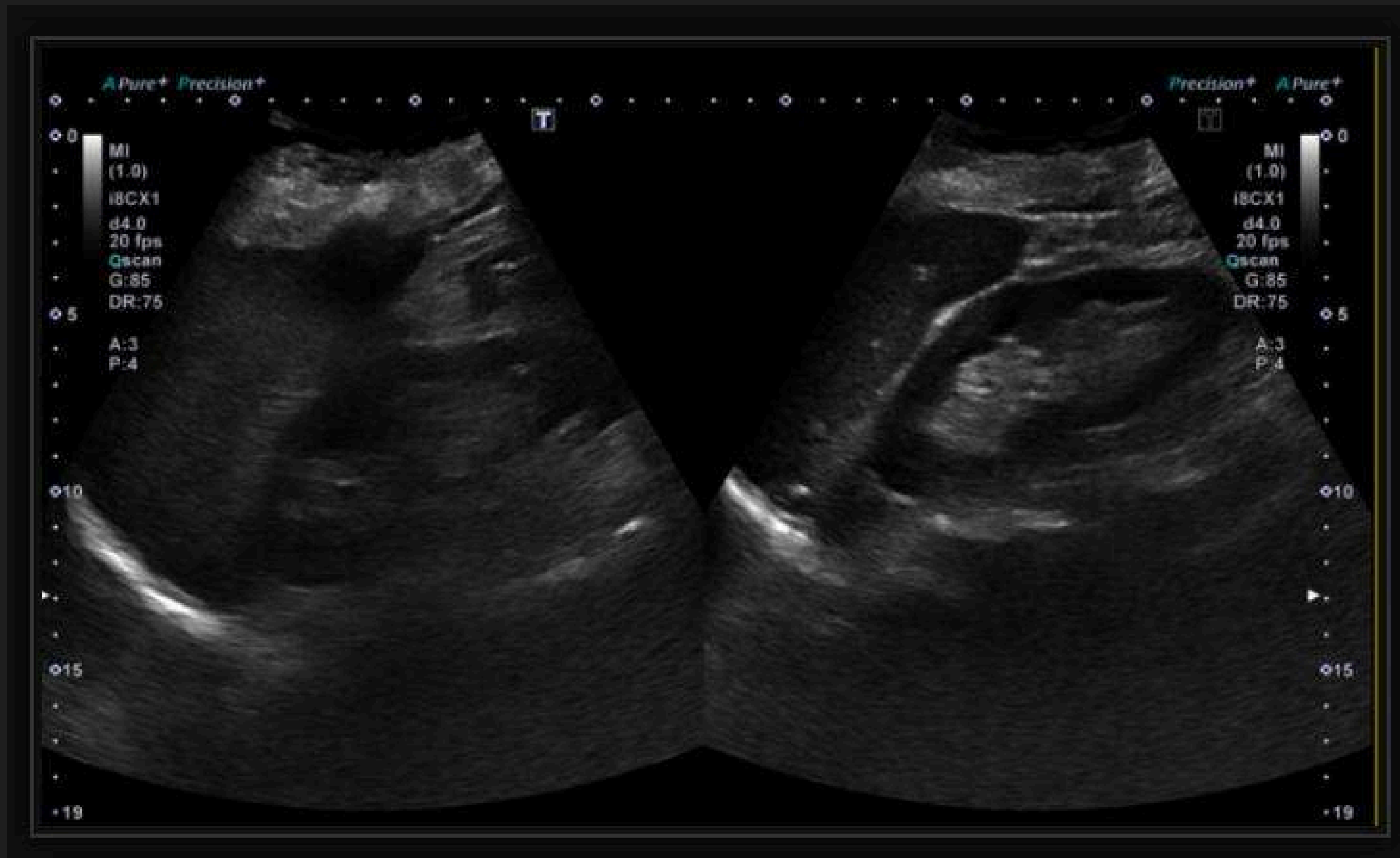
- **Bilis ecogénica o lodo en la luz**
- **Diámetro transversal >5 cm**
-



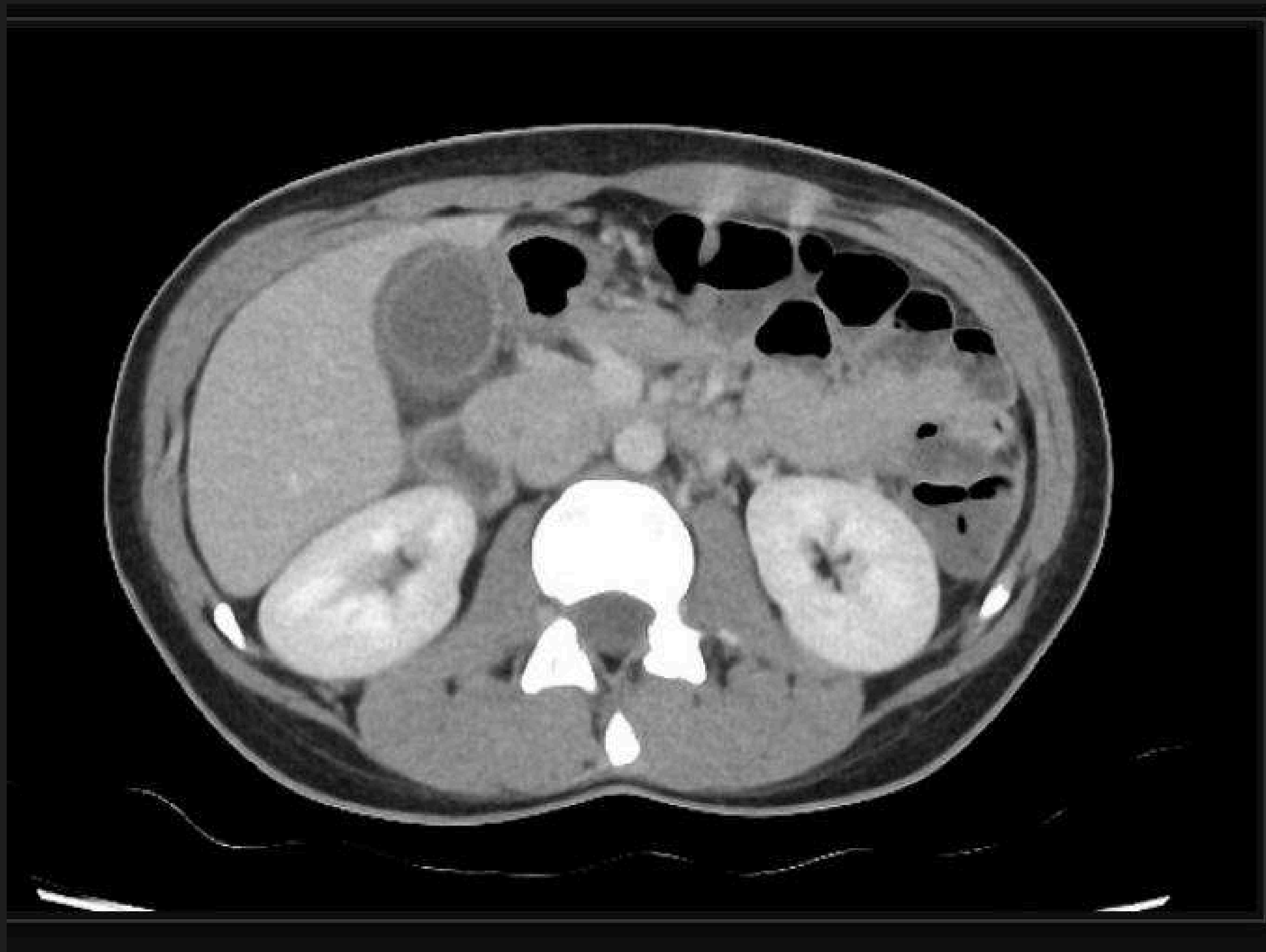
Pared de la vesícula biliar engrosada y edematosa con lodo biliar.



- La ecografía hepatobiliar demuestra un marcado engrosamiento de la pared de la vesícula biliar (0,9 cm), no se demostraron cálculos biliares.
- El CBD no estaba dilatado.
- El páncreas y el hígado no presentaban complicaciones (no se muestran). Signo de Murphy positivo durante la exploración



- La ecografía demuestra un marcado engrosamiento de la pared de la vesícula biliar (1,1 cm), no se demostraron cálculos biliares.
- El CBD mide 7 mm pero no contiene cálculos.
- El páncreas y el hígado no presentaban complicaciones (no se muestran). Signo de Murphy positivo durante la exploración.

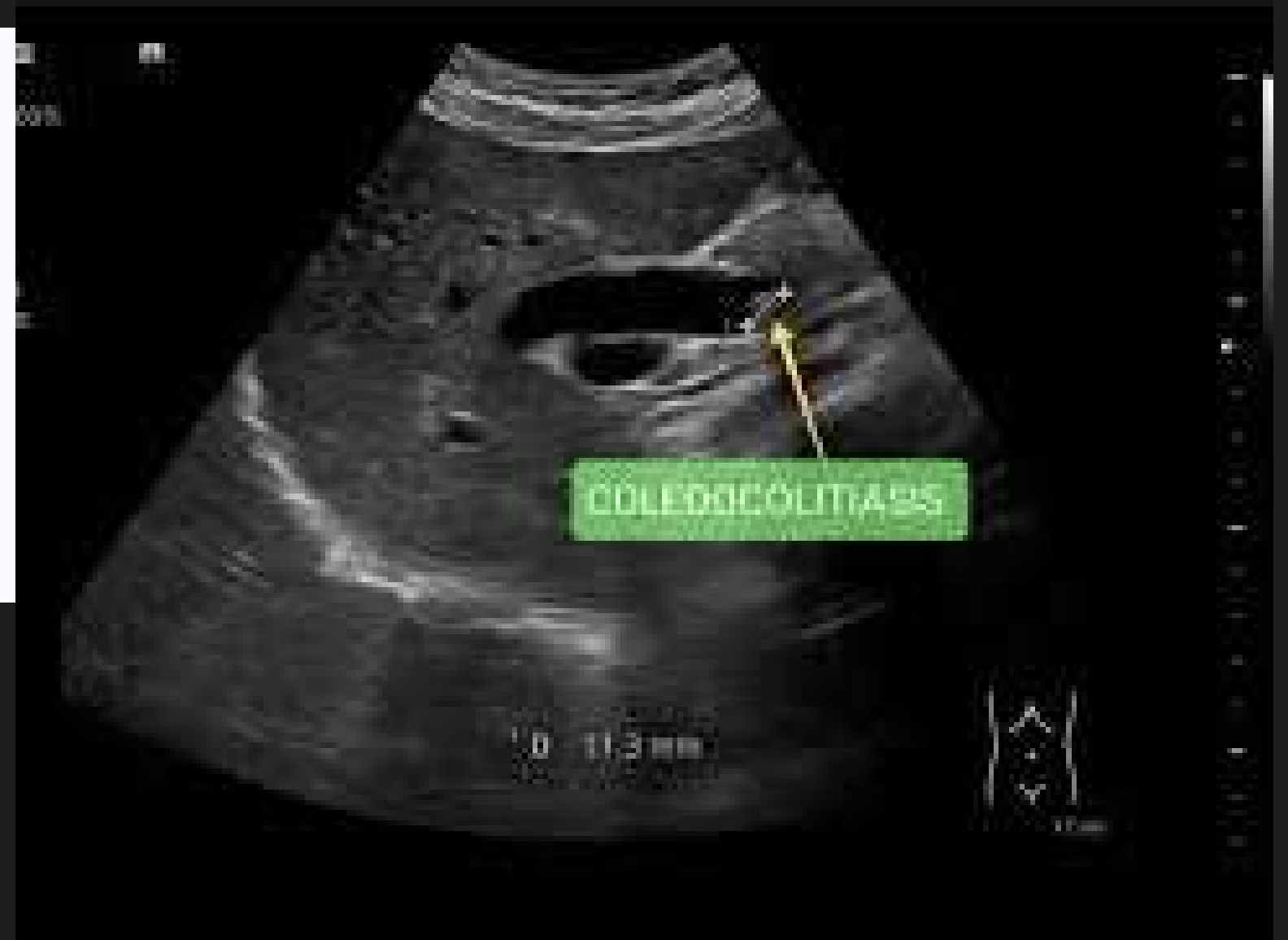
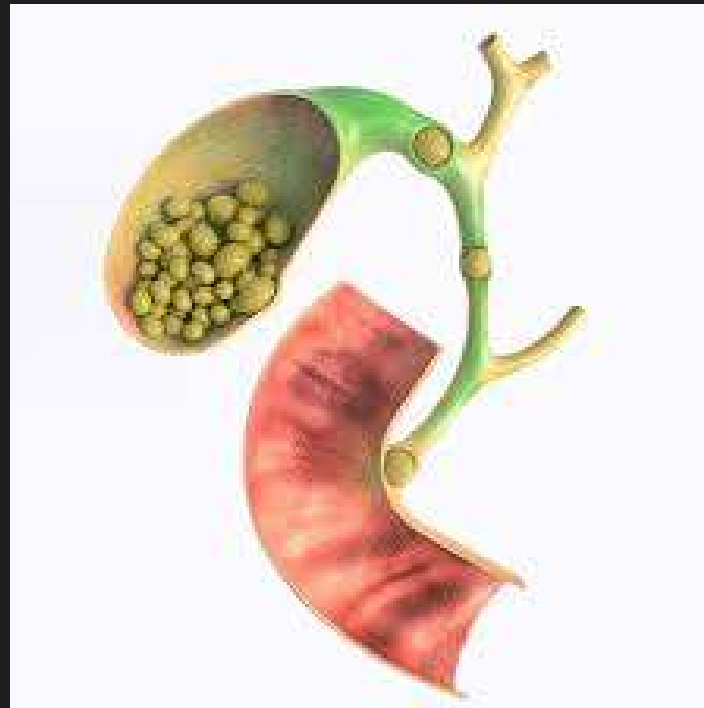
- Vesícula biliar llena con pared edematosa. Sin cálculos radiopacos. Conductos no distendidos.
- Traza la ascitis en el RUQ y la pelvis (no se muestra

COLEDOCOLITIASIS

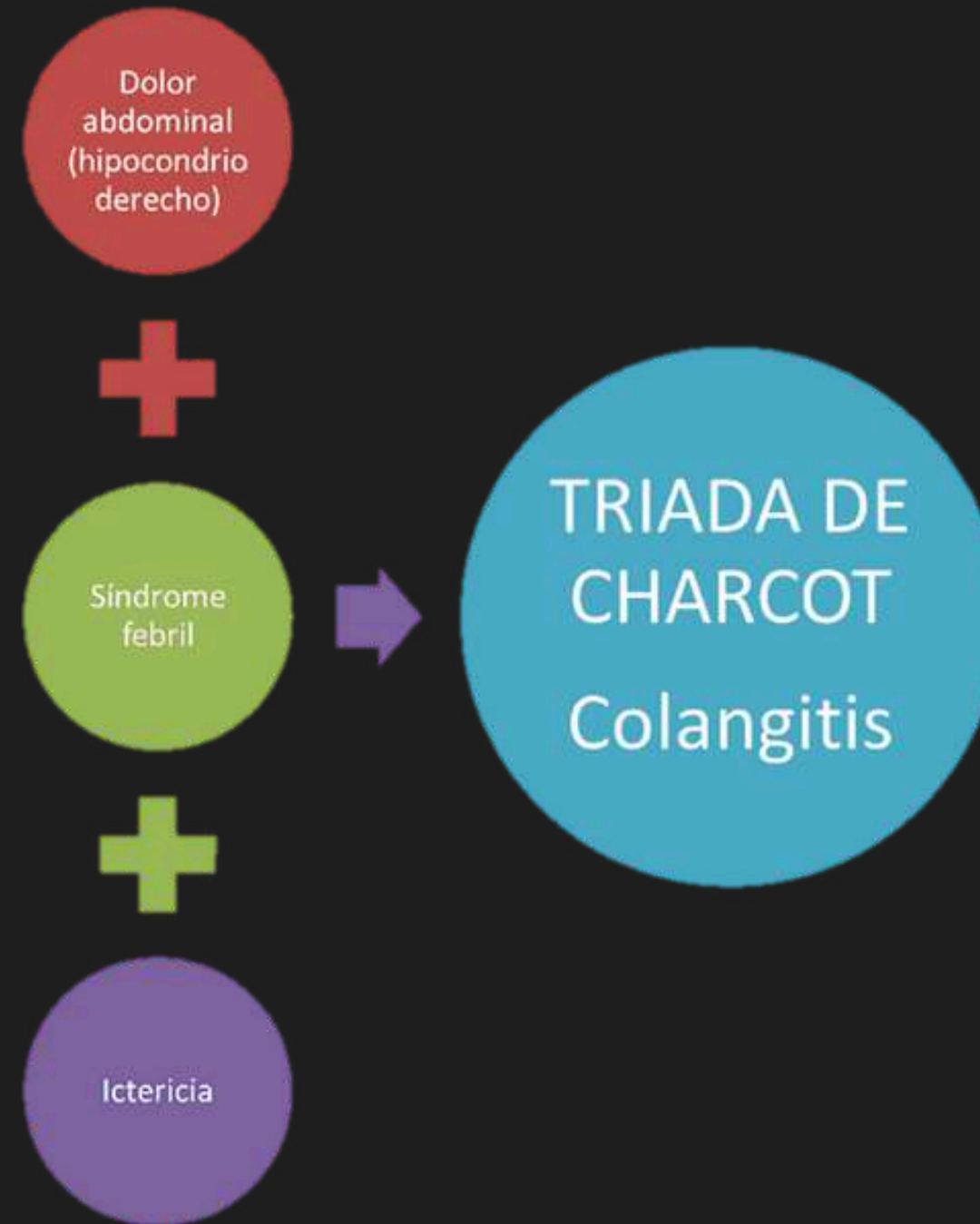
HACE REFERENCIA A LA OCUPACIÓN TOTAL O PARCIAL DEL CONDUCTO (COLÉDOCO) POR CÁLCULOS ("PIEDRAS"), PRODUCIENDO OBSTRUCCIÓN DEL MISMO.

- LOS CÁLCULOS QUE ENCONTRAMOS EN EL COLÉDOCO SE HAN FORMADO INICIALMENTE EN LA VESÍCULA
- LOS CÁLCULOS ALCANZAN EL COLÉDOCO MEDIANTE UN MECANISMO DE MIGRACIÓN



CUADRO CLINICO

- PUEDE SER ASINTOMÁTICA
- DOLOR
- COLANGITIS
- PUEDE ESTAR ACOMPAÑADO DE ICTERICIA
- EN ALGUNOS CASOS PANCREATITIS
- PROLONGADA PUEDE HABER FIEBRE
- COLURIA

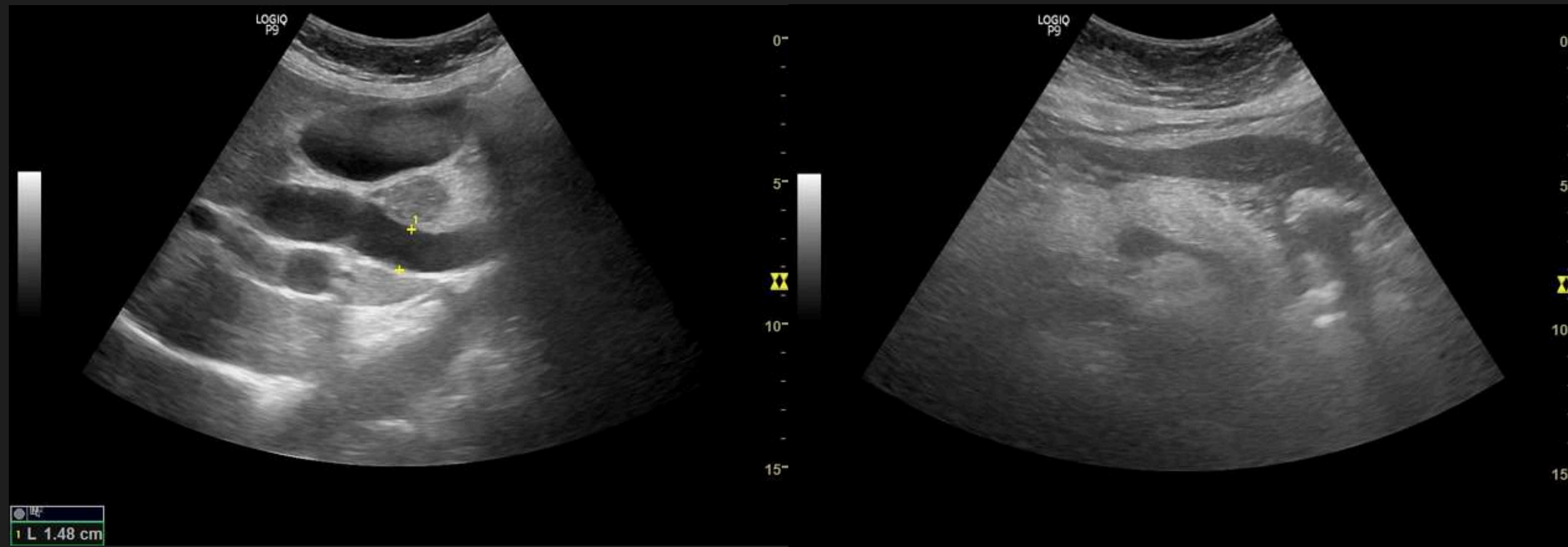


DIAGNOSTICO

- **POR CLINICA, (EXPLORACIÓN FISICA)**
- **ULTRASONIDO.**
- **CPRE.**
- **COLANGIOGRAFÍA POR TC**
- **ESTUDIOS DE LABORATORIO..**

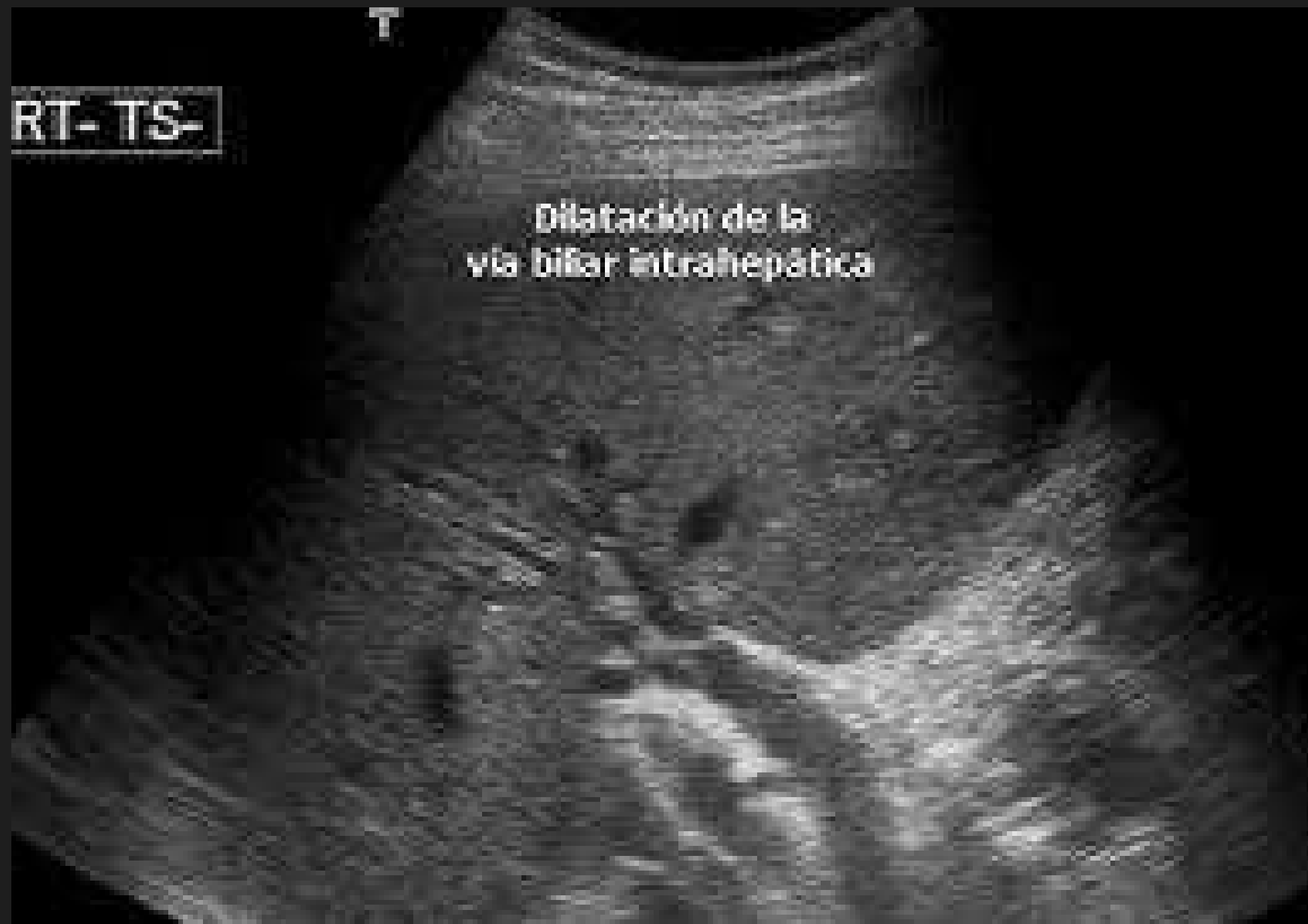aminotransferasas séricas (componente del hepatograma solicitado con mayor frecuencia), la bilirrubina y la fosfatasa alcalina.

CRITERIOS ECOGRAFICOS



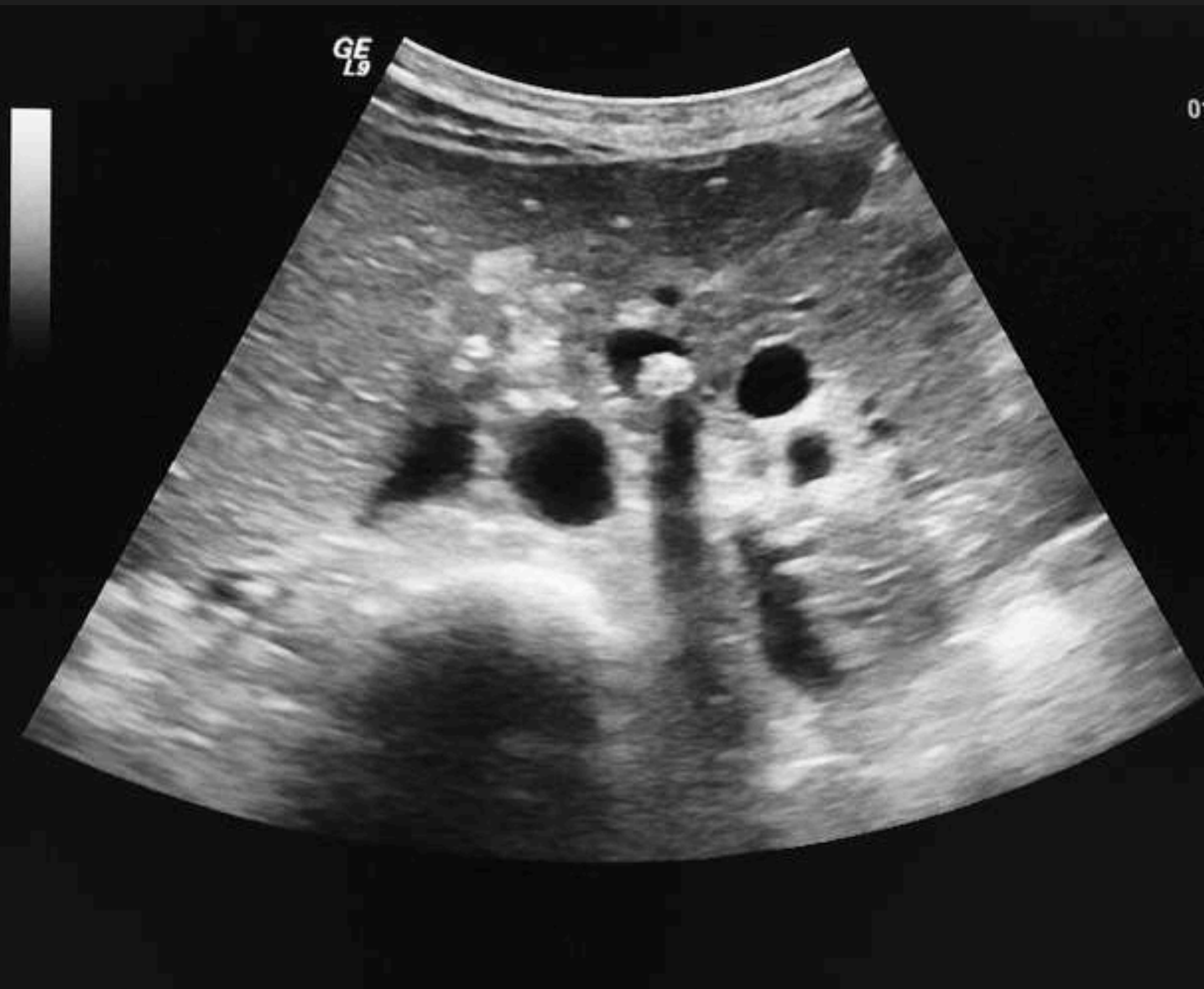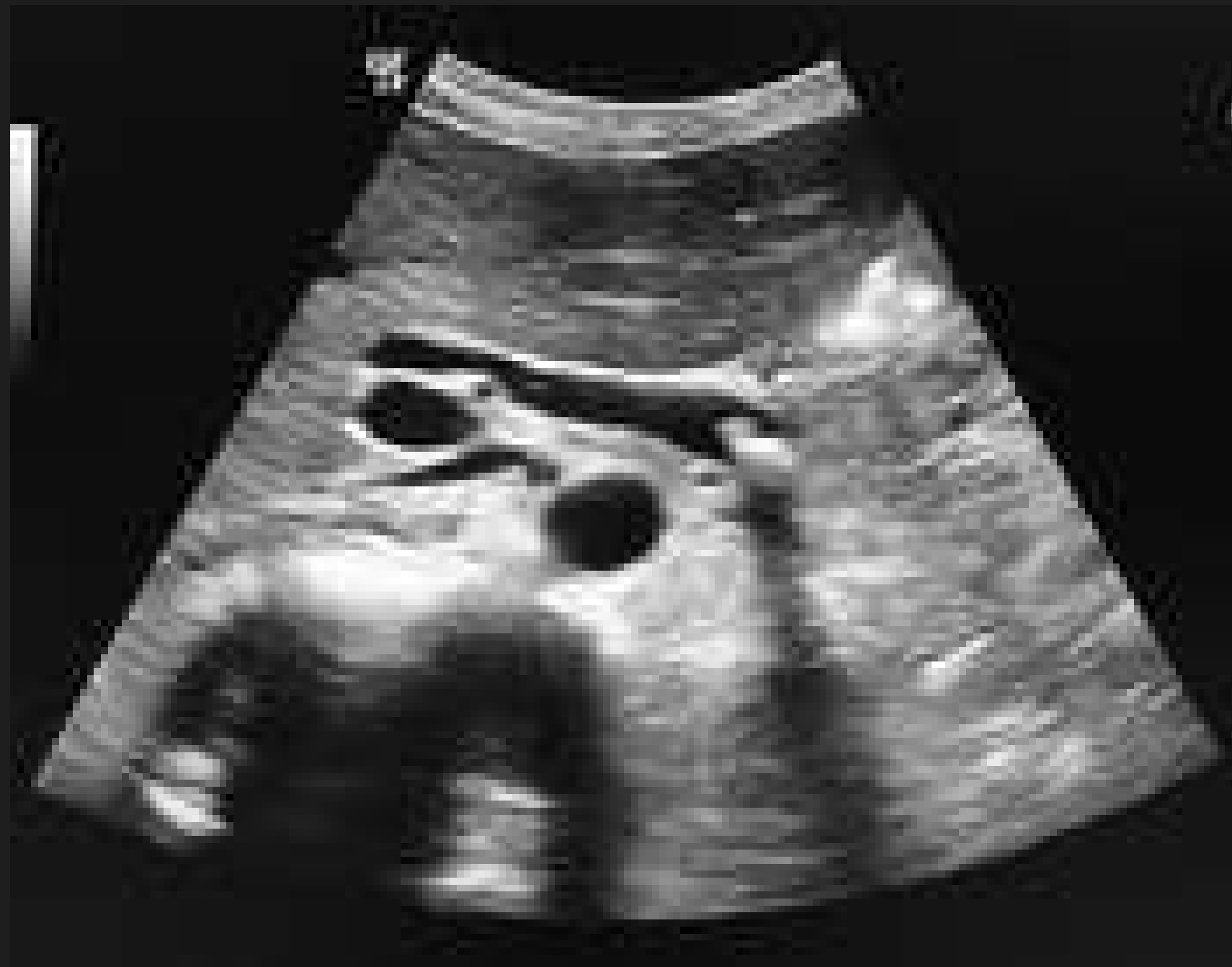- >6 MM + 1 MM POR DÉCADA POR ENCIMA DE LOS 60 AÑOS
- >10 MM POSCOLECISTECTOMÍA

CRITERIOS ECOGRAFICOS



- **ÁRBOL BILIAR INTRAHEPÁTICO DILATADO**

CRITERIOS ECOGRAFICOS



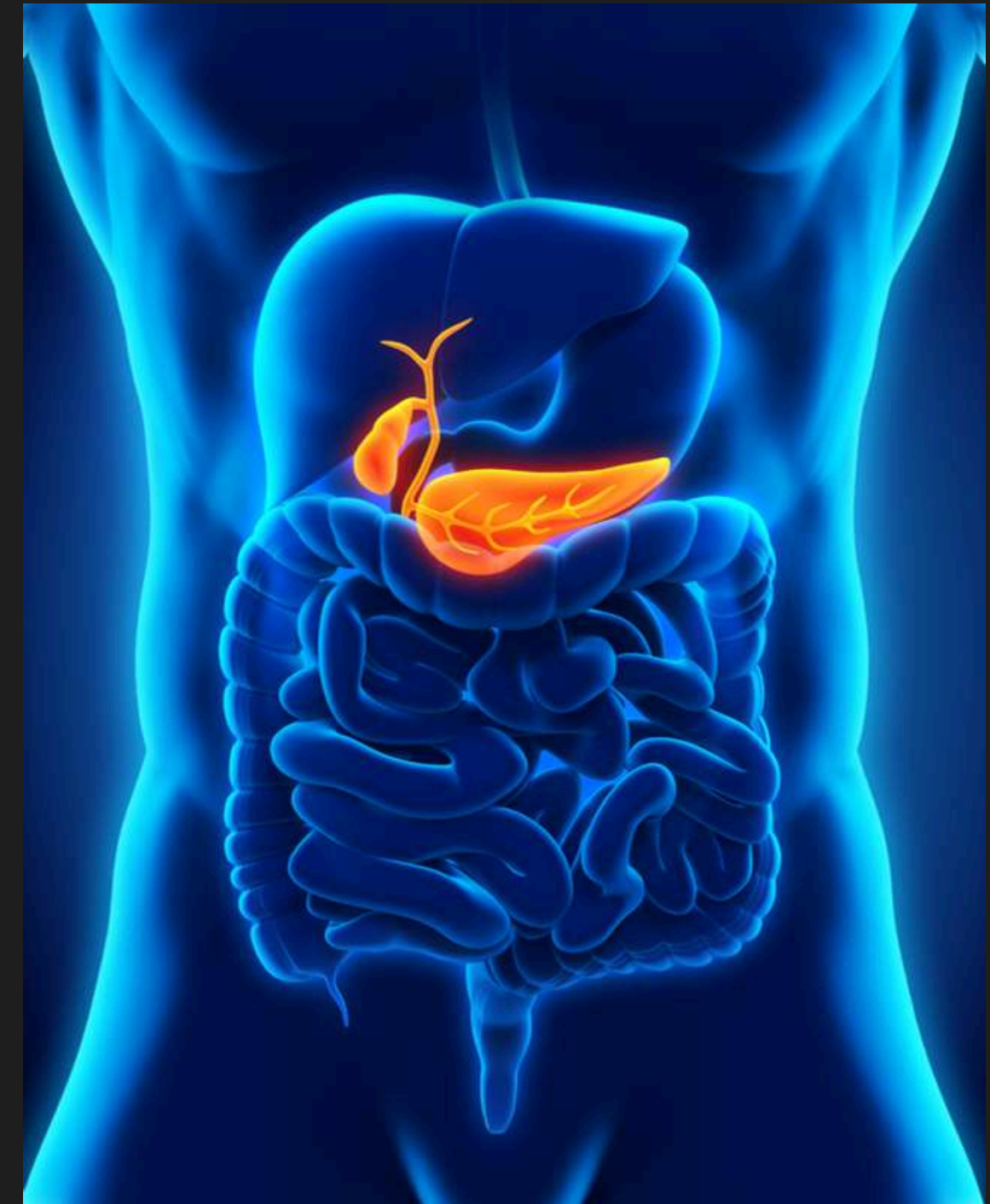SOMBRA ACÚSTICA EN LA VÍA BILIAR

LODO BILIAR

La vesícula tiene como objetivo mejorar la digestión de las grasas, eliminando bilis al intestino delgado.

Es un depósito de cálculos o cristales diminutos formados por colesterol (un tipo de grasa), bilirrubinato de calcio y otras sales de calcio.

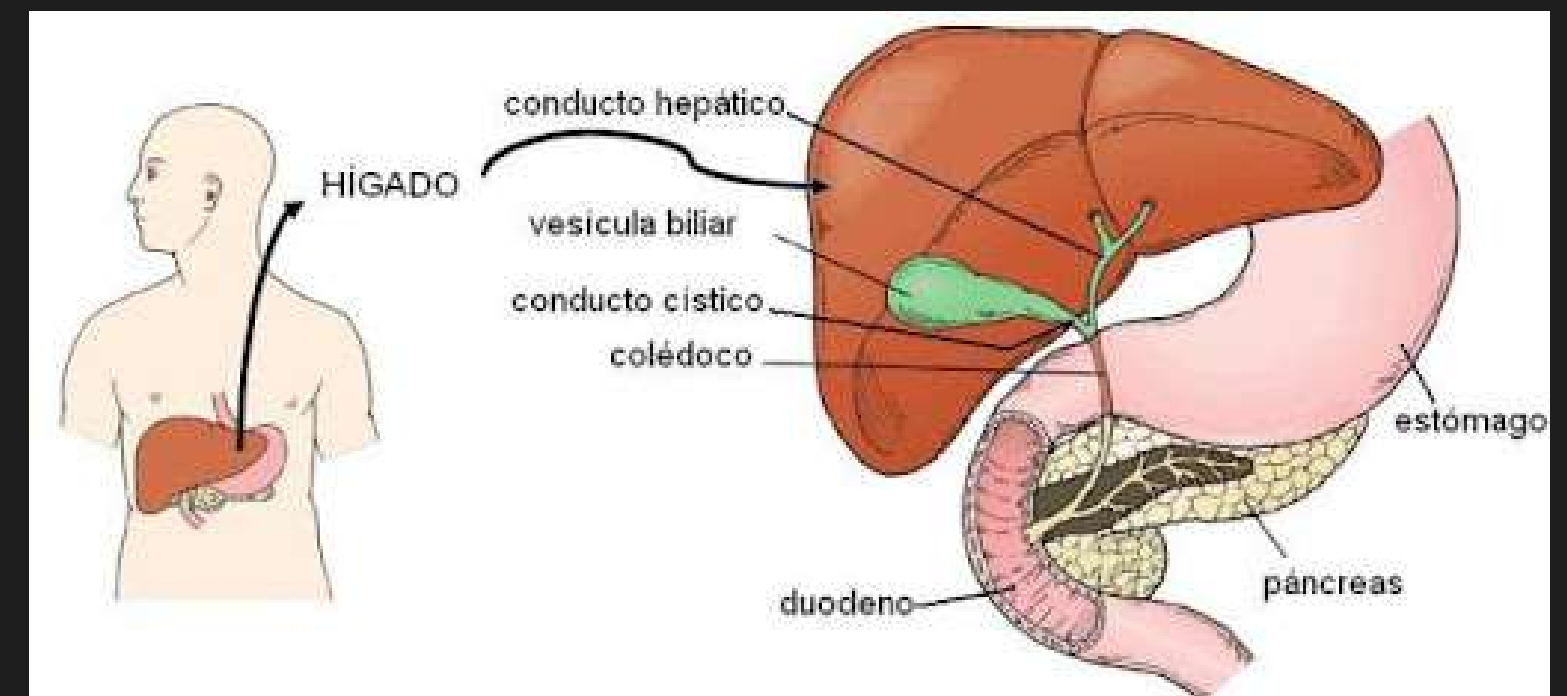
Otros nombres:
barro biliar
microlitiasis
pseudolitiasis
arena biliar.



CAUSAS

Se produce cuando la vesícula sufre incapacidad para lograr la bilis de su interior de forma normal hacia el intestino delgado.

Puede dificultar la digestión al no poderse liberar la bilis



Bilis que contenga
colesterol y calcio



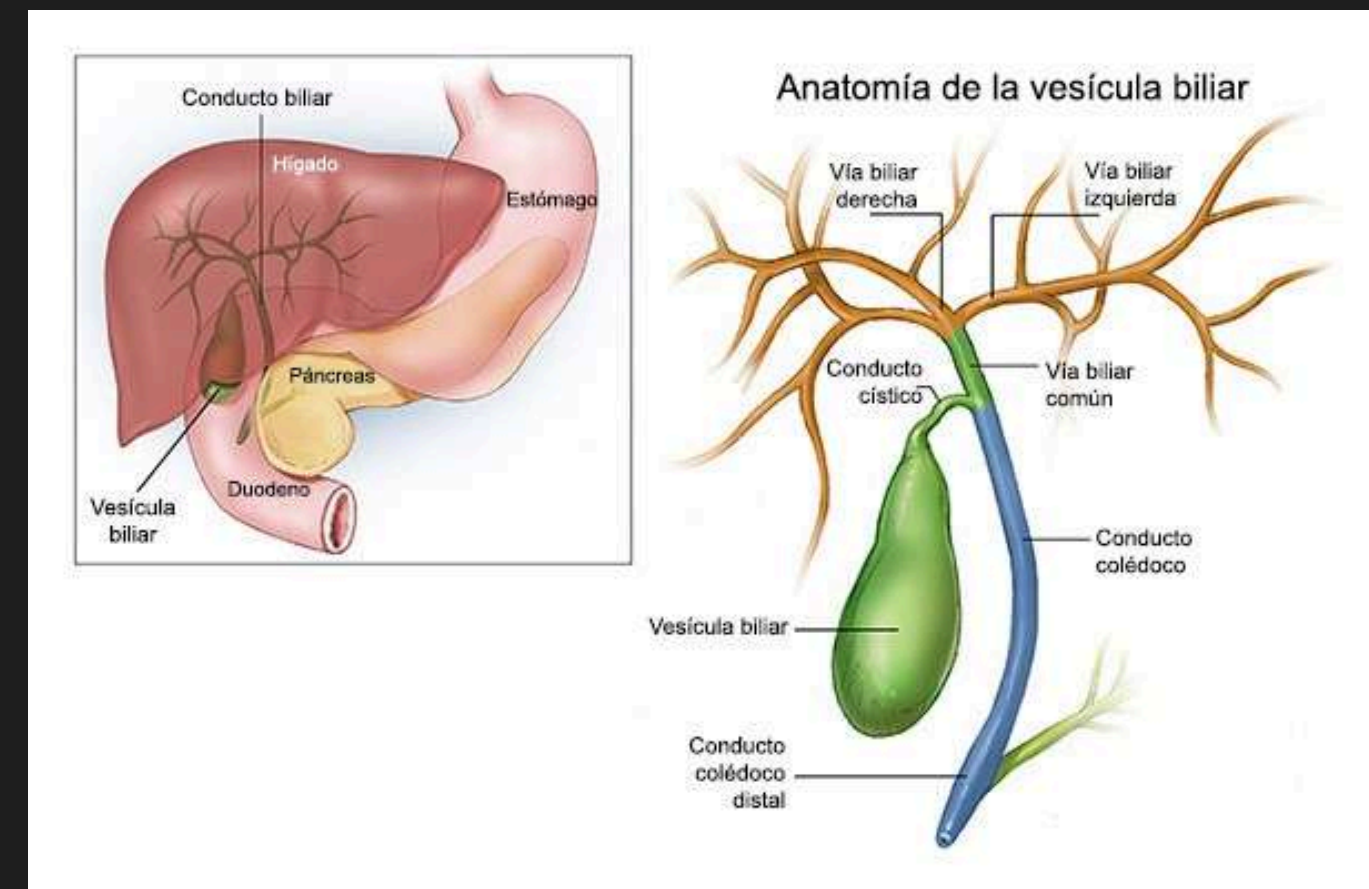
sedimentan
formando bilis
espesa



barro biliar
se forma al nivel
del árbol biliar

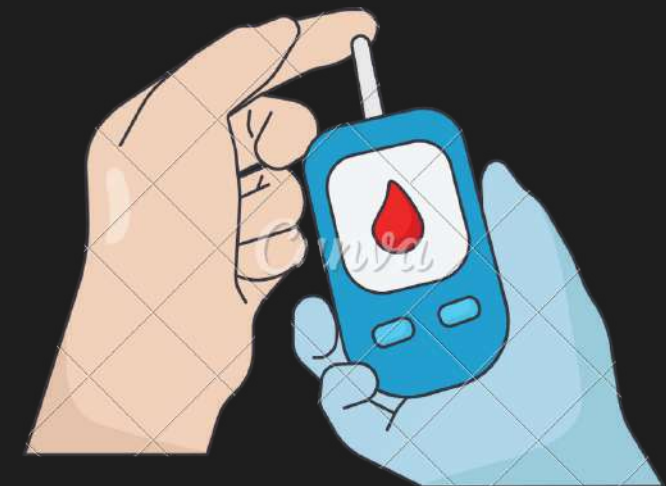



si estos se sedimentan mas
(cálculos biliares)



FACTORES DE RIESGO

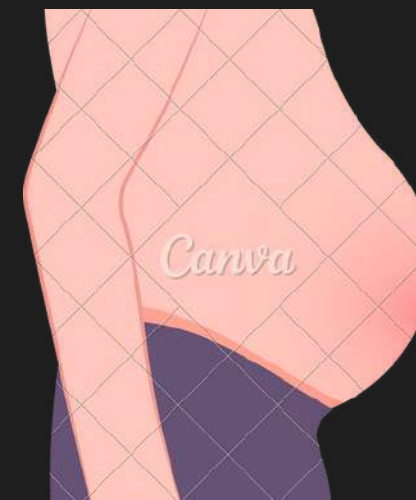- alimentación (colesterol)
- mujeres
- diabeticos
- tendencia a cambios de peso (+-)
- mujeres con múltiples partos
- anticonceptivos orales



CLINICA

Suele ser asintomático

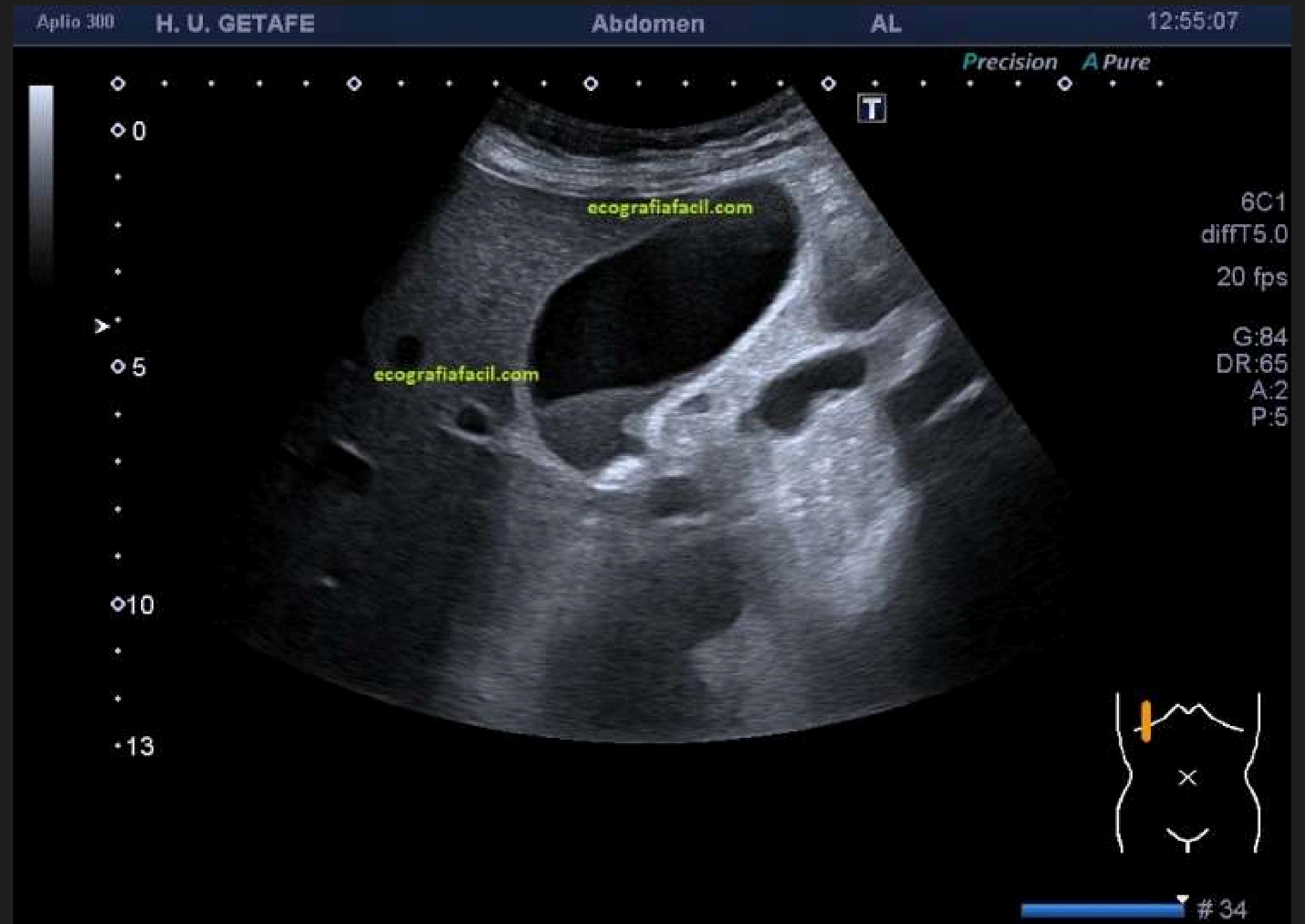- Dolor en el hipocondrio derecho
- náuseas y/o vómitos
- heces con apariencia de barro
- pérdida de apetito
- distensión abdominal
- aumento de flatulencias



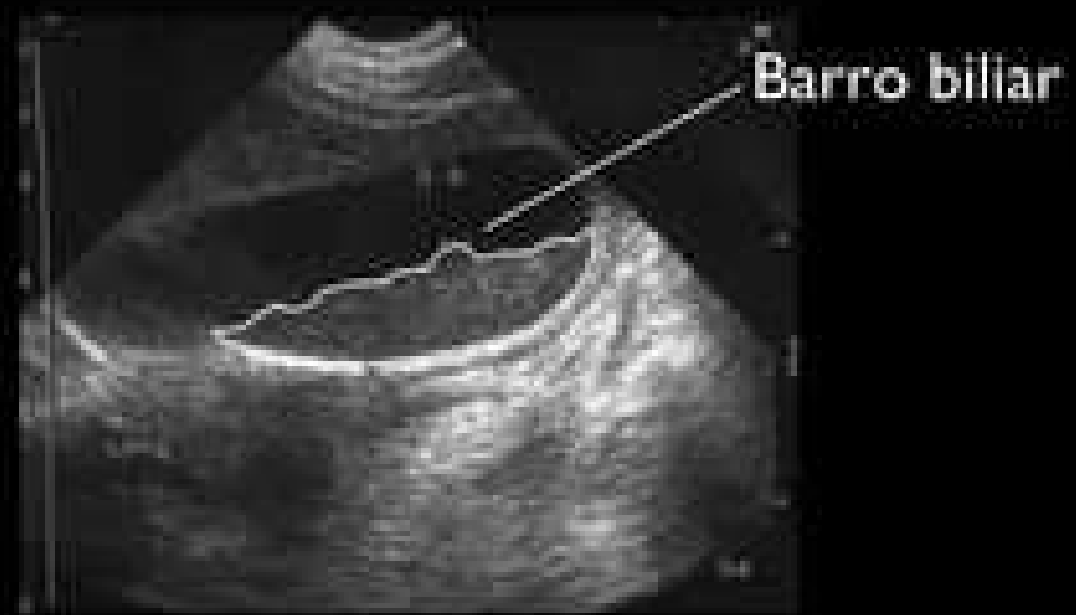
DIAGNOSTICO

ESTUDIO ECOGRAFICO

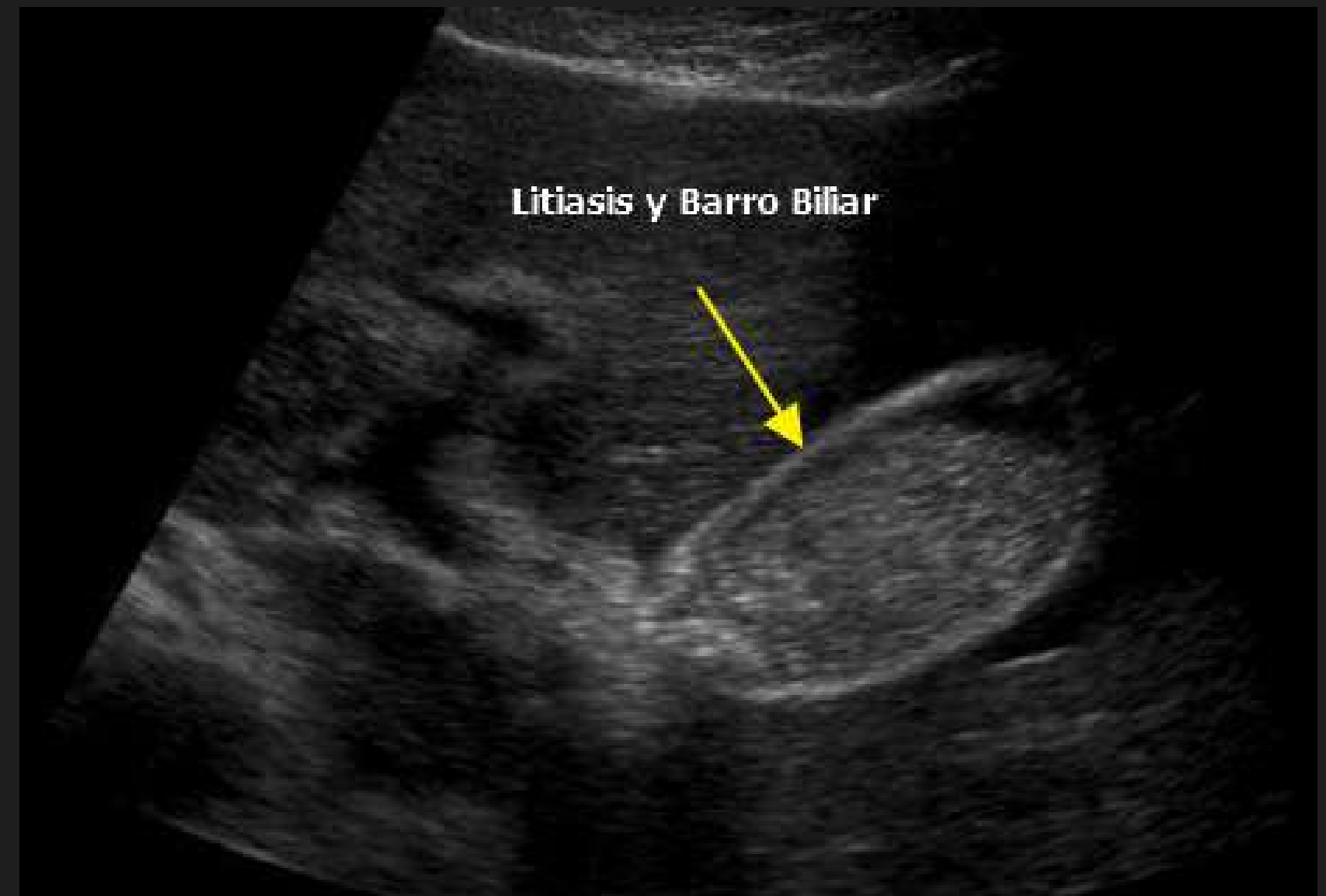- aparece como una masa intravesicular de ecos débiles y sin sombra.
- Se localiza en la porción más declive y con un nivel horizontal, aunque puede ocupar completamente la luz de la vesícula.



Barro biliar



Litiasis y Barro Biliar

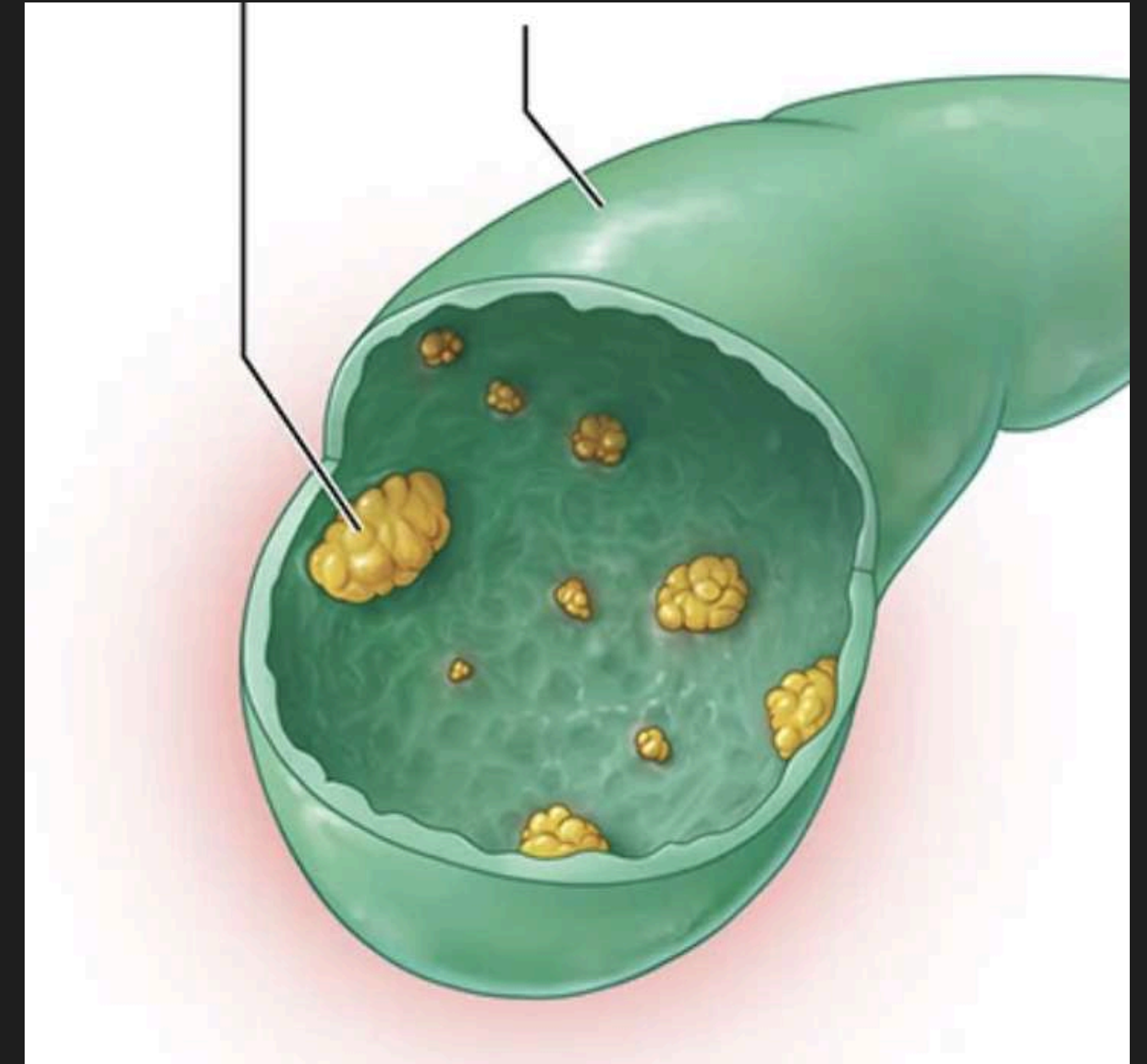


POLIPOSIS BILIAR

Un pólipo en la vesícula biliar es un crecimiento que sobresale de la superficie de la pared interior de la vesícula biliar.

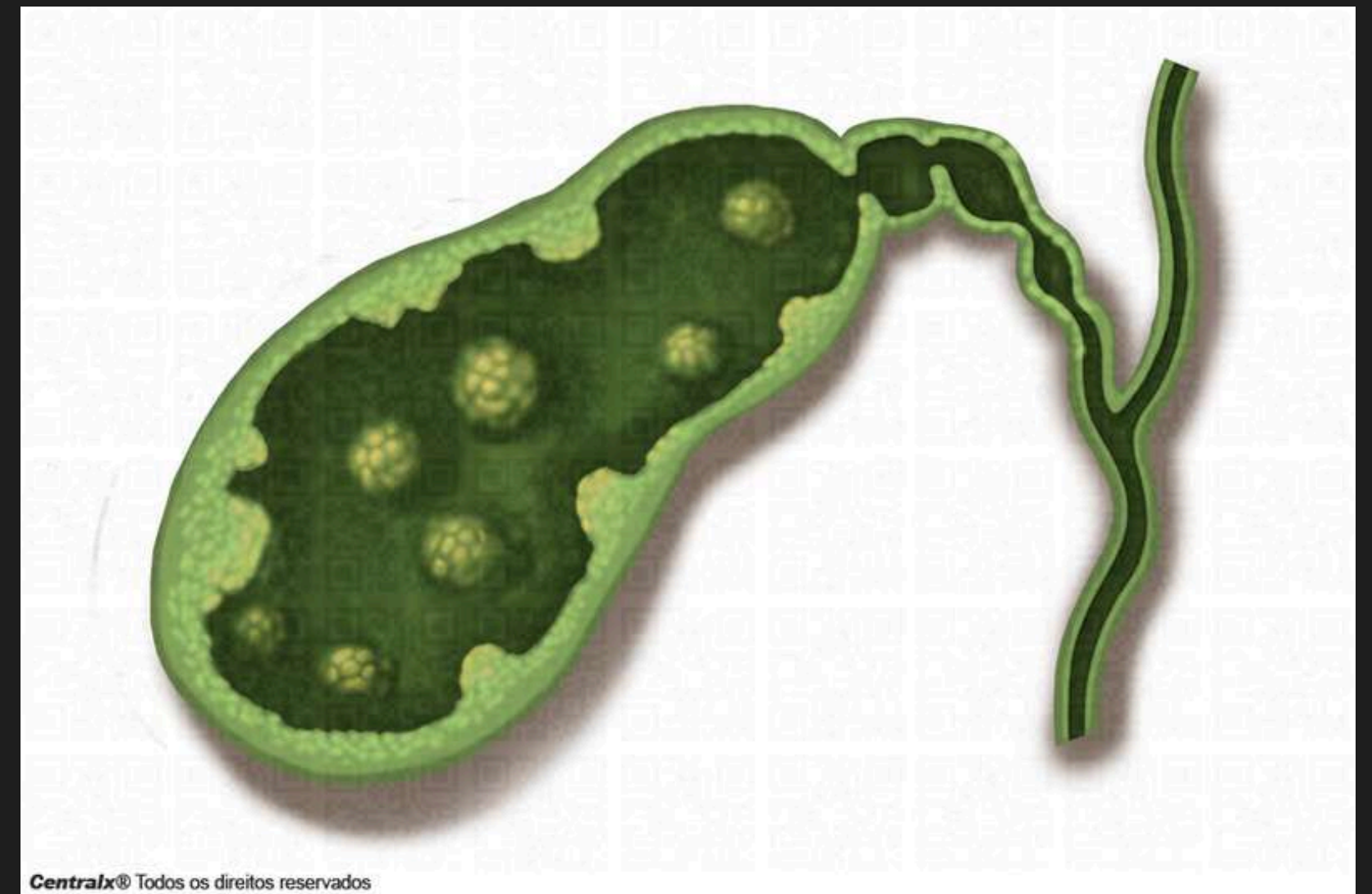
Se deben a elevaciones de los niveles de mucosa de la vesícula biliar.

Los pólipos mayores de 1 centímetro tienen mayor probabilidad de ser cáncer.



TIPOS DE PÓLIPOS

- No neoplásicos o pseudopolipos: pólipos de colesterol, pólipos en la vesícula de carácter inflamatorio . Este tipo de pólipos son benignos y sin potencial maligno.
- Neoplásicos o verdaderos:
Benignos: adenoma o pólipo adenomatoso.
Malignos: Pólipo adenocarcinomatoso.

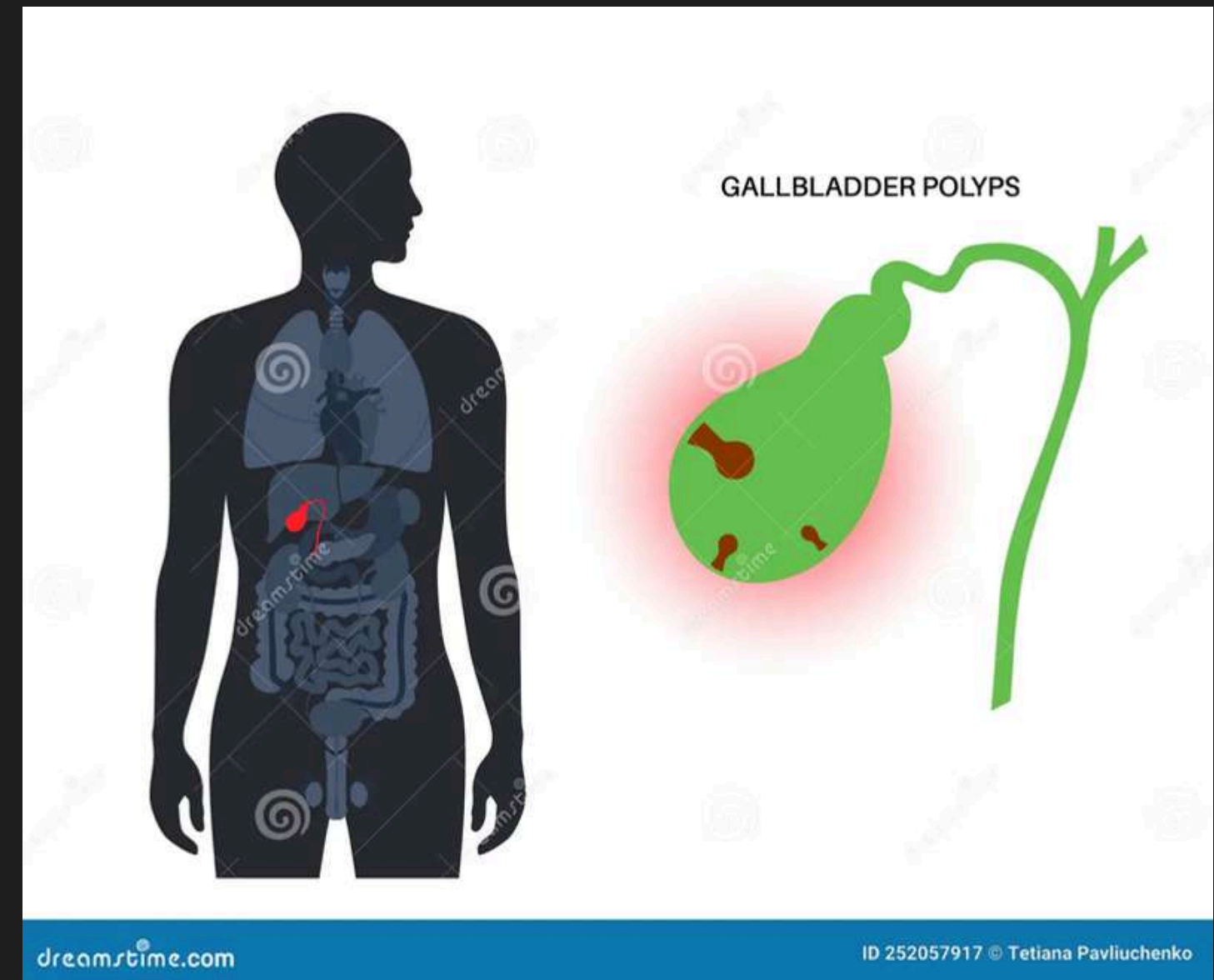


CAUSAS

Algunos factores son la edad de los pacientes superior a 60 años

Presencia de cálculos biliares.

pacientes que hayan sufrido uno o varios procesos inflamatorios de la vesícula



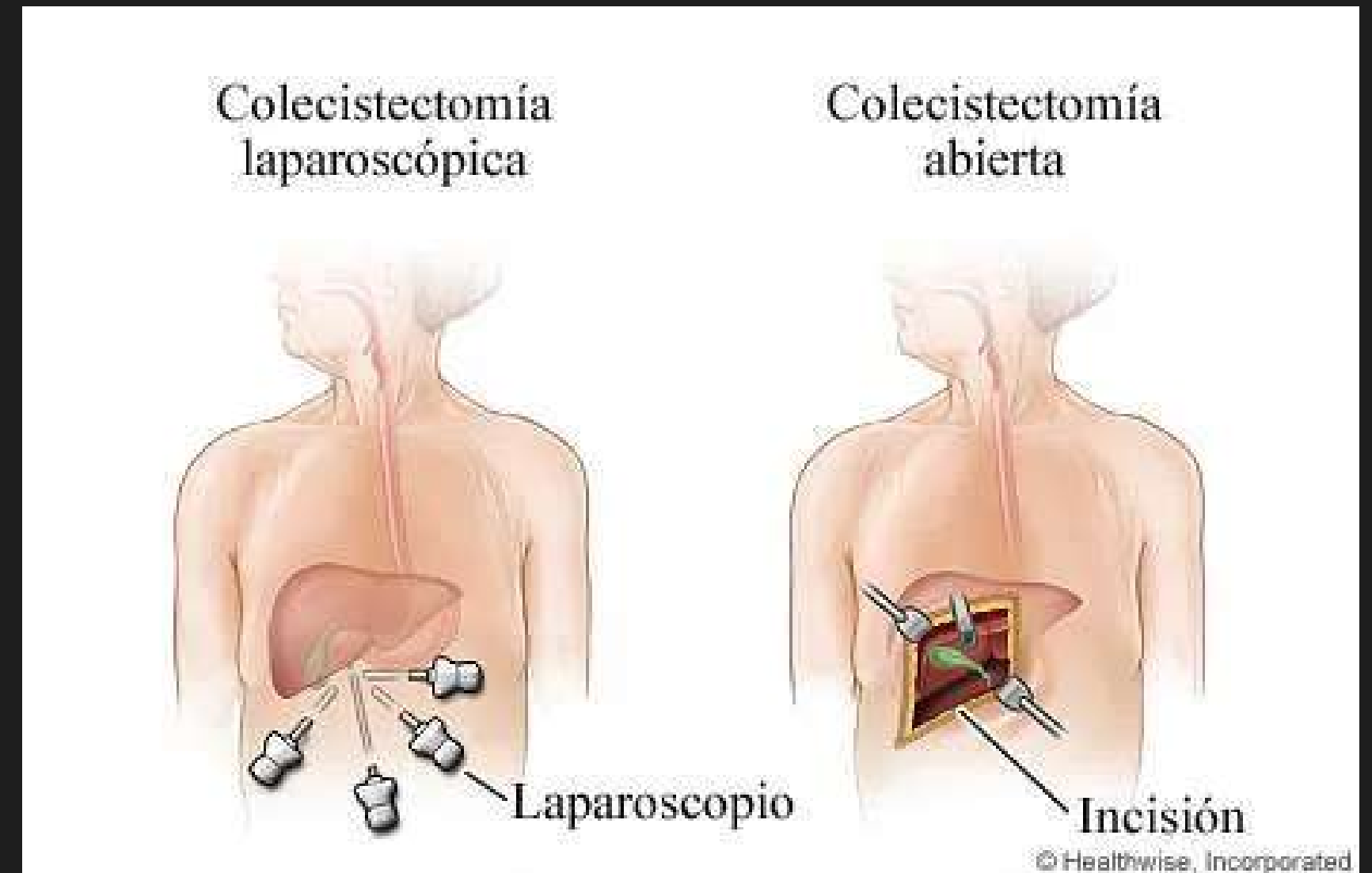
CLINICA

Por lo general no presentan síntomas.

(calculos biliares) presencia de síntomas

Dolor en hipocondrio derecho

Tratamiento >10 mm colecistectomía



DIAGNOSTICO

ECOGRAFÍA.

- elevación de la pared de la vesícula que protruye hacia la luz, no móvil y sin sombra acústica posterior
- lesiones ecogénicas intravesiculares planas, y en pocos casos, polipoideas. Son múltiples, aunque pueden aparecer únicas, sin sombra, inmóviles y dependientes de la pared.



