

HÍGADO Y VÍAS BILIARES

PASIÓN POR EDUCAR

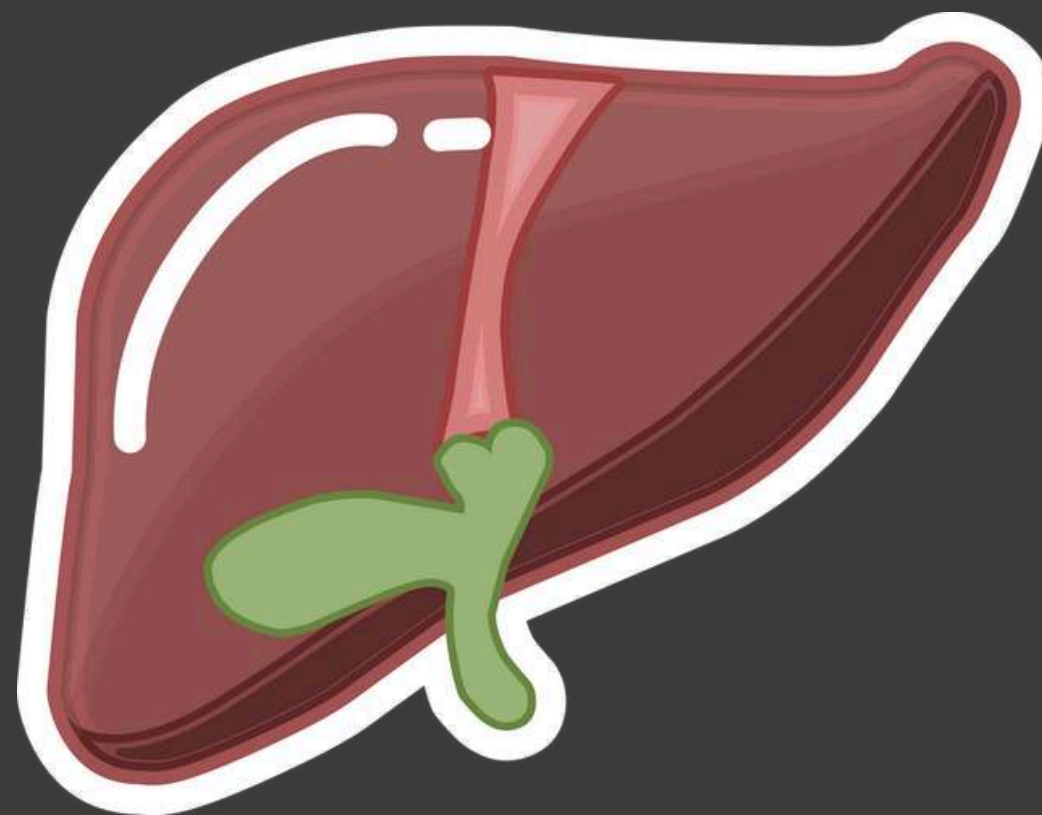
IMAGENOLOGÍA
DR. GERARDO CANCINO GORDILLO
LILIANA PREZ LOPEZ
JAZMIN RUIZ GARCIA
KARLA CRUZ MARTINEZ

COMITAN DE DOMINGUEZ CHIAPAS A 18 DE JUNIO DE 2024.

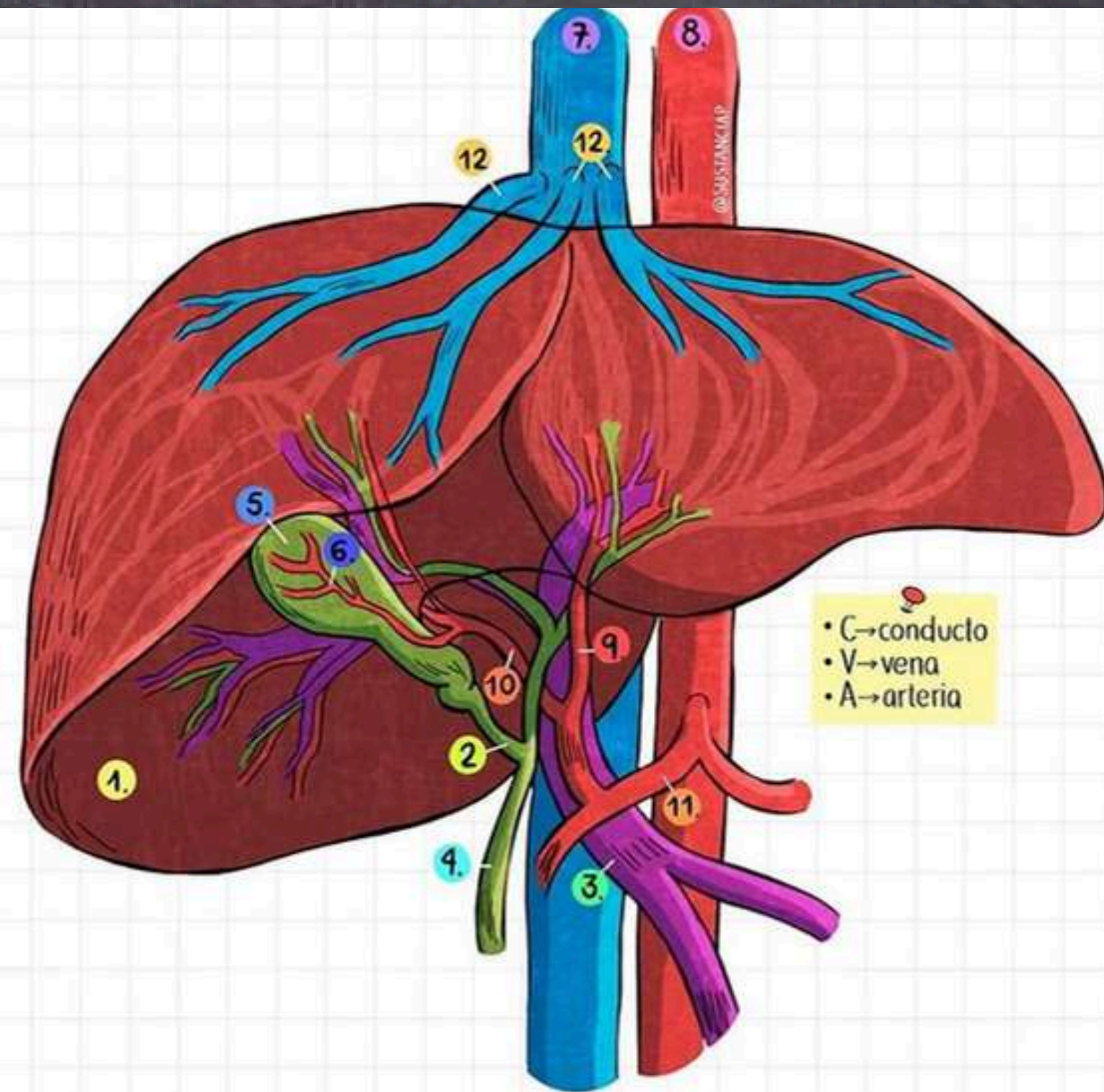
HÍGADO Y VESICULA BILIAR



HÍGADO



ANATOMÍA

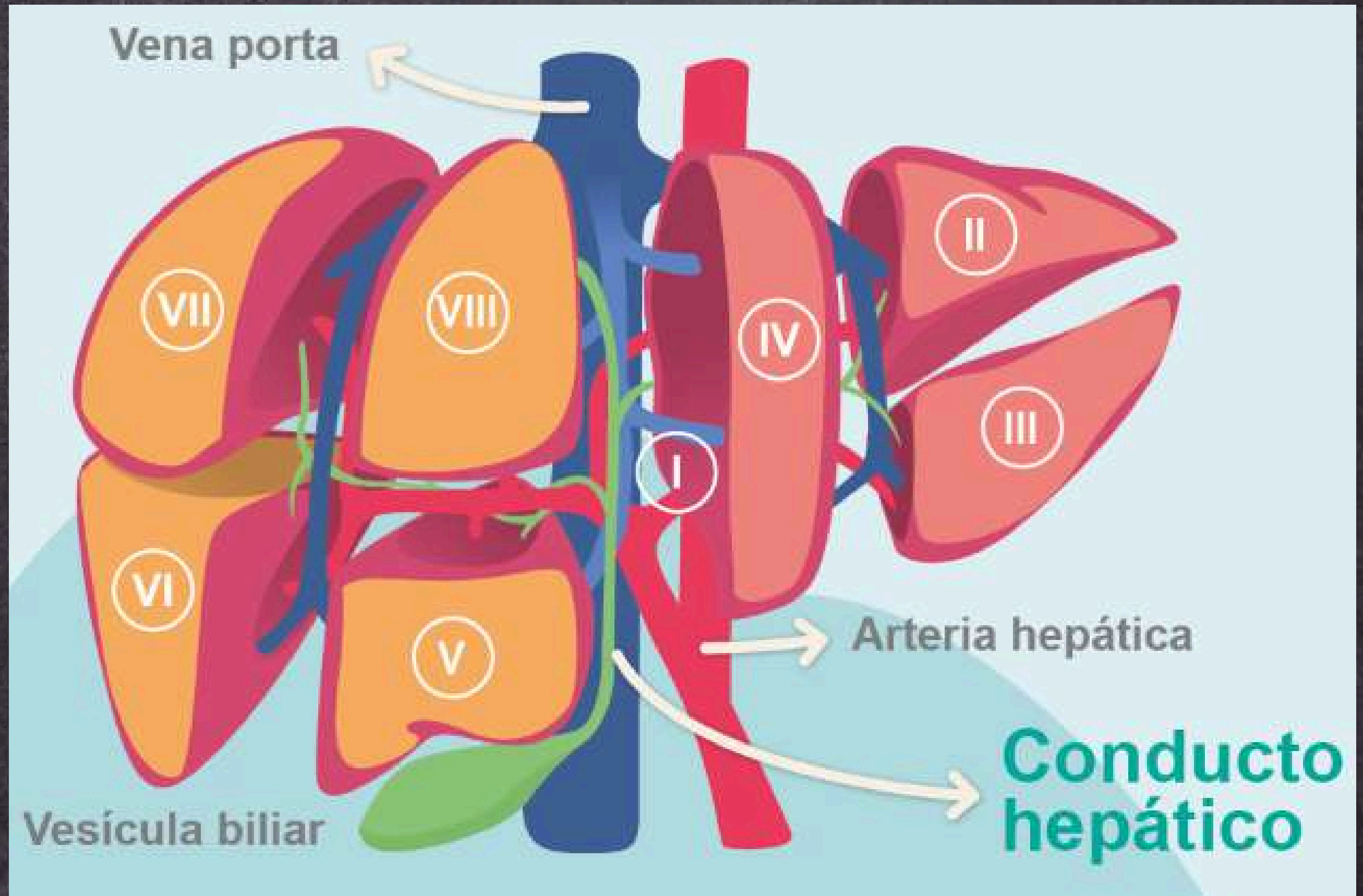


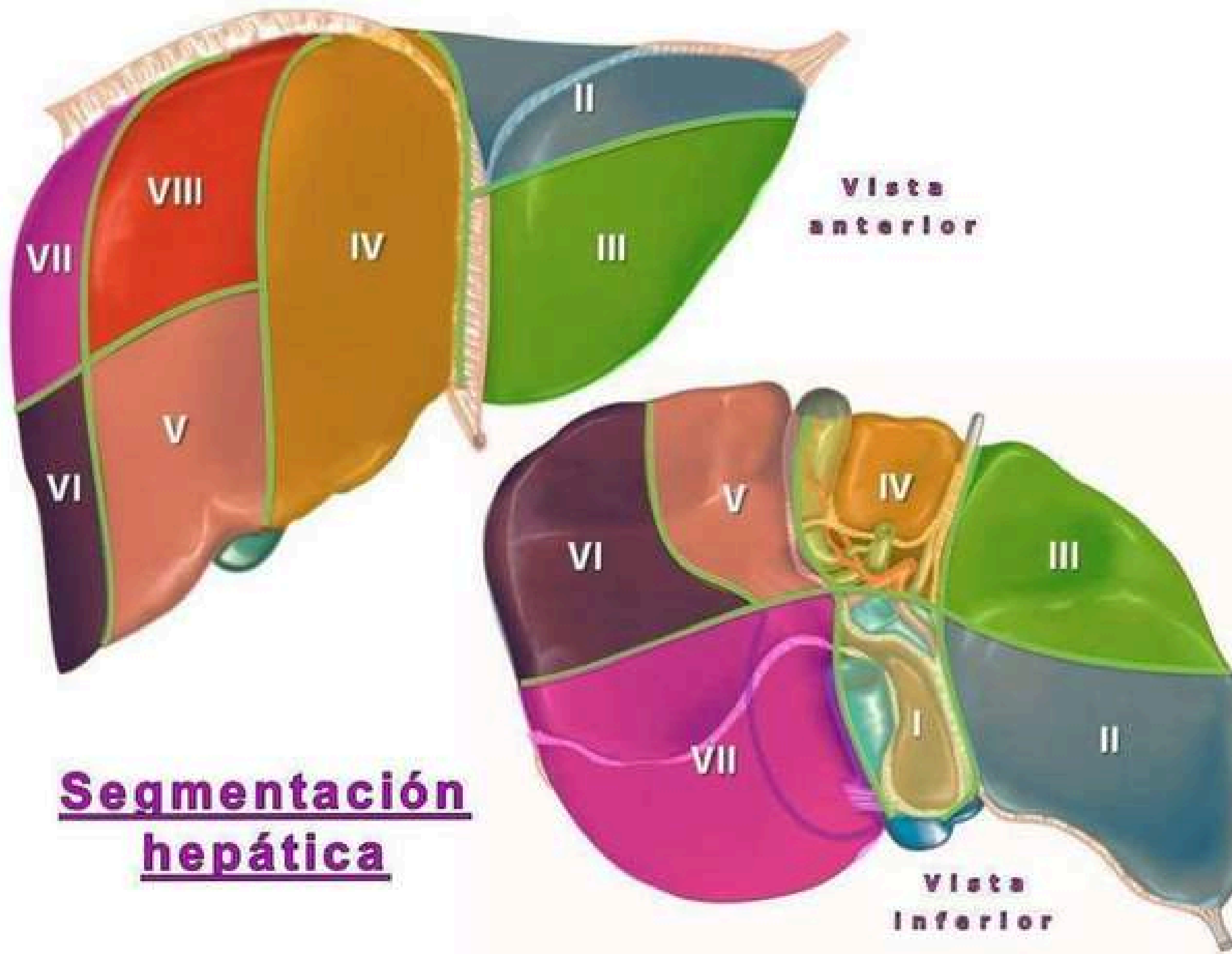
- 1 HÍGADO
- 2 C. CÍSTICO
- 3 VENA PORTA
- 4 C. BILIAR COMÚN

- 5 VESÍCULA BILIAR
- 6 A. CÍSTICA
- 7 V. CAVA INFERIOR
- 8 AORTA DESCENDENTE

- 9 A. HEPÁTICA IZQUIERDA
- 10 A. HEPÁTICA DERECHA
- 11 A. HEPÁTICA COMÚN
- 12 VENAS HEPÁTICAS

ANATOMÍA LOBULOS






Segmentación
hepática


CARACTERÍSTICAS



- Parte superior derecha de la cavidad abdominal, debajo del diafragma y por encima del estómago, el riñón derecho y los intestinos.




- LONGITUD LD: 13 cm
- ANCHO: 17 cm
- ESPESOR: 7 cm
- PESO: 1400 M, 1800 H



- Producción de bilis
- Producción de proteínas
- Producción de colesterol
- Almacenamiento y liberación de glucosa
- Procesamiento de Hb
- Conversión de amoniaco en urea
- Depuración de farmacos
- Regulación de coagulación
- Compensación de bilirrubina

MEDIDAS USG



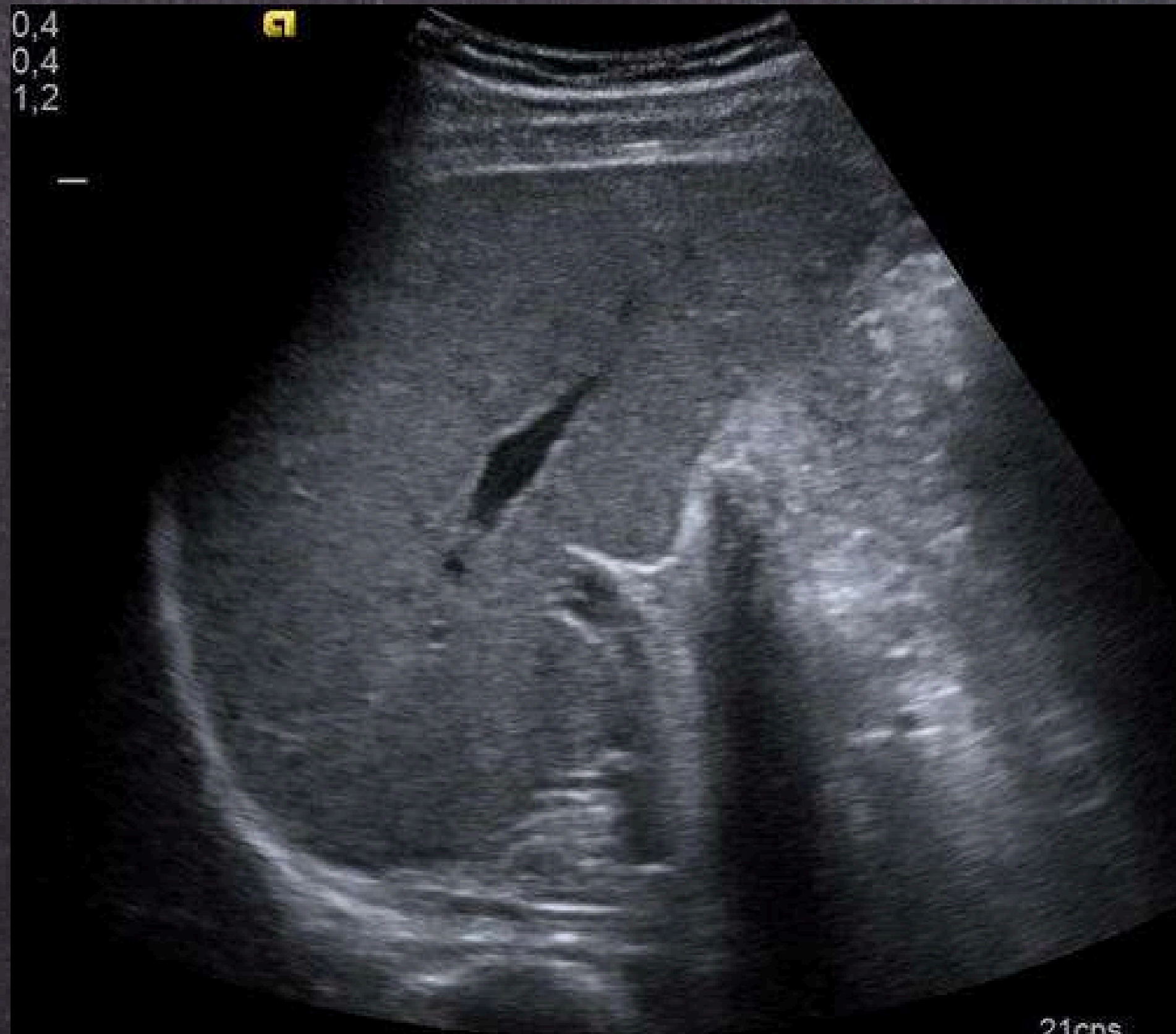- LONGITUD: 13-15 cm
-
- ANCHO: 13-18 cm
-
- ESPESOR: 7 cm
-
- PESO: 1400 M, 1800 H

- VENA PORTA: <12 MM/D
- AORTA: <20 MM/D
- VENA CAVA: <20 MM/D

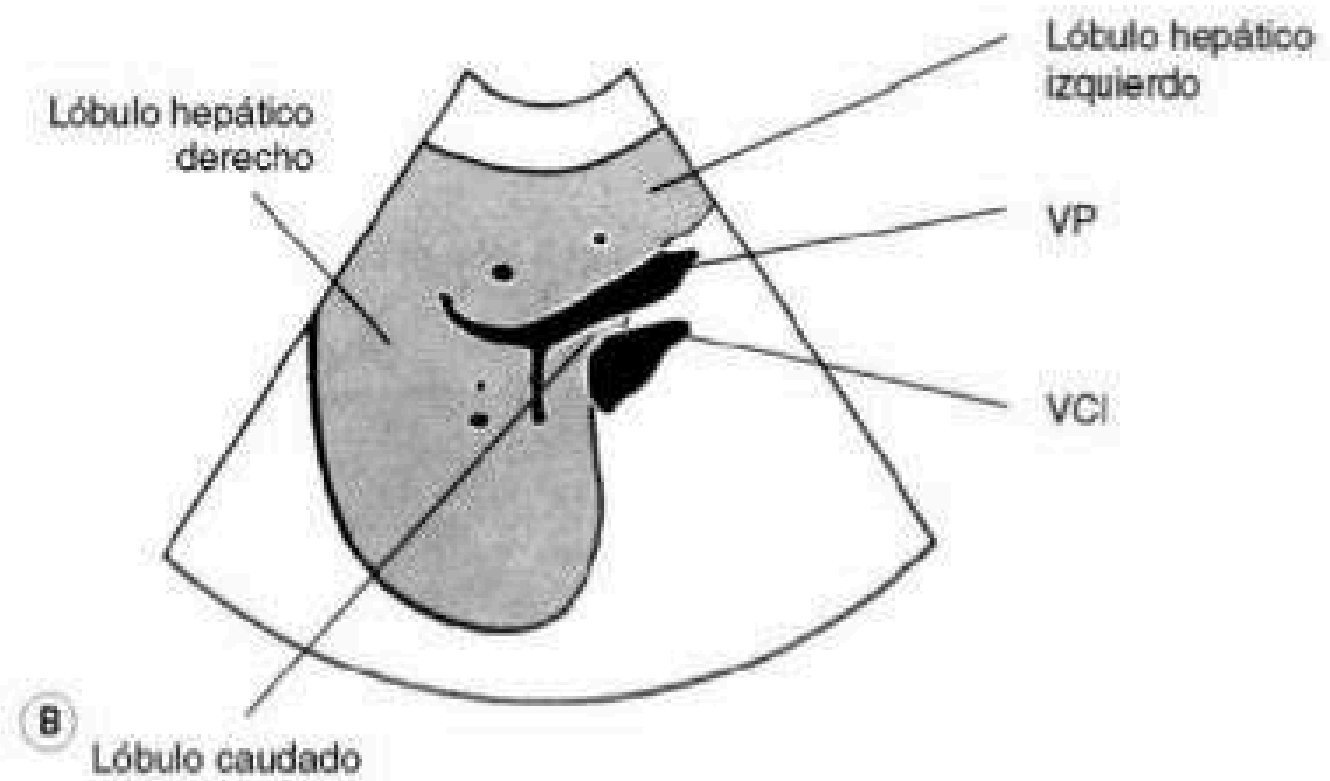
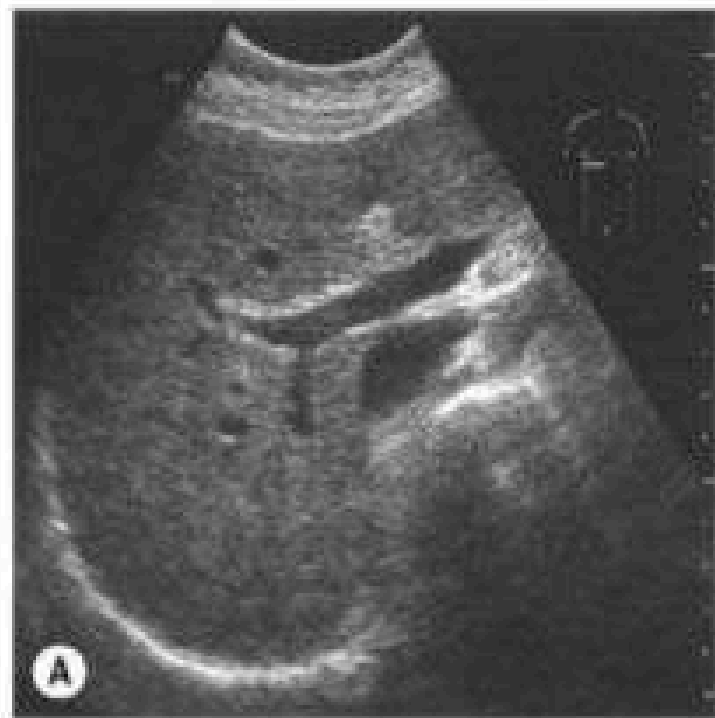
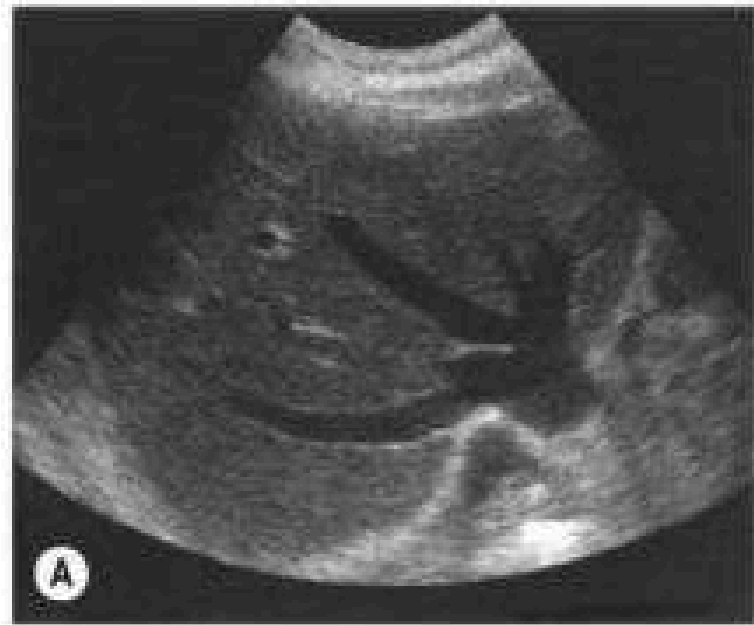Table 7.1 Dimensions of the normal liver³

Diameter	Mean \pm SD (cm)
Midclavicular longitudinal	10.5 \pm 1.5
Midclavicular anteroposterior	8.1 \pm 1.9
Midline longitudinal	8.3 \pm 1.7
Midline anteroposterior	5.7 \pm 1.5

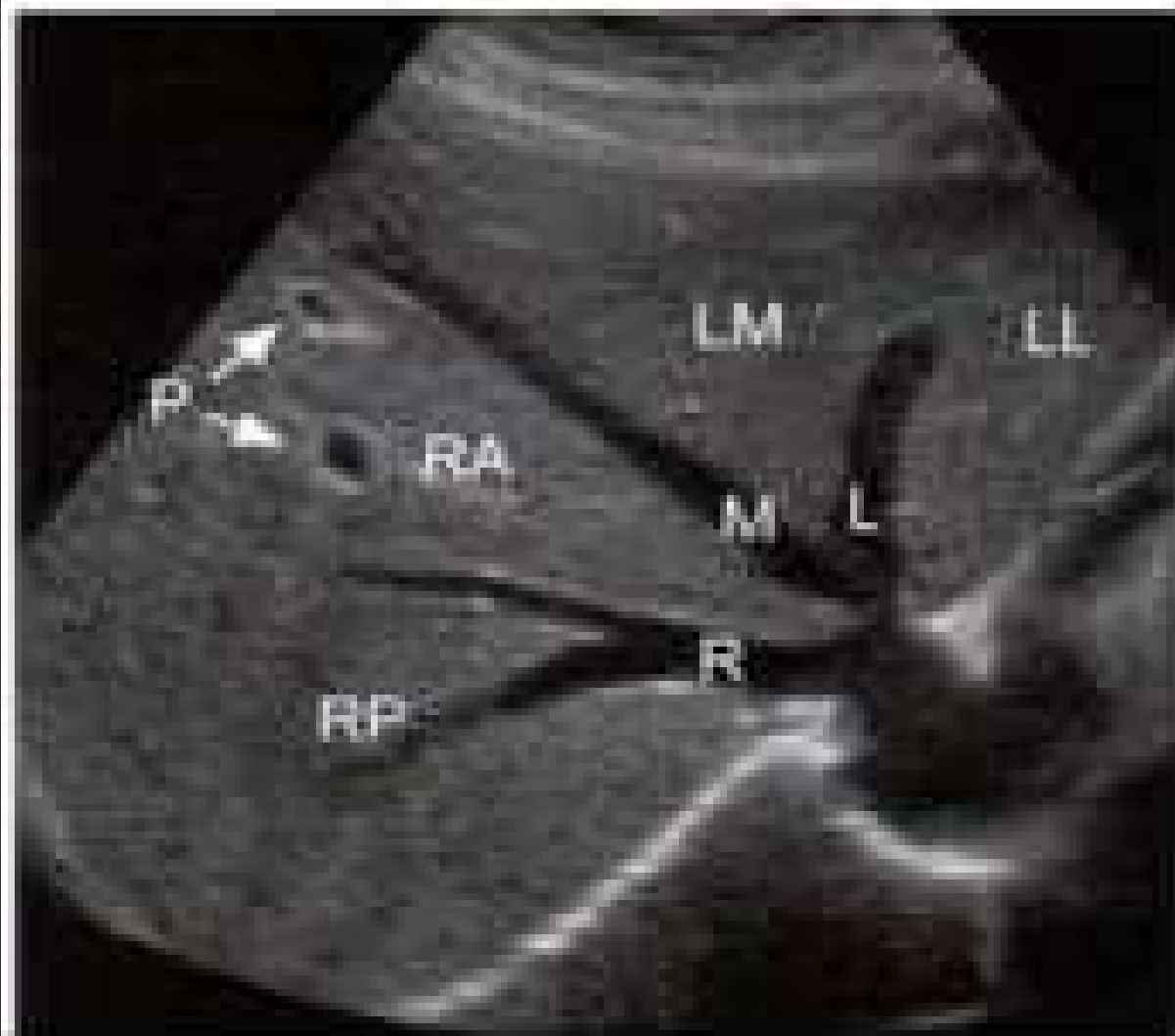
USG DE HÍGADO



USG DE HÍGADO

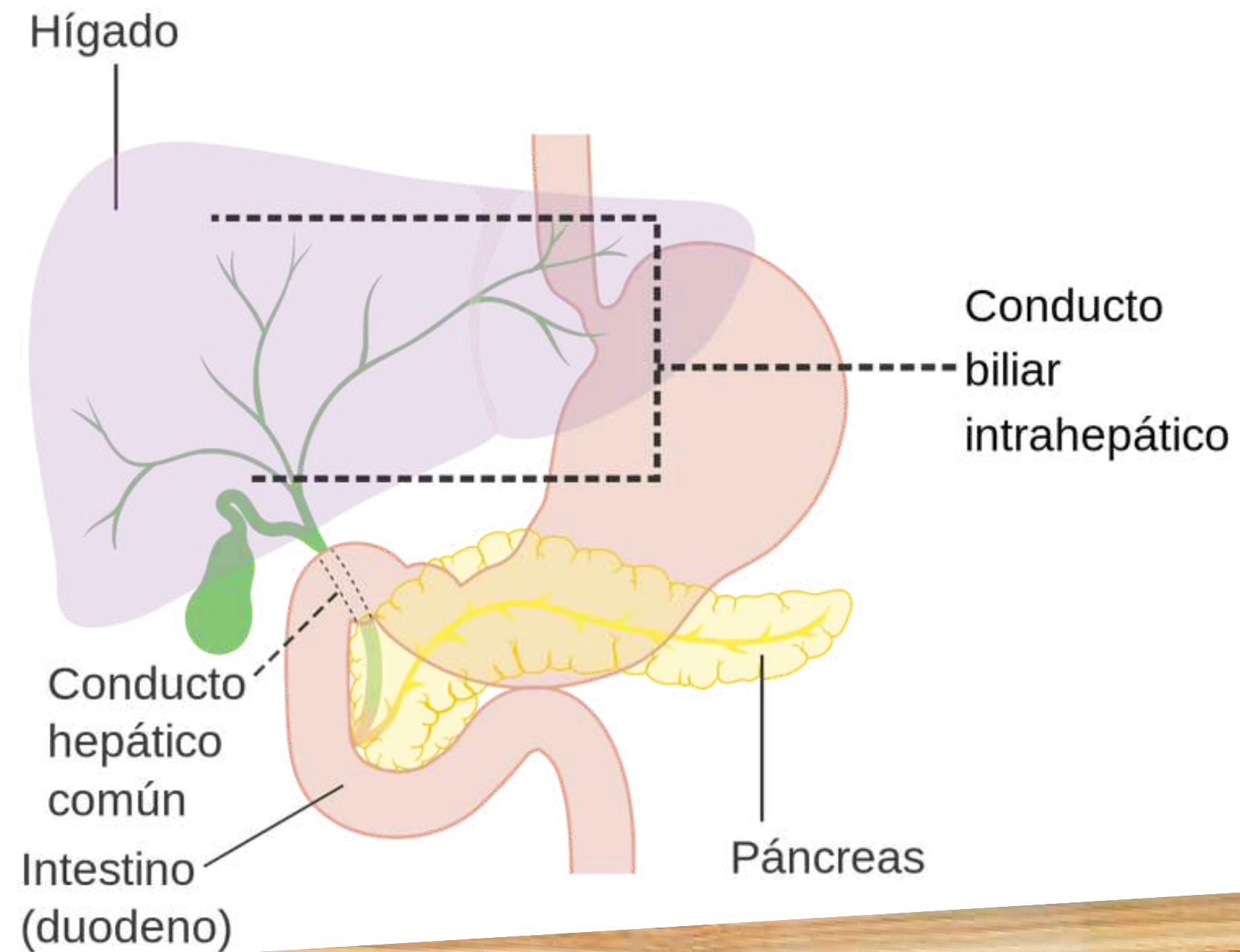


USG DE HÍGADO



LL: SEGMENTO LATERAL IZQUIERDO
LM: SEGMENTO MEDIAL IZQUIERDO
RA: SEGMENTO ANTERIOR DERECHO
RP: SEGMENTO POSTERIOR DERECHO
P: RAMAS DE LA VENA PORTA
L: VENA HEPÁTICA IZQUIERDA
M: VENA HEPÁTICA MEDIA
R: VENA HEPÁTICA DERECHA


VÍA BILIAR INTRAHEPÁTICA



CARACTERÍSTICAS




Esta dentro del parénquima hepático, el tejido funcional del hígado. Se ramifican y distribuyen a lo largo de los lóbulos hepáticos para recoger la bilis producida por los hepatocitos en el hígado.



LARGO: varia

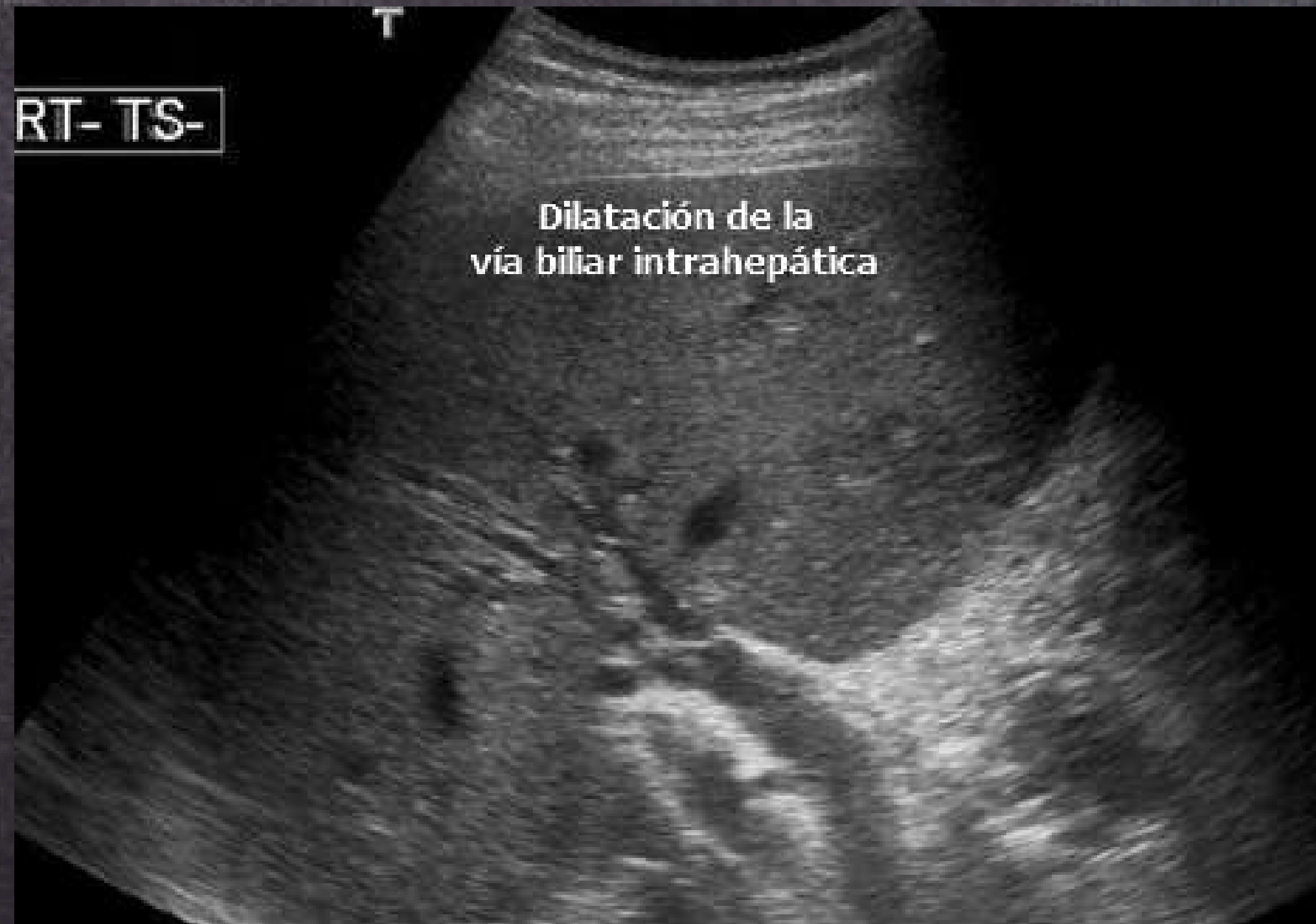ANCHO: 100 micrometros

GROSOR DE LA PARED:
muy delgafo



- Transporta la bilis
- Eliminación de desechos
- Secreción de componentes biliares
- Regulación de la composición de la bilis

USG DE V. B. I.

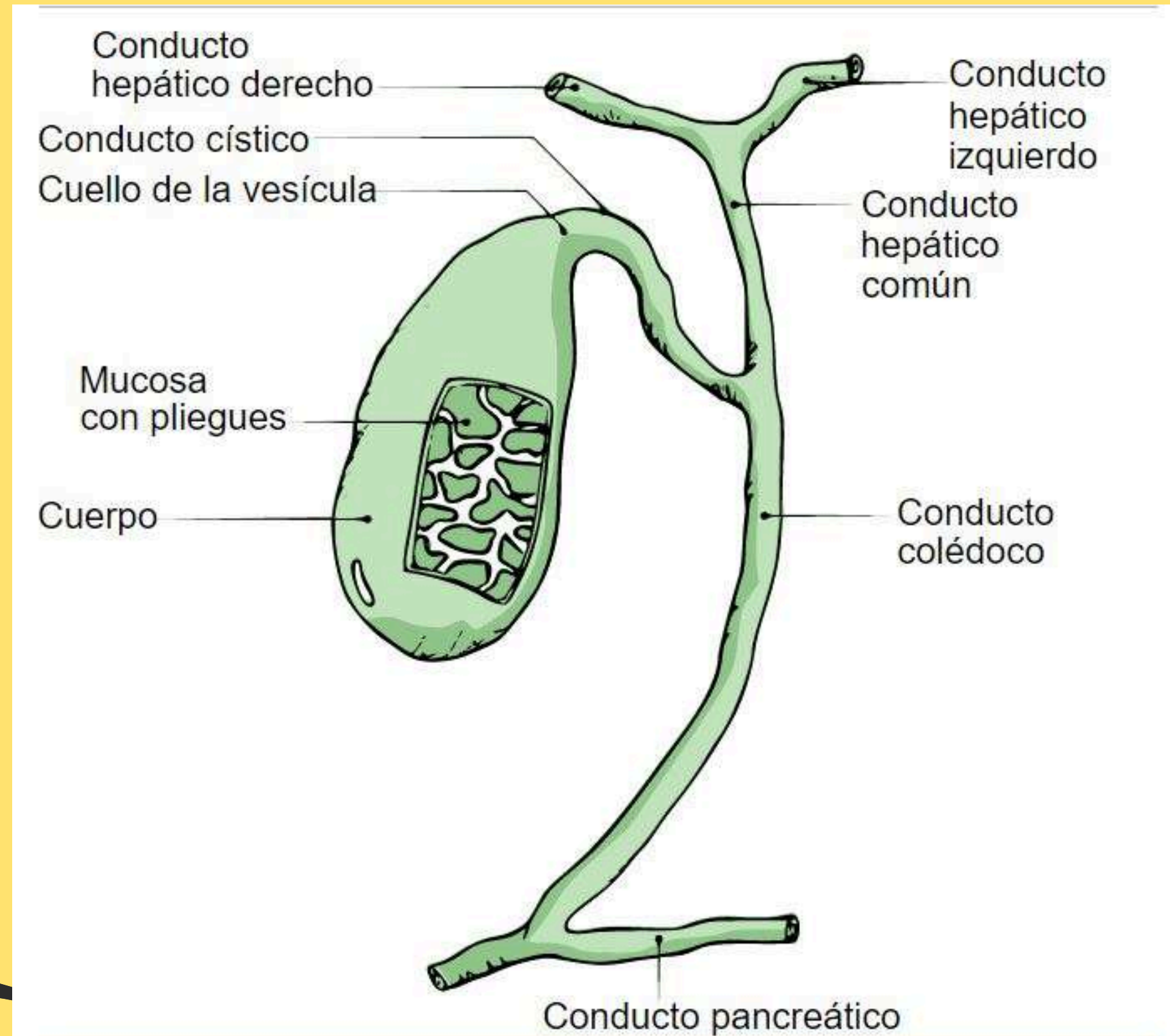




**VESICULA
BILIAR**




ANATOMIA



CARACTERÍSTICAS




Cuadrante superior derecho



LARGO: 7-10 cm

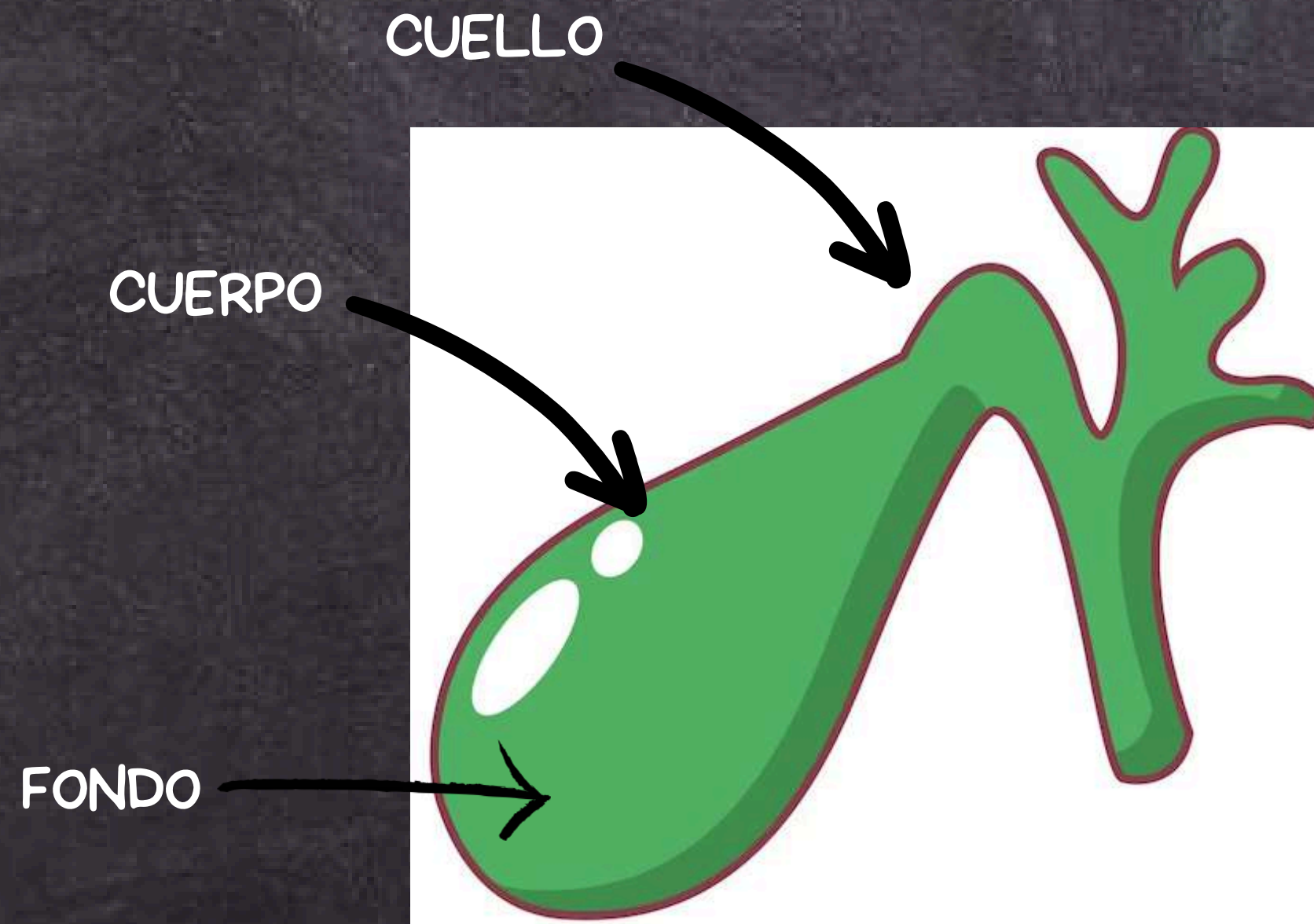
ANCHO: 4 cm

GROSOR DE LA PARED: 3 mm



Almacenamiento de bilis (30-50 ml), que se libera en el duodeno durante la digestión

SE DIVIDE EN:



CUELLO

Corresponde al borde anterior del hígado

CUERPO

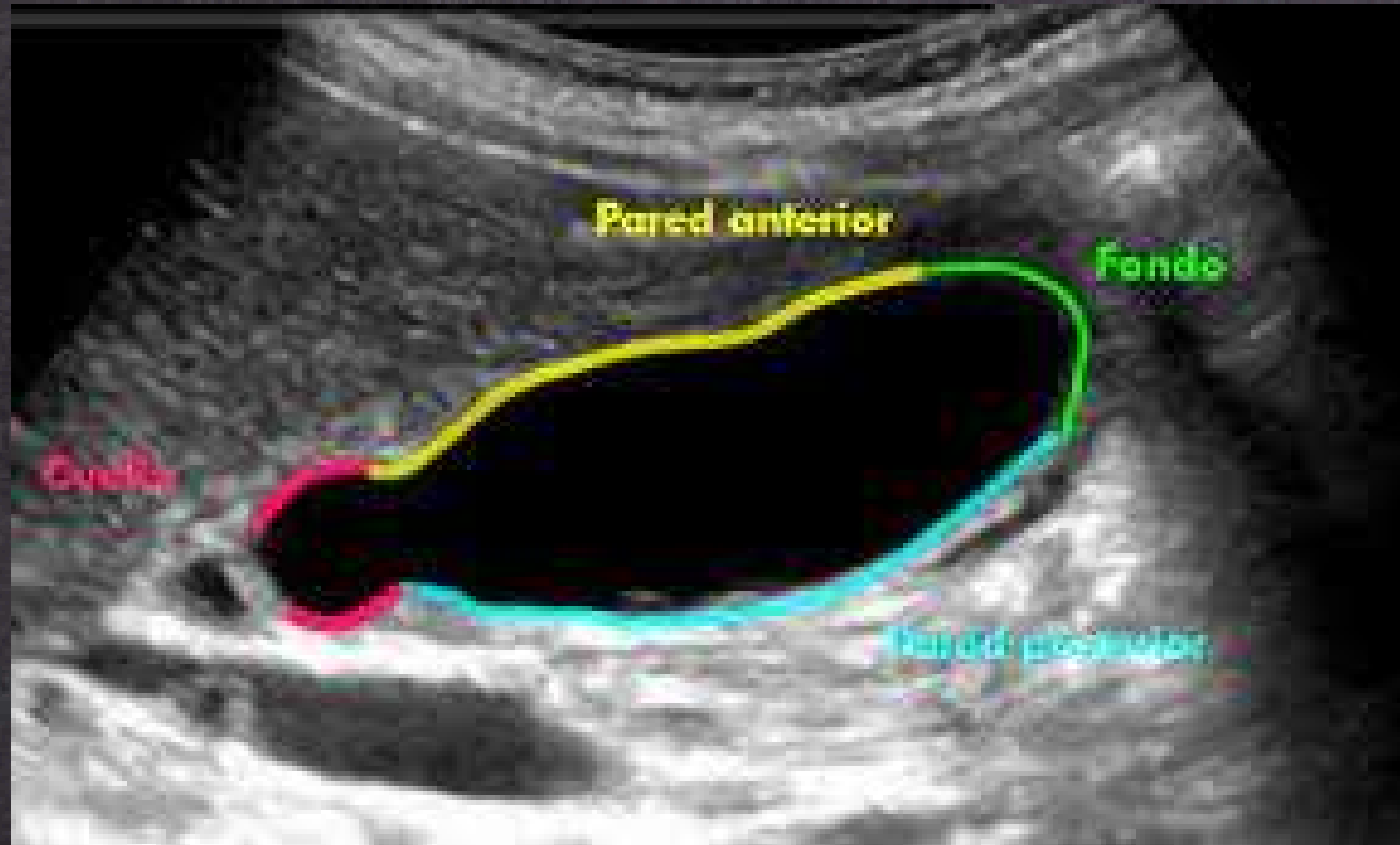
Esta unido o en contacto con la fosa cística

FONDO

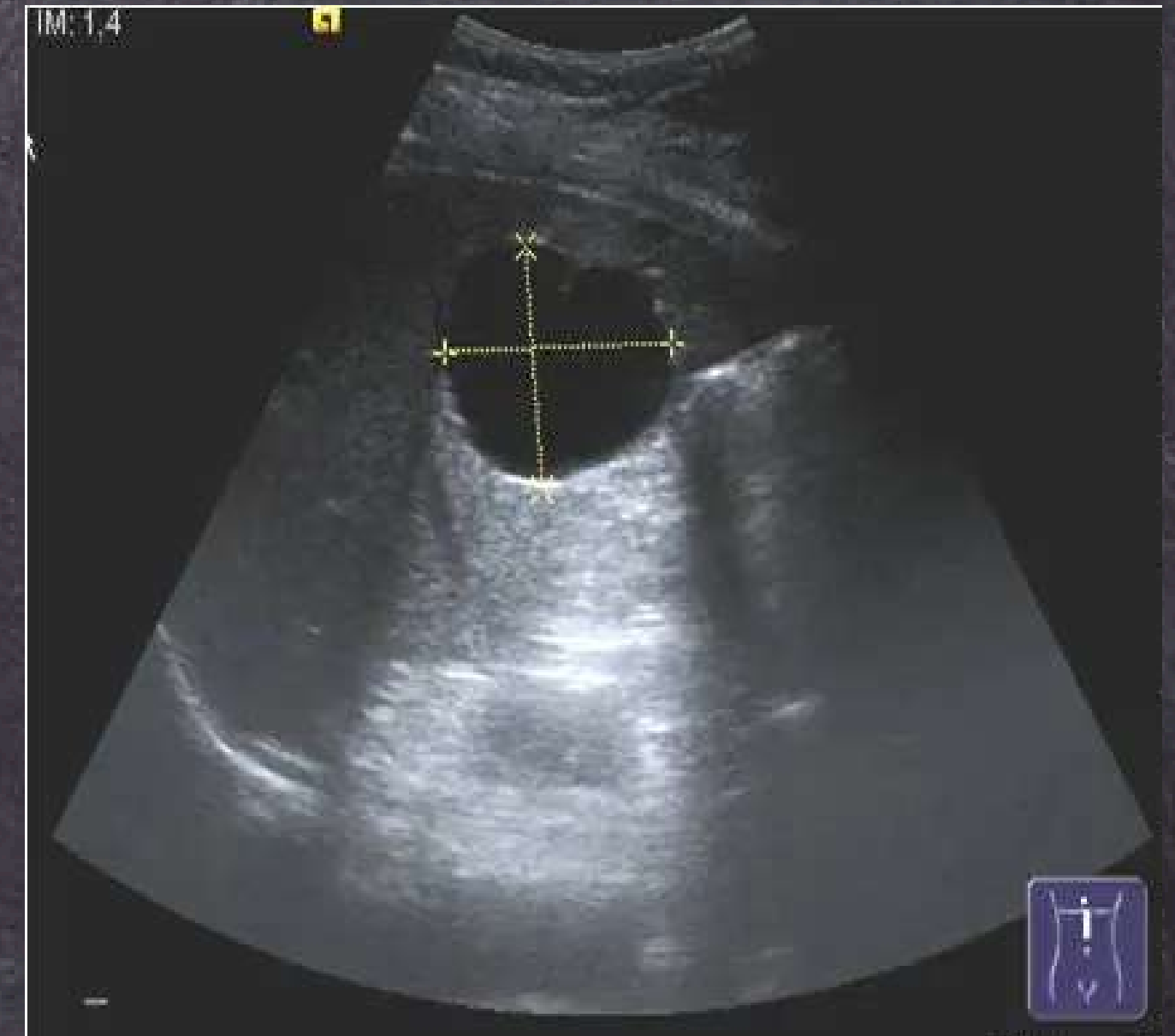Se encuentra proximal a la porta hepática

ECOGRAFÍA

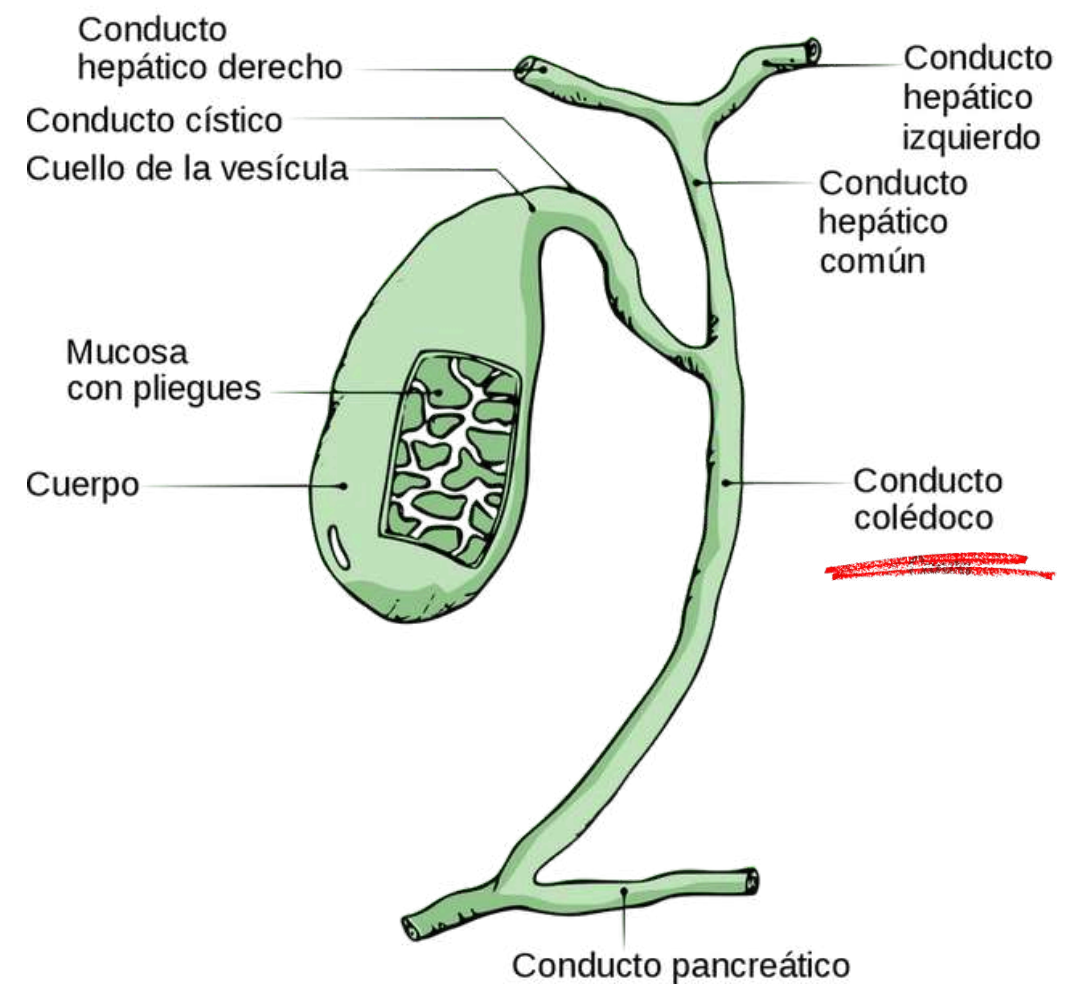
SAGITAL



TRANSVERSAL




C. COLÉDOCO



CARACTERÍSTICAS




Forma por la unión del conducto cístico (que proviene de la vesícula biliar) y el conducto hepático común (que proviene del hígado).



LARGO: 5 y 15 cm

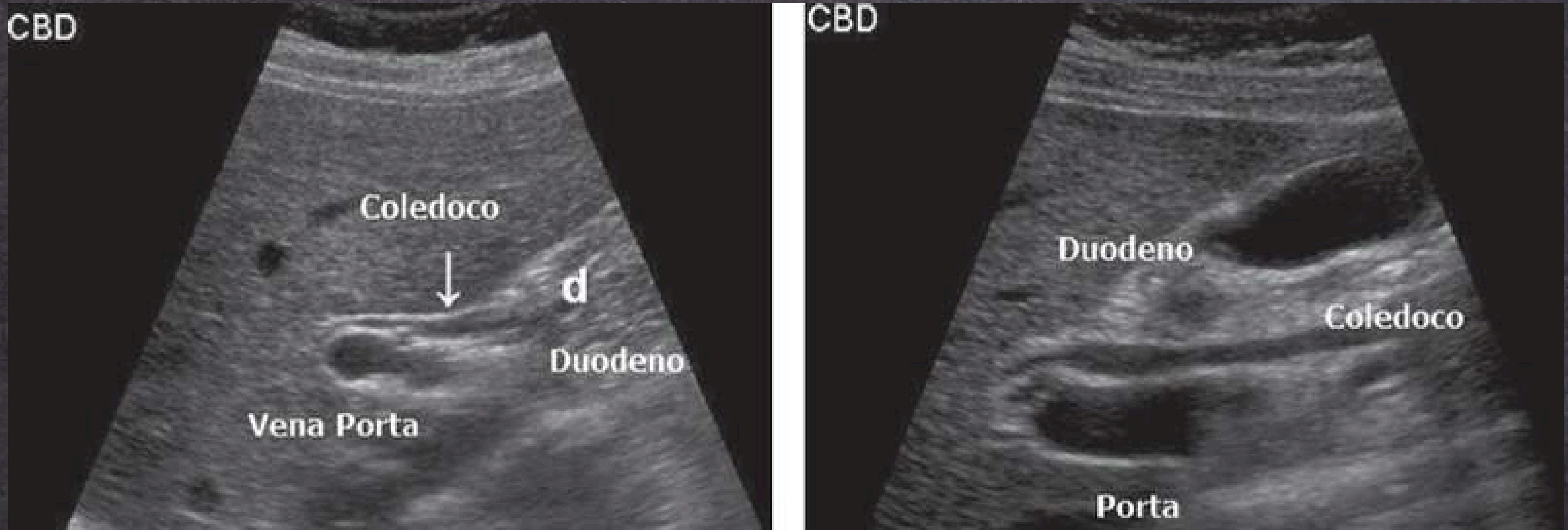
ANCHO: 4-6 mm

GROSOR DE LA PARED: 1 mm



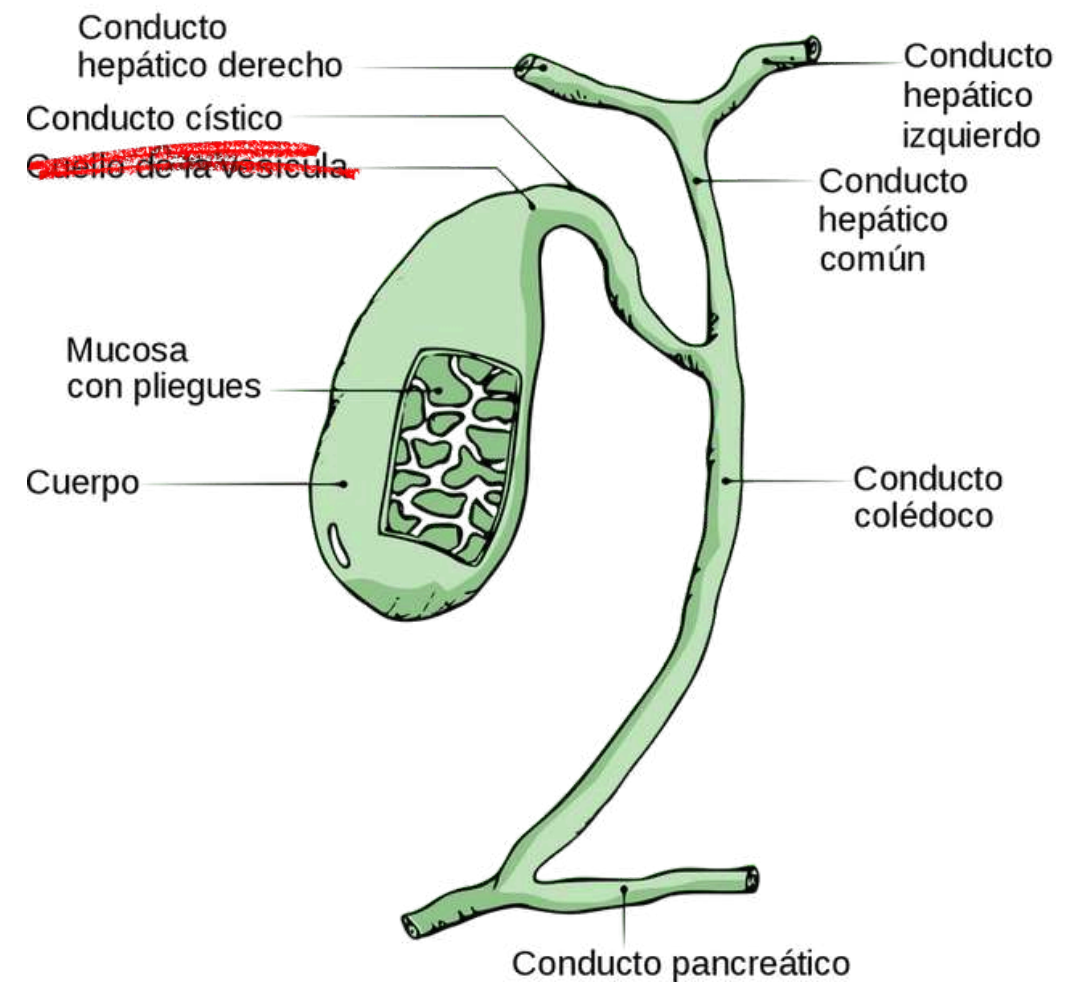
- Transporta la bilis
- Regulación del flujo biliar
- Excreción de desechos
- Absorción de nutrientes

USG DE C. COLÉDOCO



- En cuanto al diámetro del conducto colédoco, la media fue de 4.4 ± 1.11 mm, con un mínimo de 1.9 mm y un máximo de 8.8 mm


C. CÍSTICO



CARACTERÍSTICAS




Se origina en el cuello de la vesícula biliar, una estructura en forma de pera ubicada en la superficie inferior del hígado



LARGO: 2-4 cm

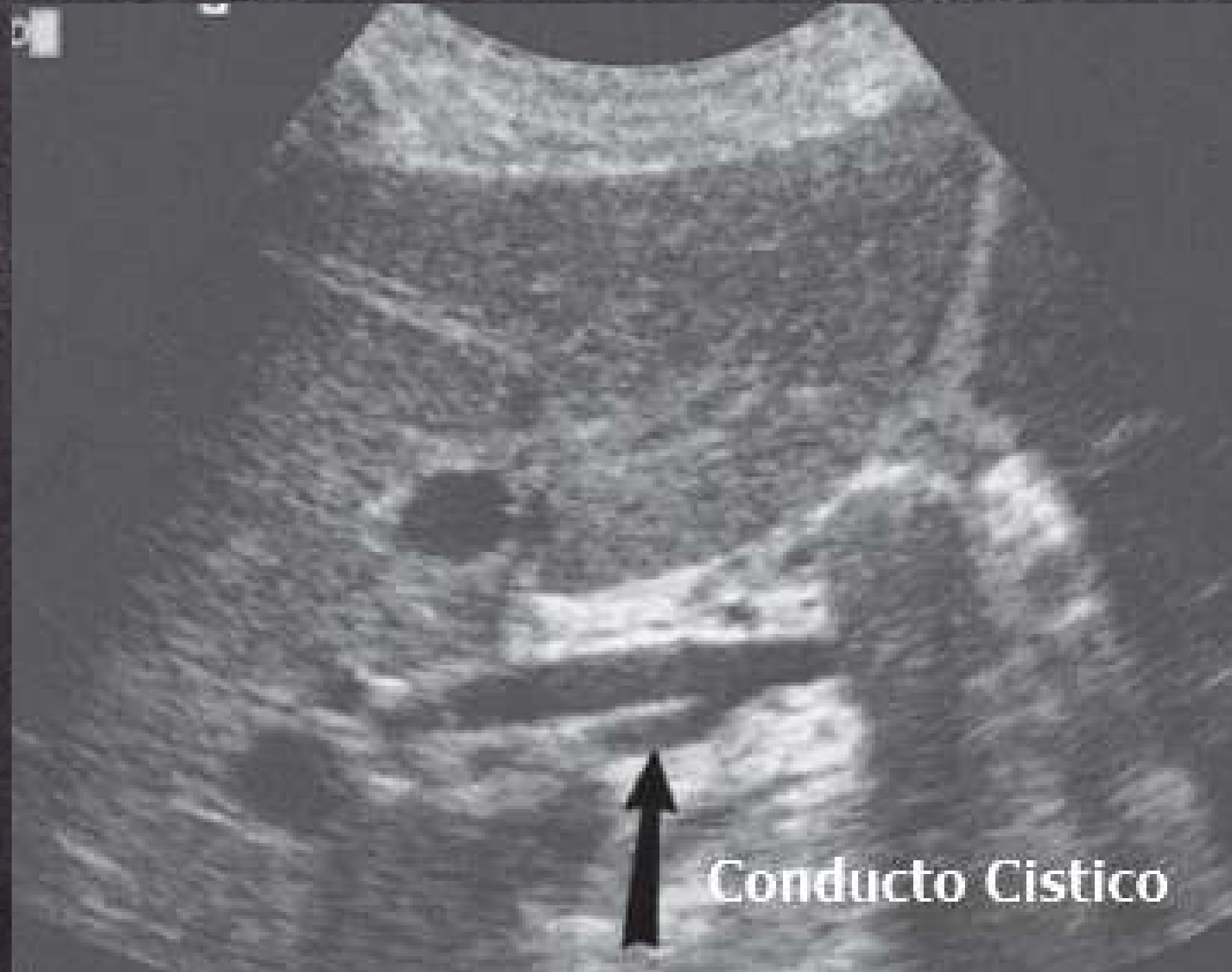ANCHO: 1-5 mm

GROSOR DE LA PARED: 1 mm



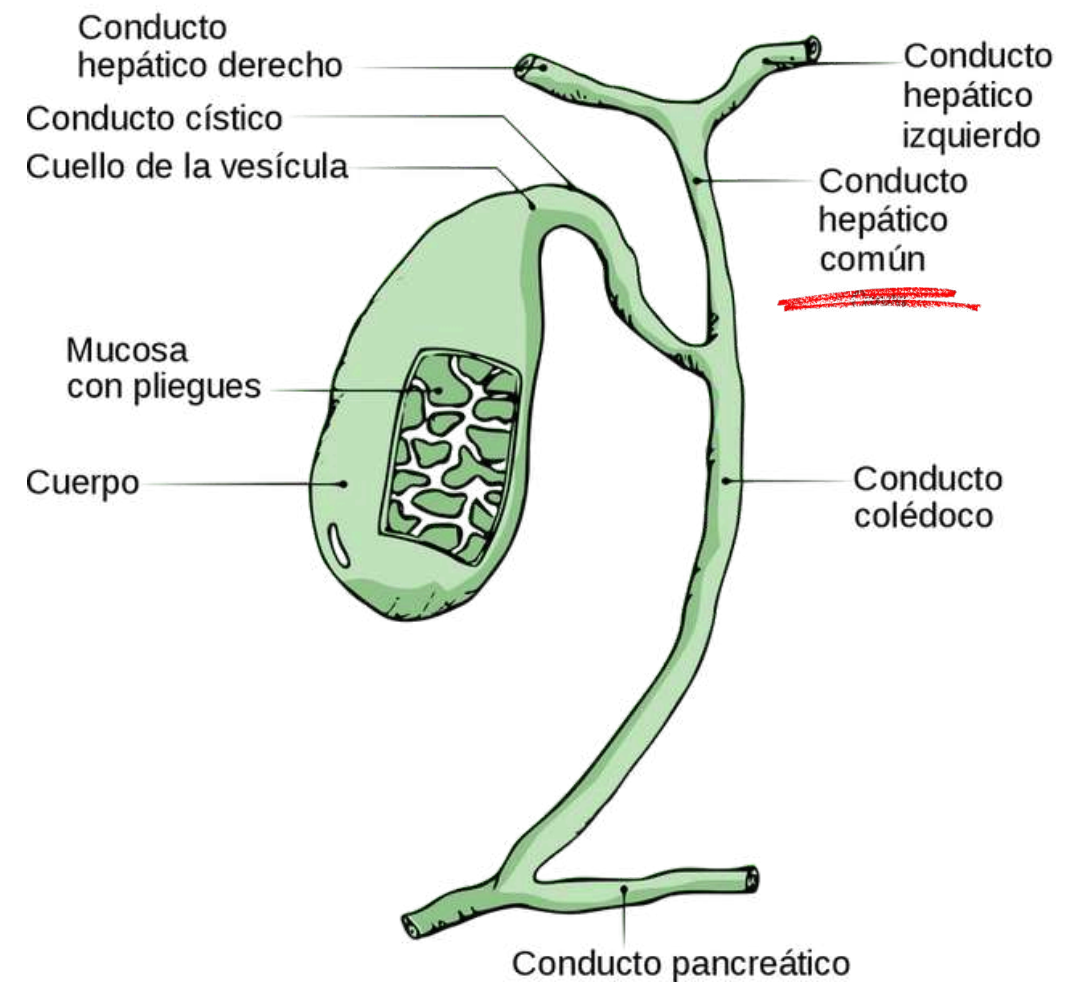
- Transporta la bilis
- Regulación del flujo biliar
- Almacenamiento temporal de bilis

USG DE C. CÍSTICO



Entre 2 y 3 mm de diámetro

C. HEPATICO COMÚN




CARACTERÍSTICAS



Parte superior derecha del abdomen.


Se forma en la confluencia de los conductos hepáticos derecho e izquierdo, que drenan la bilis desde el hígado.



LARGO: 6-10 cm

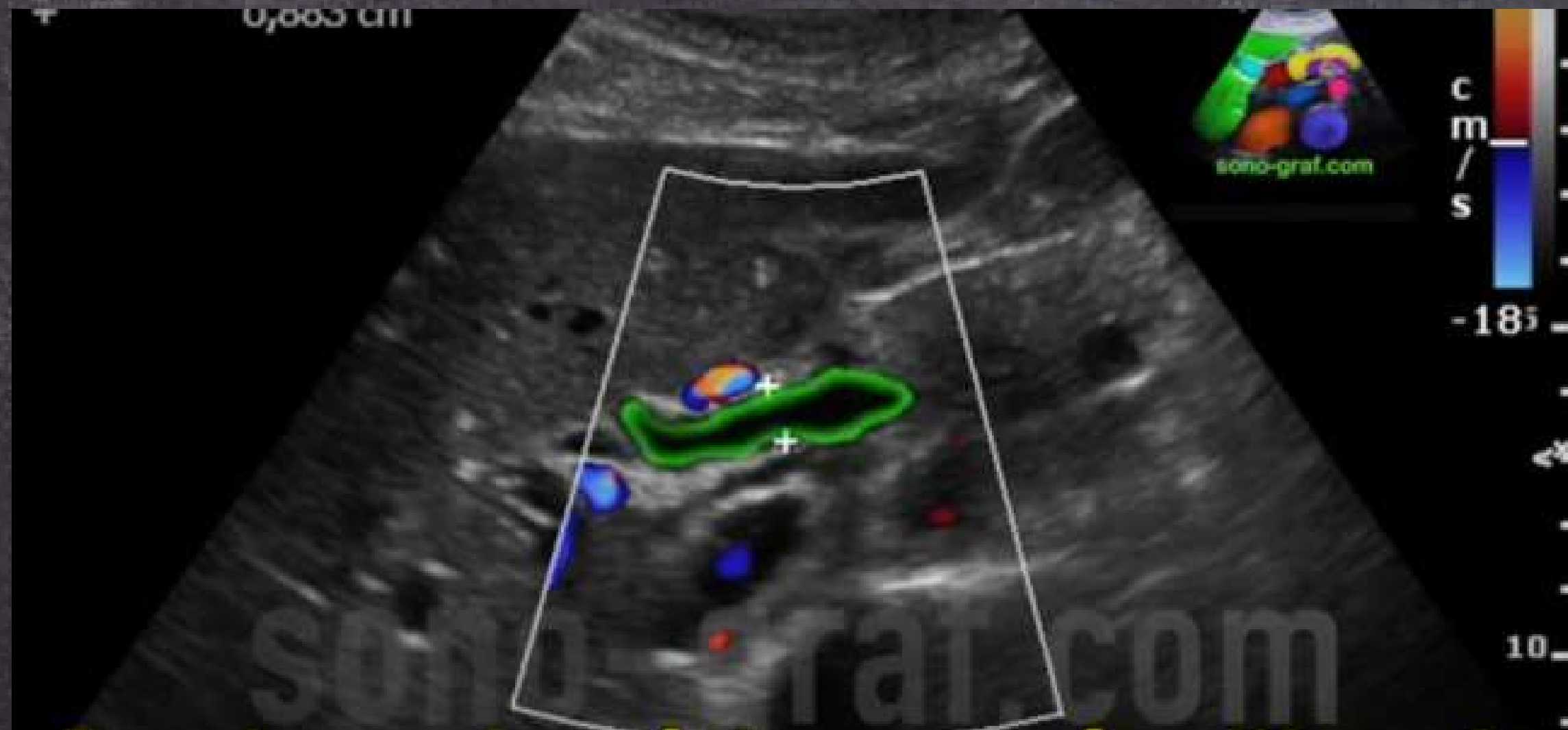ANCHO: 6-8 mm

GROSOR DE LA PARED:
1-2 mm



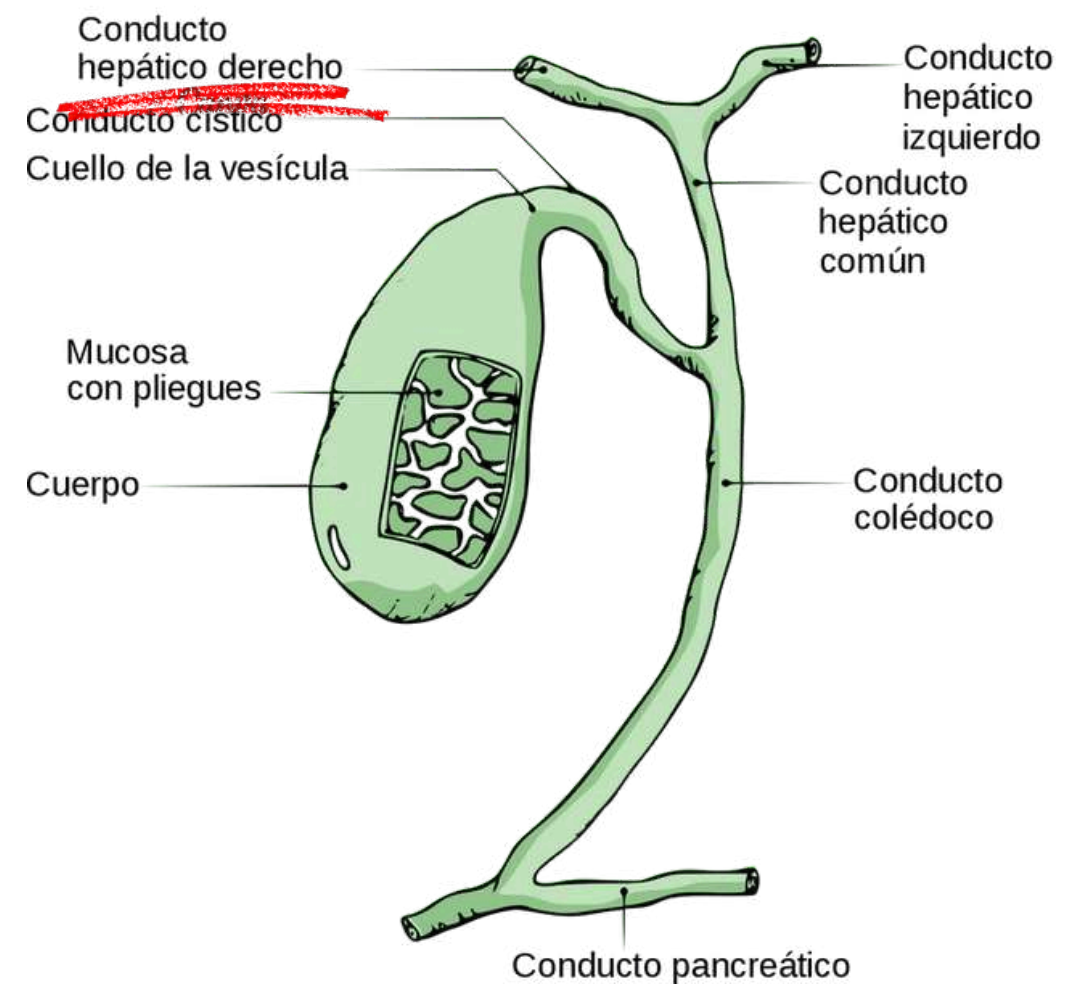
- Transporta la bilis
- Excreción de desechos
- Regulación del flujo biliar

USG DE C. H. C.



Menores de 4-6 mmm de diámetro


C. HEPÁTICO DERECHO



CARACTERÍSTICAS




Está ubicado dentro del parénquima hepático, en el lóbulo derecho del hígado. Se encuentra cerca de la vena porta y las estructuras vasculares hepáticas.



LARGO: varia

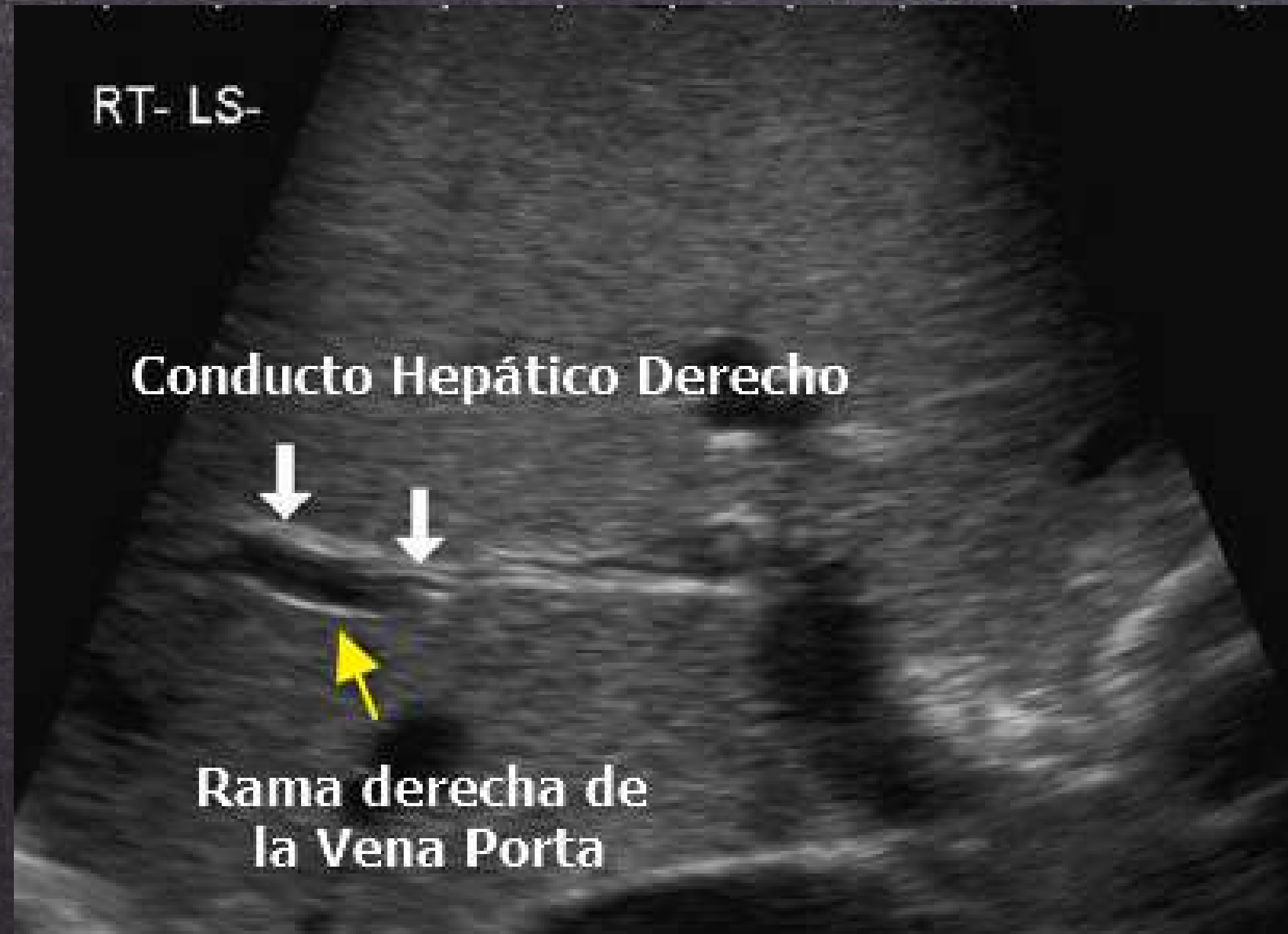ANCHO: 2-5 mm

GROSOR DE LA PARED:
1-2 mm

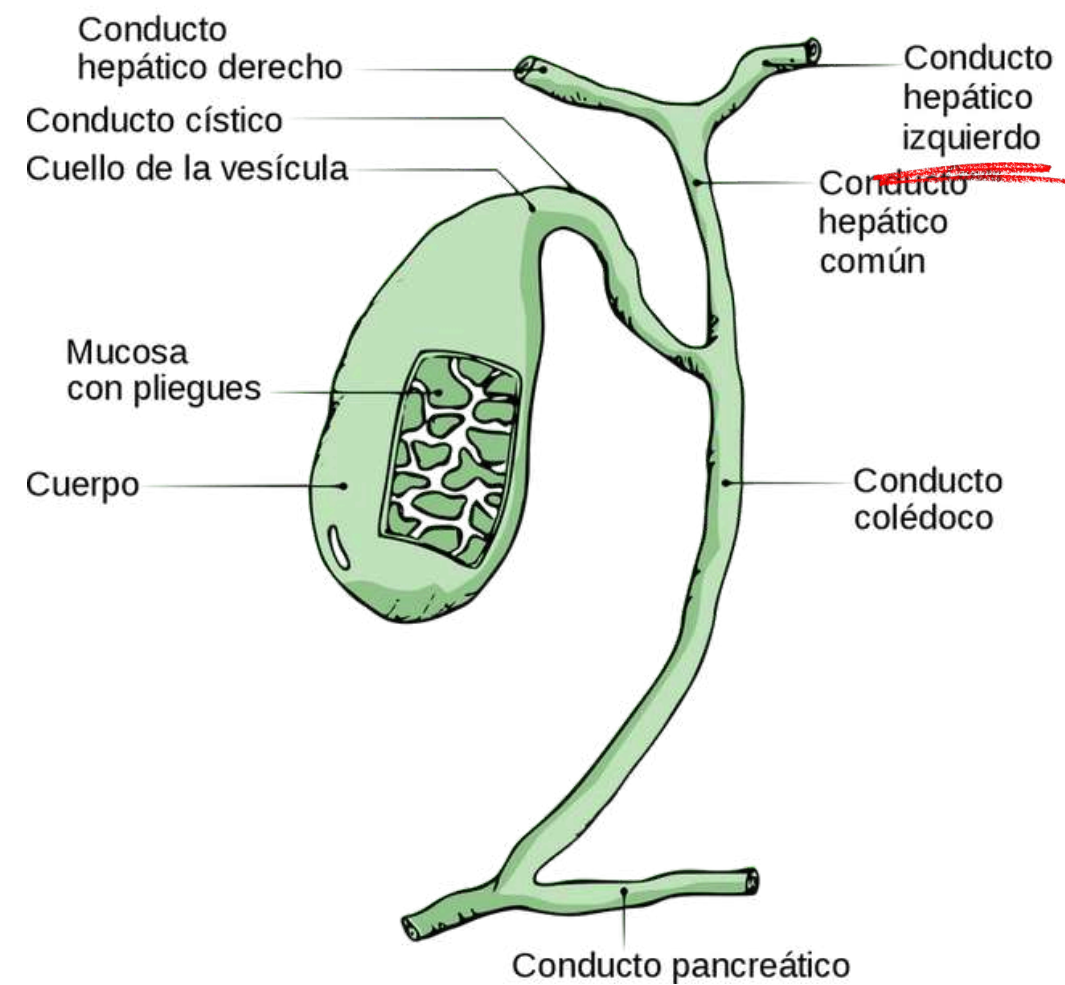


- Transporta la bilis
- Drenaje del lóbulo hepático derecho

USG DE C. H. D.




C. HEPATICO IZQUIERDO



CARACTERÍSTICAS




Formado por la confluencia de los canalículos de los segmentos II, III Y IV



LARGO: 6-8 mm

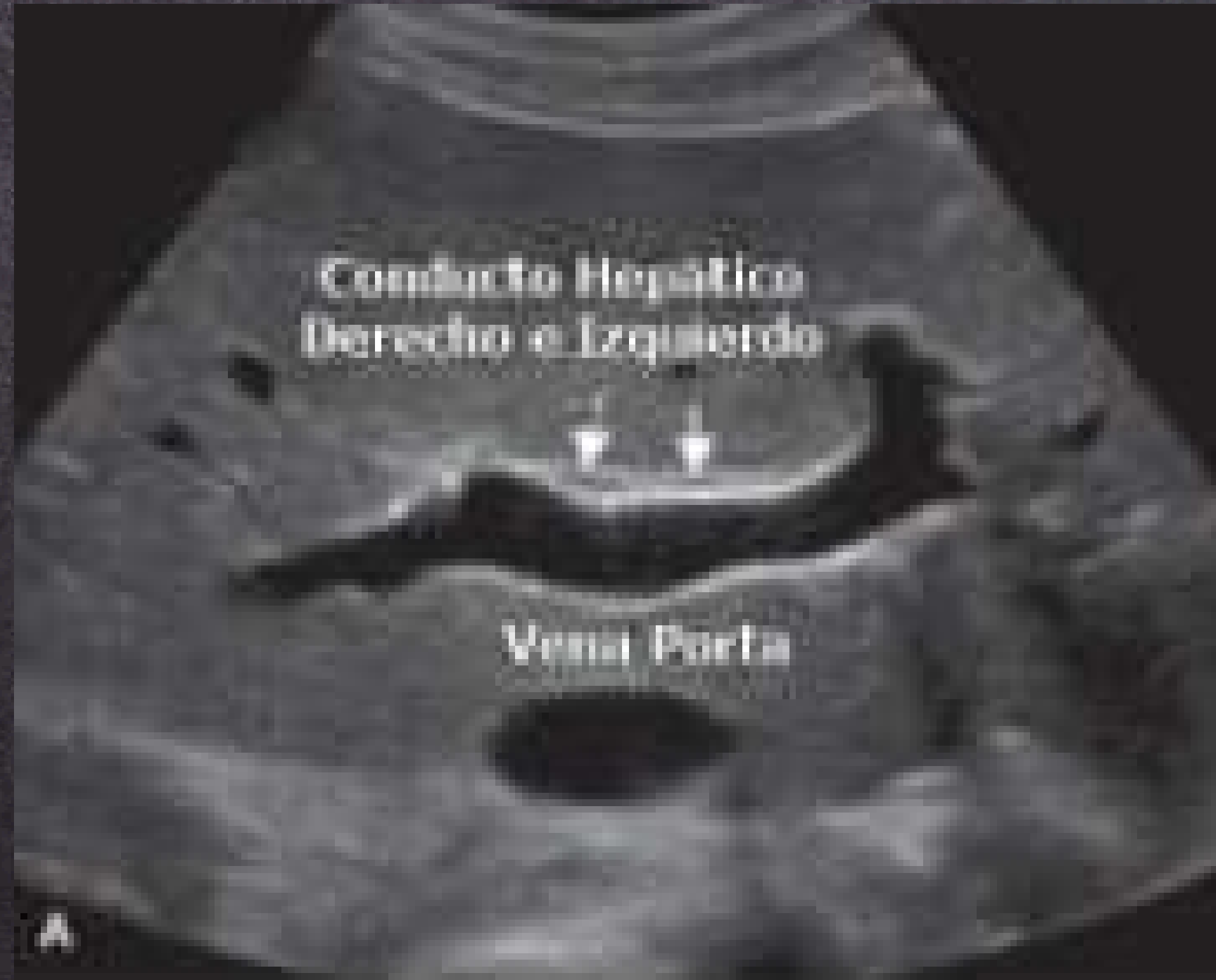
ANCHO: 2-5 mm

GROSOR DE LA PARED:
1-2 mm



- Transporta la bilis
- Drenaje del lóbulo hepático izquierdo

USG DE C. H. I.



BIBLIOGRAFÍA

ECOGRAFIA HIGADO. (s/f). SlideShare. <https://es.slideshare.net/lechuginopipino/ecografia-higado>

(S/f-b). <http://file:///C:/Users/leewr/Downloads/S113835930374163X.pdf>

Anatomy and function of the liver. (s/f). [Stanfordchildrens.org](https://www.stanfordchildrens.org).

<https://www.stanfordchildrens.org/es/topic/default?id=anatomy-and-function-of-the-liver-90-P06162>



MUCHAS
GRACIAS