



**Karla Beatriz Cruz Martínez**

**Dra. Arely Alejandra Aguilar**

**Ojos, oído y tórax**

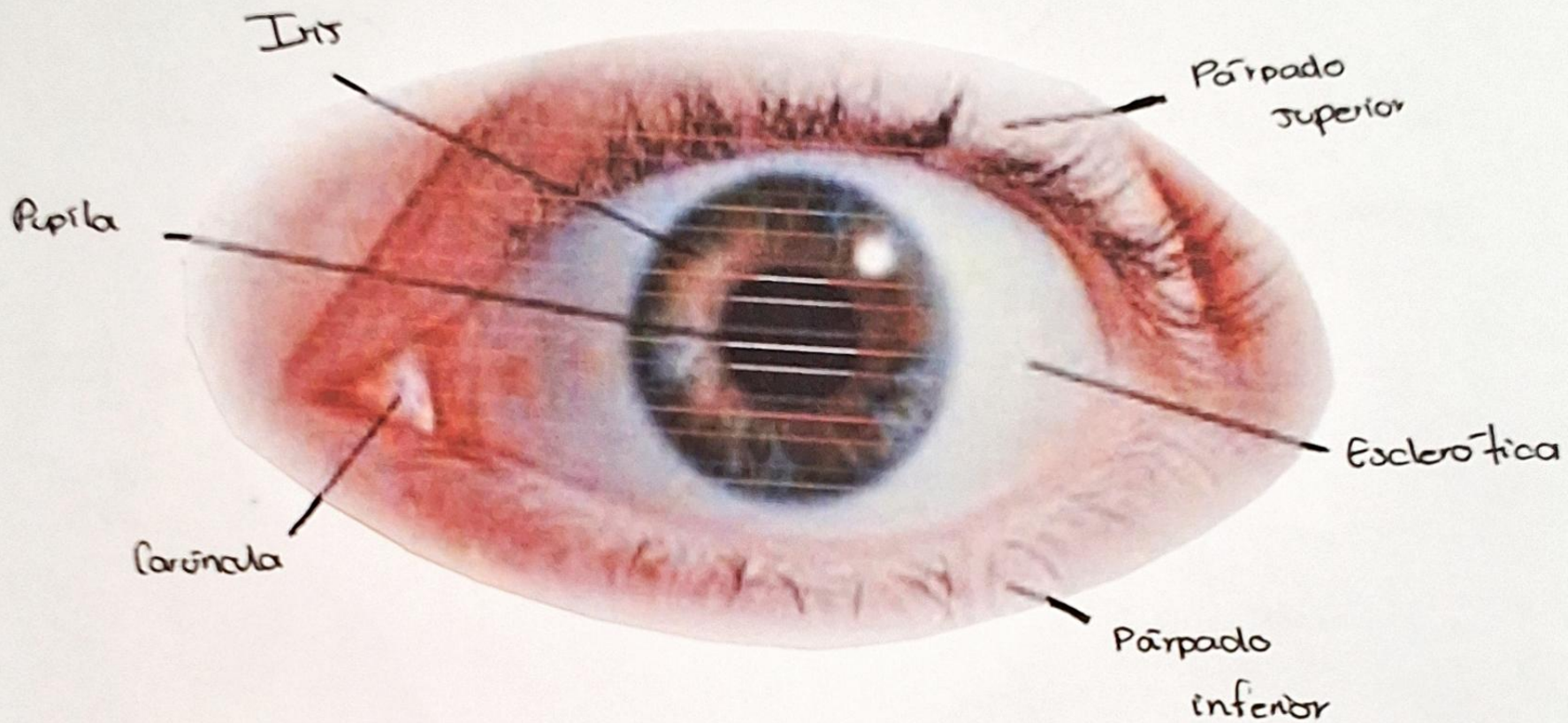
**Propedéutica, semiología y  
diagnostico físico**

**4**

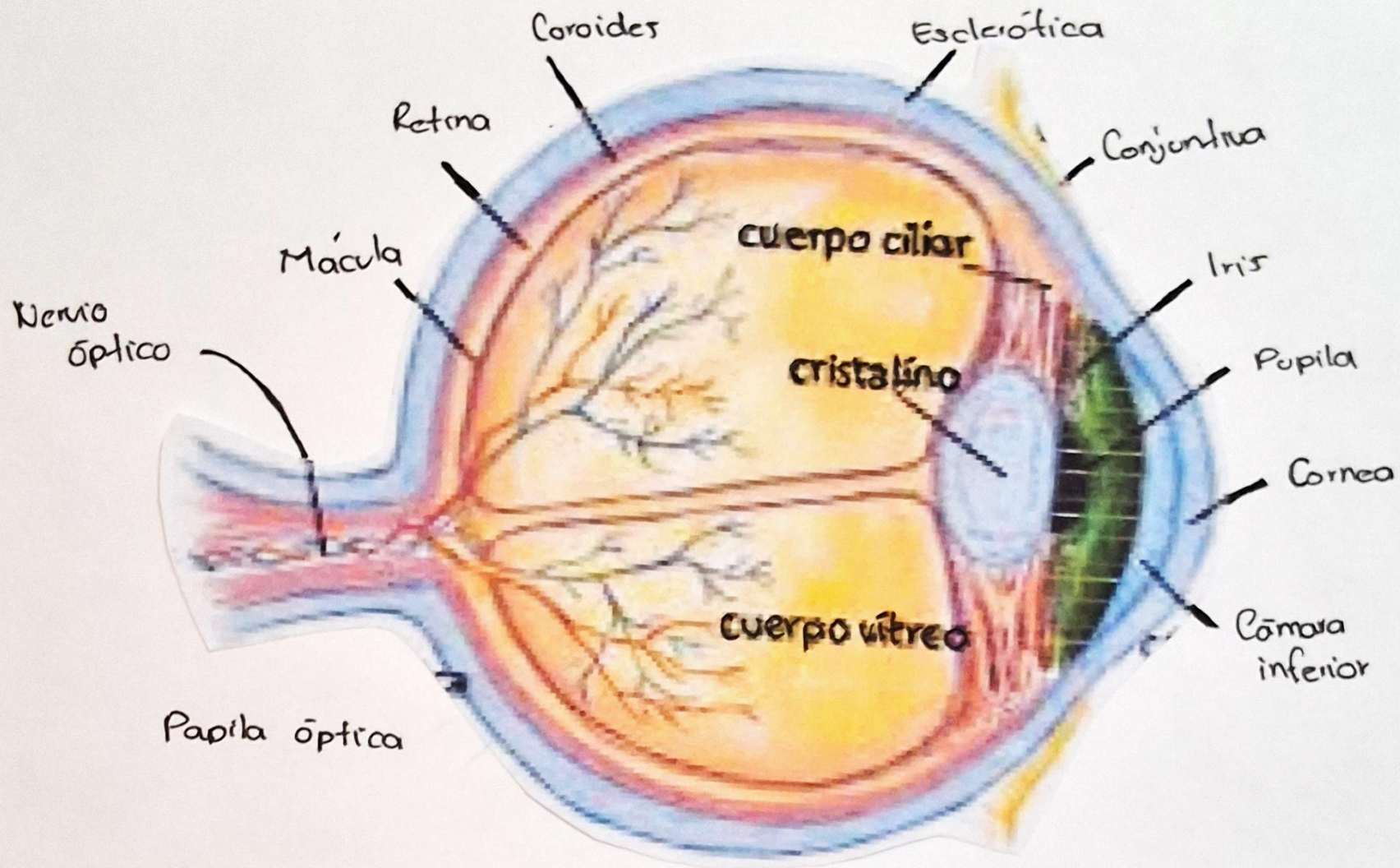
**“A”**

# ANATOMÍA DEL OJO

INTERNO — EXTERNO



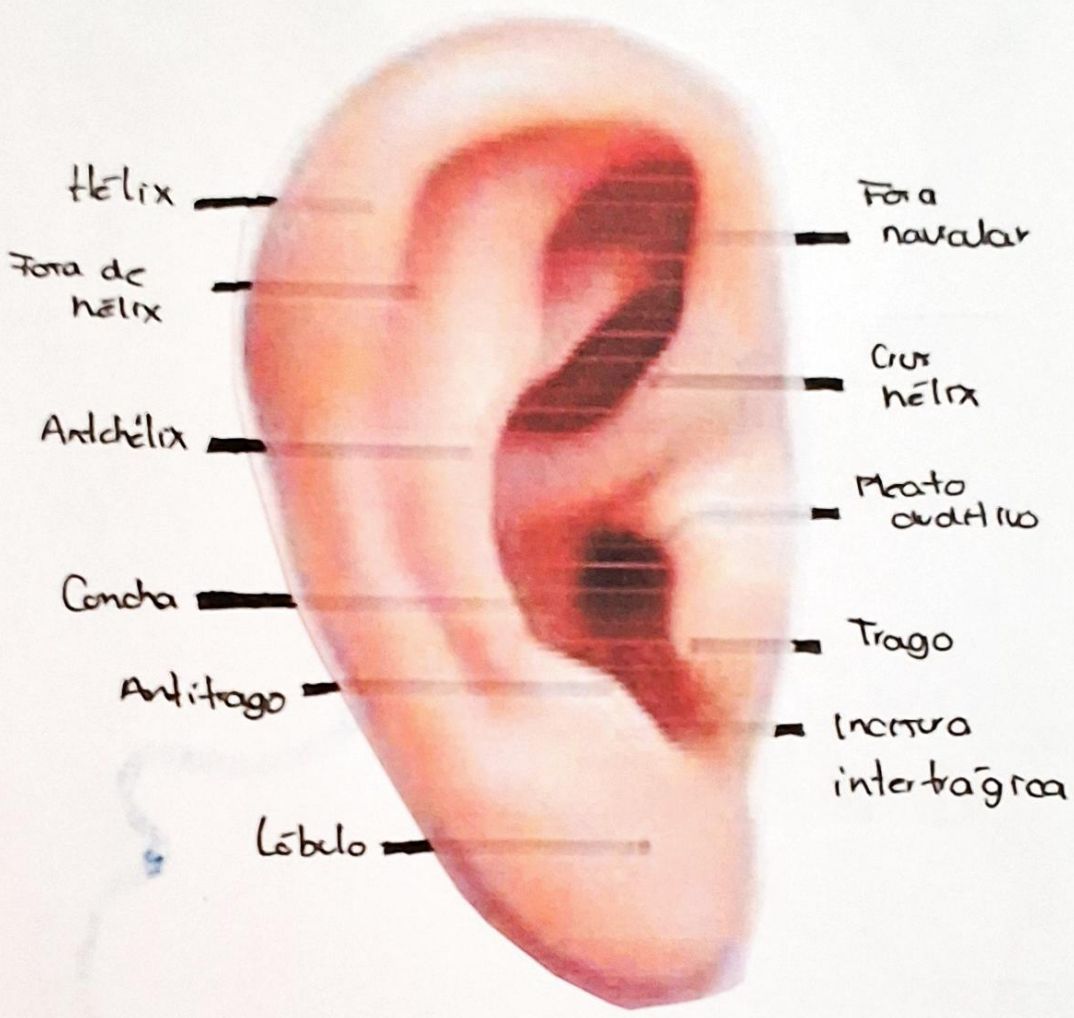
EXTERNO



INTERNO

# ANATOMÍA DE OREJA

INTERNO ————— EXTERNO



Hélix

Fora de hélix

Antihélix

Concha

Antitrago

Lóbulo

Fora navicular

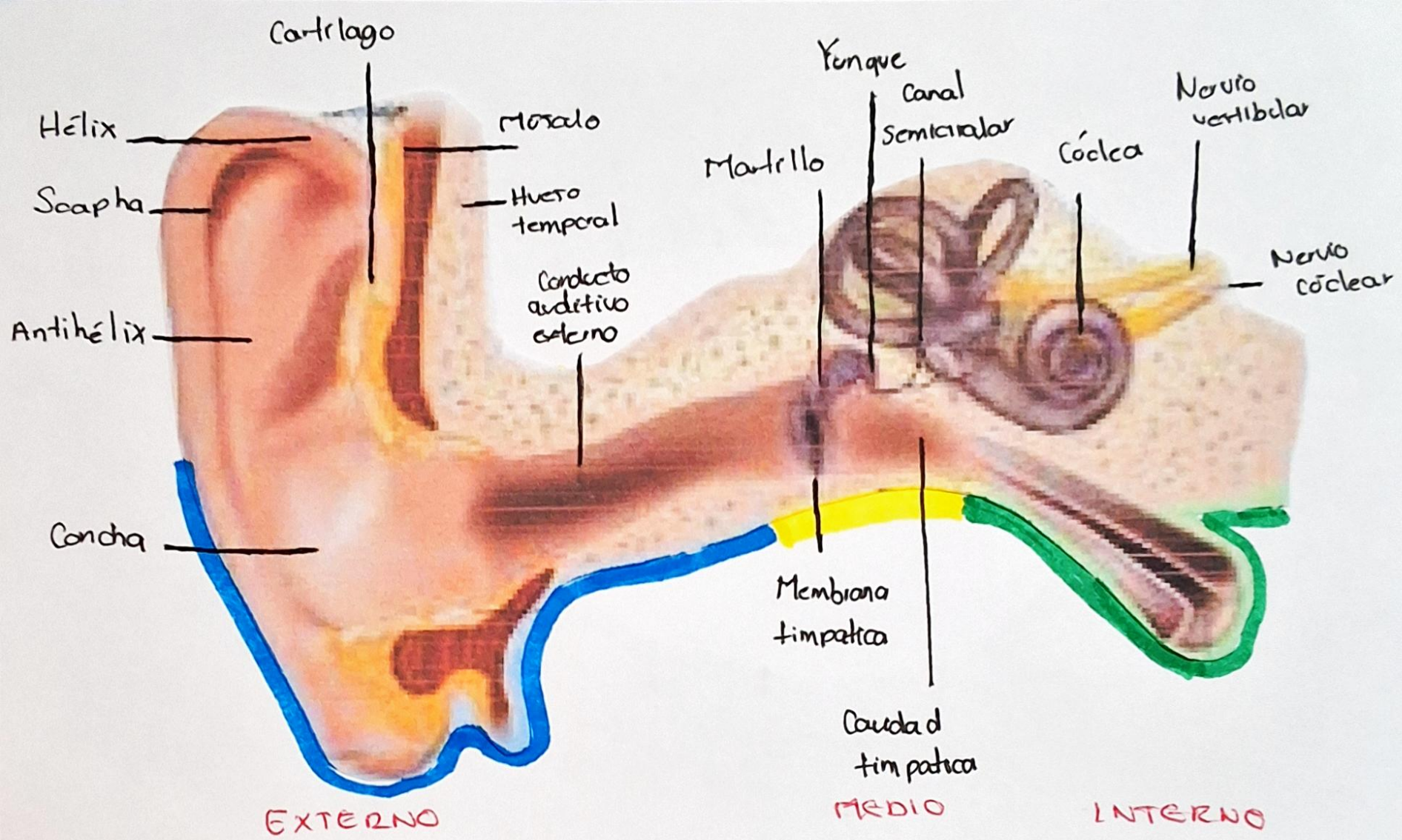
Crus hélix

Meato auditivo

Trago

Incisura intertragica

EXTERNO



# Maniobra de Valsalva

- Consiste en una inspiración relativamente profunda seguida de una espiración forzada, con la glotis cerrada y con una duración de 10s.

- Se utiliza para normalizar la presión del oído medio

\* Para efectuarla basta seguir estas acciones:

1- Inspirar profundamente

2- Tapar la nariz con los dedos y realizar una espiración forzada con la boca cerrada

3- Al mismo tiempo, contraer los músculos del abdomen.

↳ Siguiendo estas indicaciones ↑ la presión en el interior del pecho y de la barriga

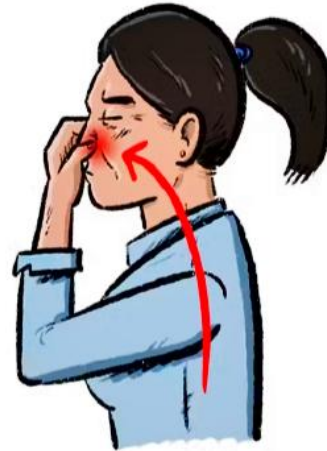

# Maniobra de Valsalva

**1** Respira, luego cierra la boca y tápate la nariz.



**2** Con la boca y la nariz cerradas empuja el aire hacia afuera, y haz fuerza por 15 o 20 segundos.



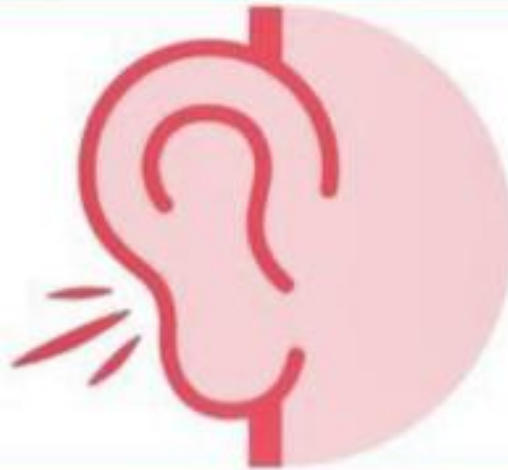**3** Abre la boca y suelta el aire.



**4** Si tu corazón sigue latiendo aceleradamente o el hipo no se pasa, repite la maniobra.



# EXPLORACIÓN DE LA AUDICIÓN

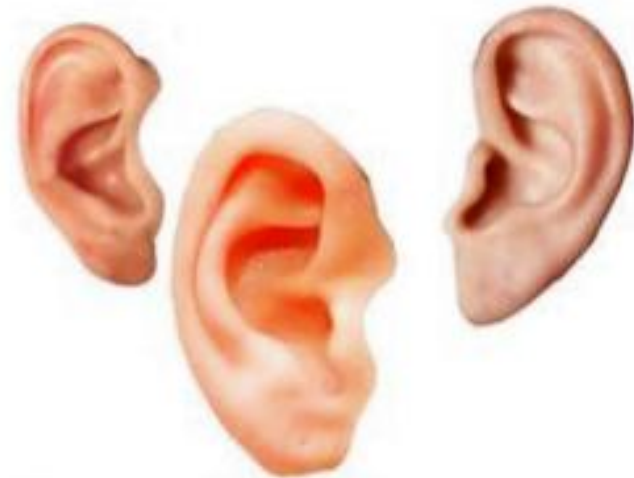

1. Prueba del susurro
2. Test de Calfrast
3. Prueba de Rinne
4. Prueba de Weber
5. Prueba de Schwabach
6. Prueba de Bing
7. Prueba de Bonnier



## EXPLORACIÓN DE ESTRUCTURAS EXTERNAS

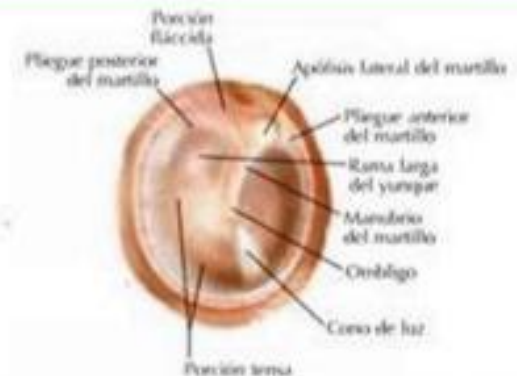	<b>Inspección</b> <ul style="list-style-type: none"><li>• Forma, tamaño, coloración</li><li>• Inflamación, otorrea, foseas, apéndices</li></ul>
	<b>Palpación</b> <ul style="list-style-type: none"><li>• Presión sobre apófisis mastoides</li><li>• Signo del trago</li><li>• Signo del tirón</li></ul>



## OTOSCOPIA



1. Inspección del conducto auditivo externo
2. Inspección del tímpano
3. Maniobra de Valsalva
4. Maniobra de Toynbee

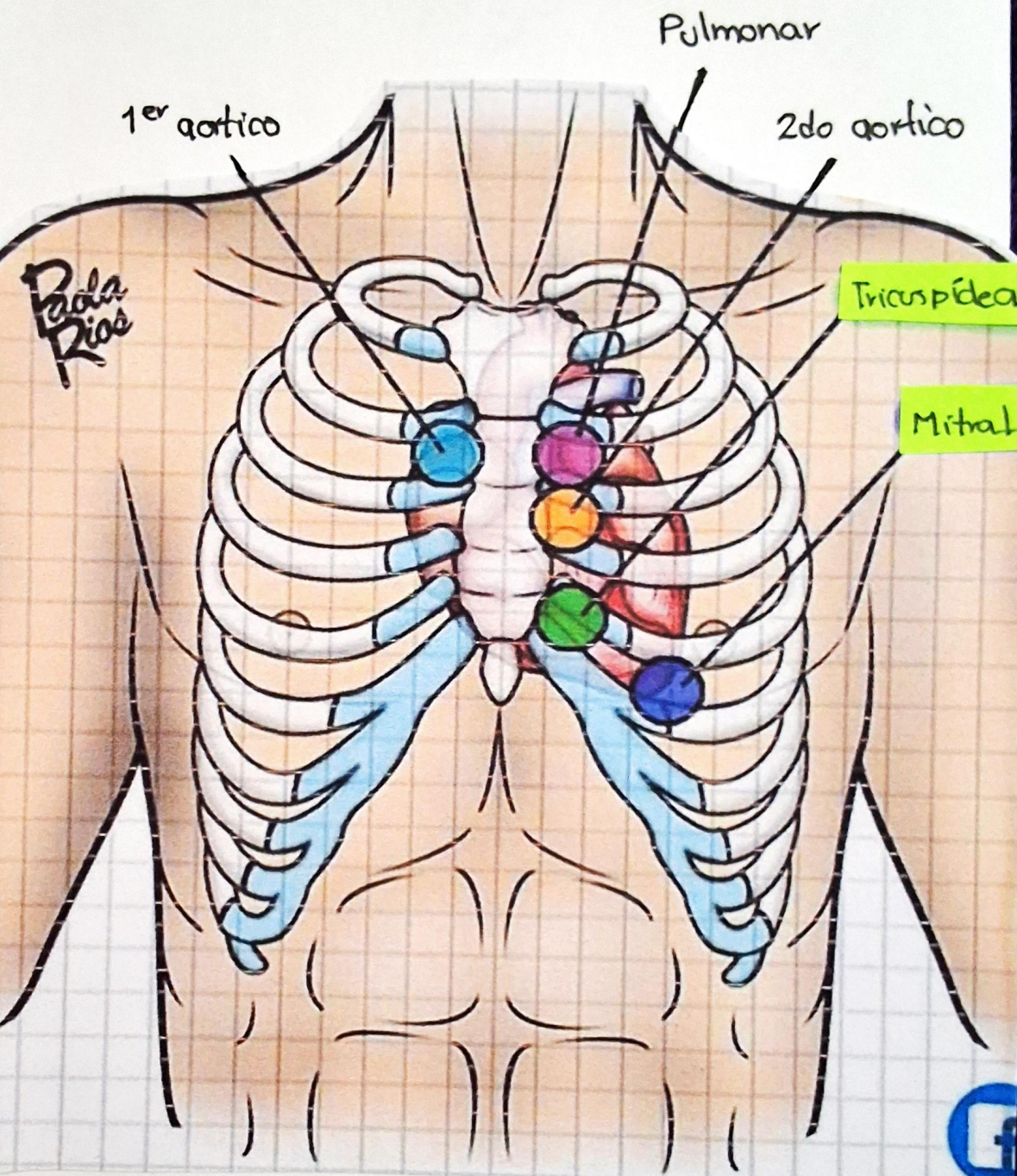


## EQUILIBRIO

FOCOS PULMONARES

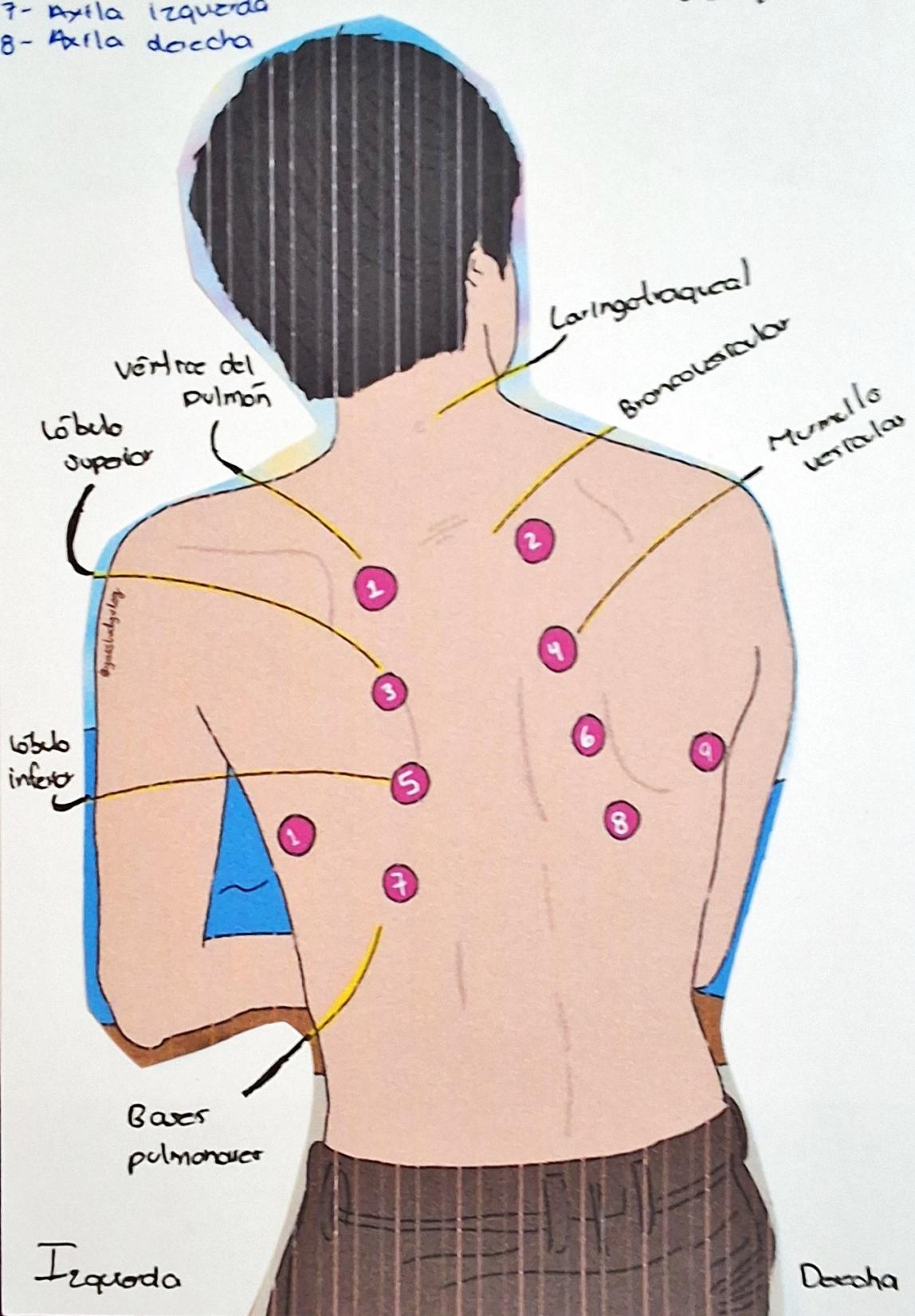
Y

CARDIACOS



- 1- Zona sup izquierda
- 2- Zona sup derecha
- 3- Zona intermedia iza
- 4- Zona intermedia der
- 5- Zona infera iza
- 6- Zona infera der
- 7- Axila izquierda
- 8- Axila derecha

# Focos De AUSCULTACIÓN PULMONAR



Izquierda

Derecha

## REFERENCIA BIBLIOGRÁFICA

Goic, A., Chamorro, G., & Reyes, H. (2018). *Semiología médica* (4a ed.). Publicaciones Técnicas Mediterráneo