

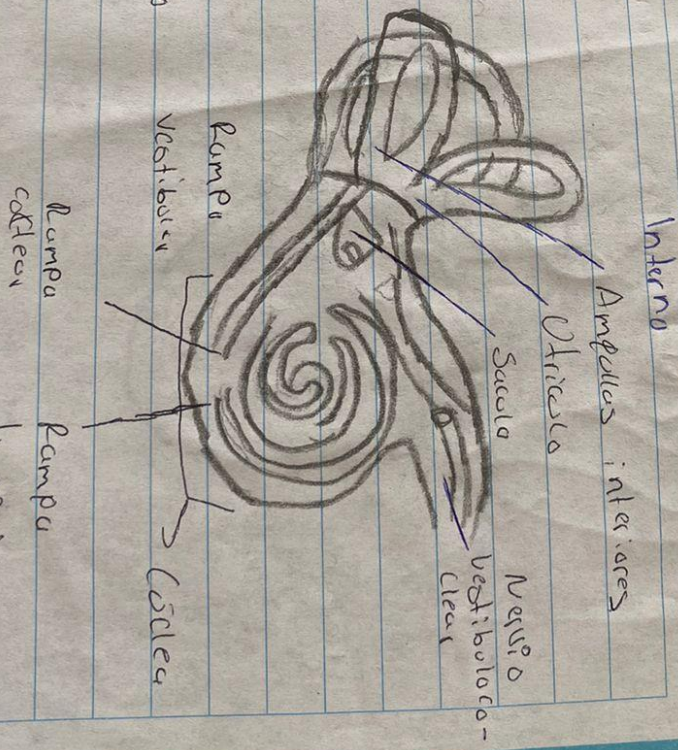



Mario Morales Argueta

**Propedéutica, semiología y
diagnostico físico.**

Ojos, oído y tórax

Anatomia de Odores



Ligamentos
Estabiles
Zedras



Medio

Junque

Estribos

ventana Oval

ventana redonda

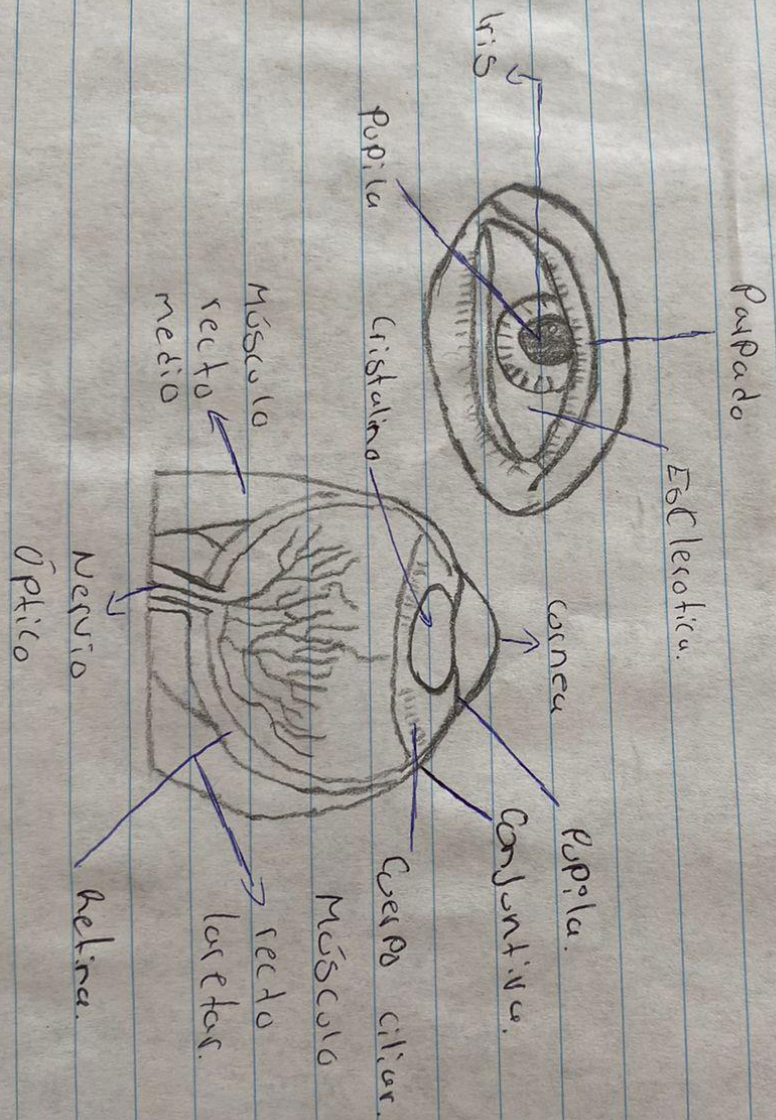
Trampa de Estaque

Timpano

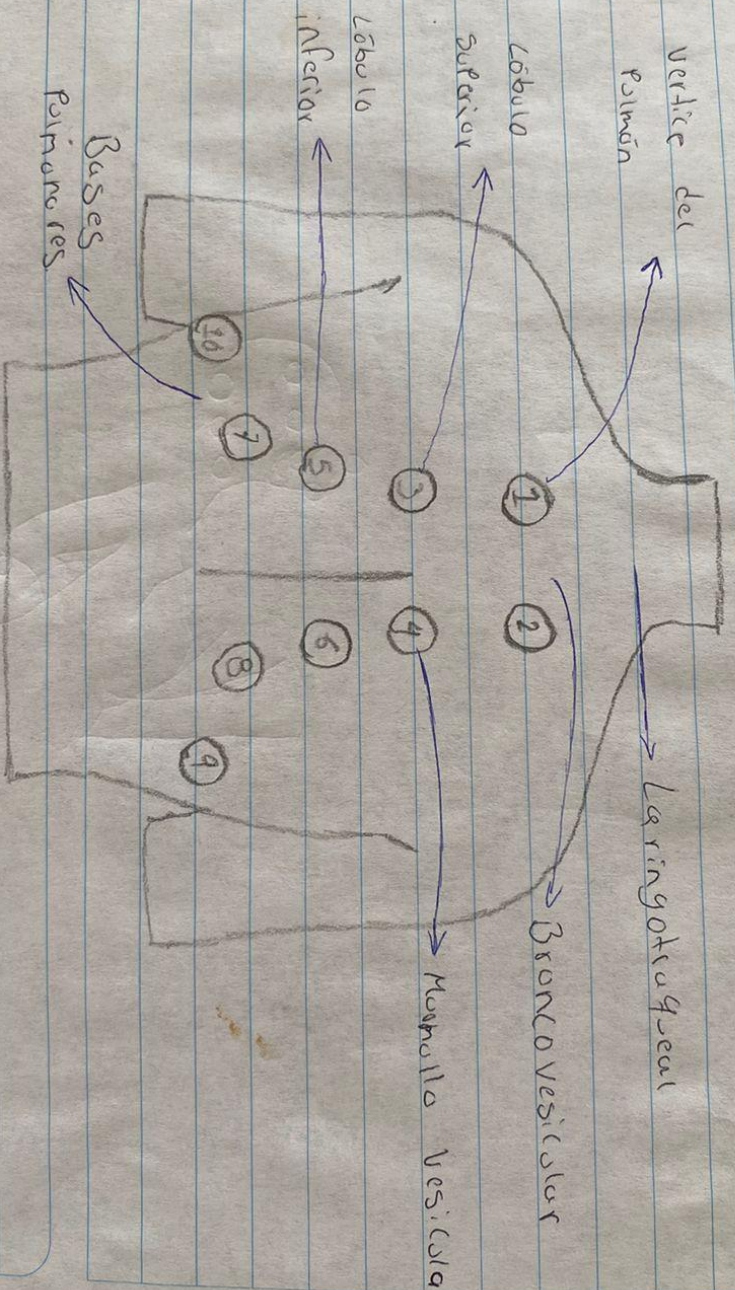
Caja timpánica

Corte medios

Anatomía del ojo interno y externo



Focos Pulmonares



Focos Cardiacos

1. Foco Atrial: 2° Espacia

intercostal derecho junto al borde esternal derecho

2. Foco pulmonar: 2° Espacia

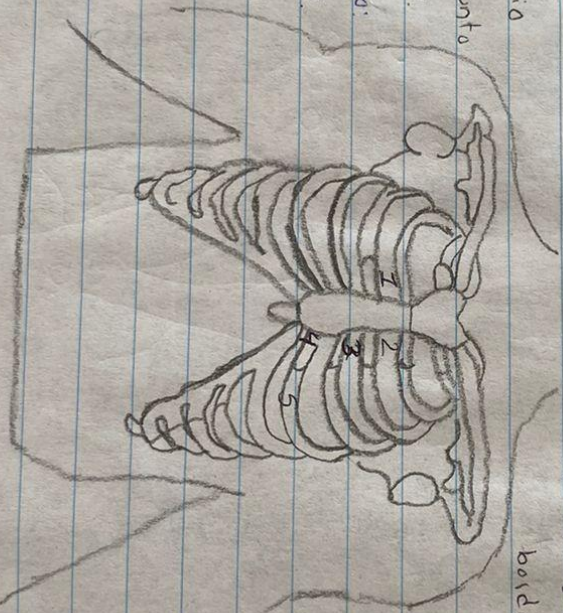
intercostal izquierda junto

al borde esternal Izq.

3. Foco gástrico accesoria:

3° Espacia intercostal Izq.

junto al borde esternal Izq.



4. Foco TricusPleco: Entre el

4° y 5° espacia intercostal Izq.

en la parte inferior del

borde esternal Izq.

5. Foco mitral (Apektanal)

En el 5° espacia inter-

costal a nivel de la

línea media clavicolar

Izquierda.