



Carolina Hernández Hernández

Rosvani Margine Morales Irecta

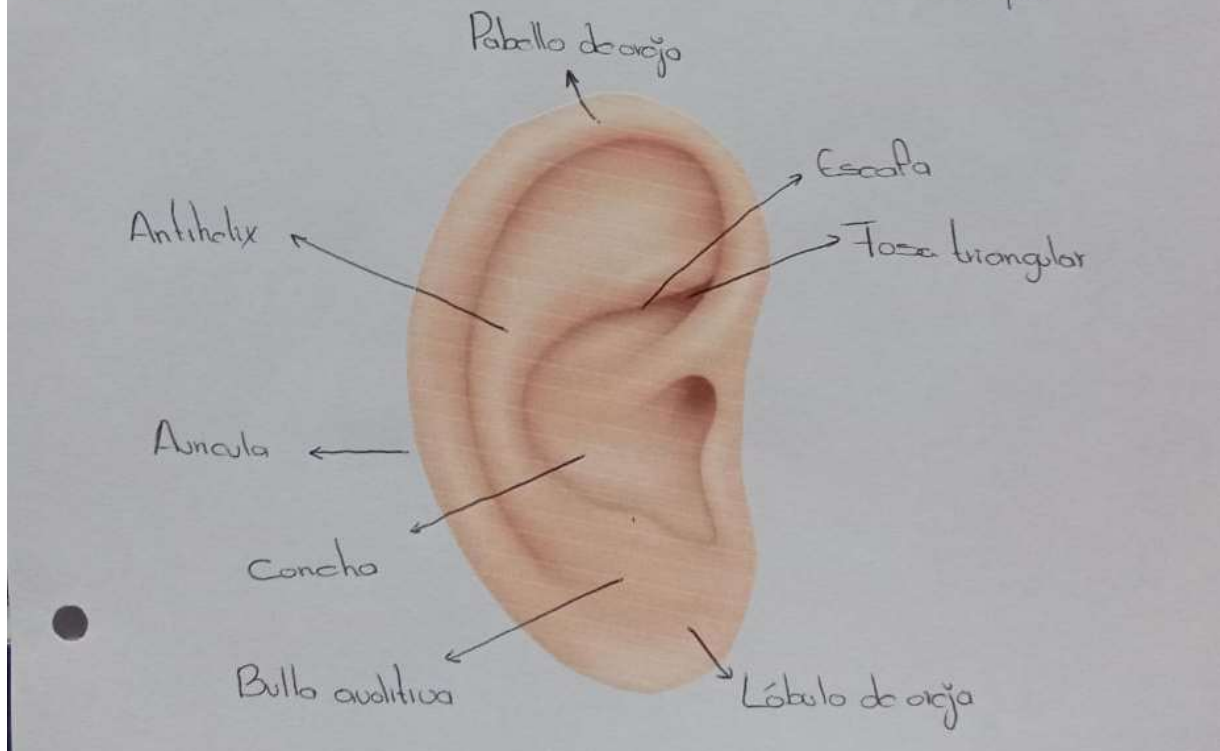
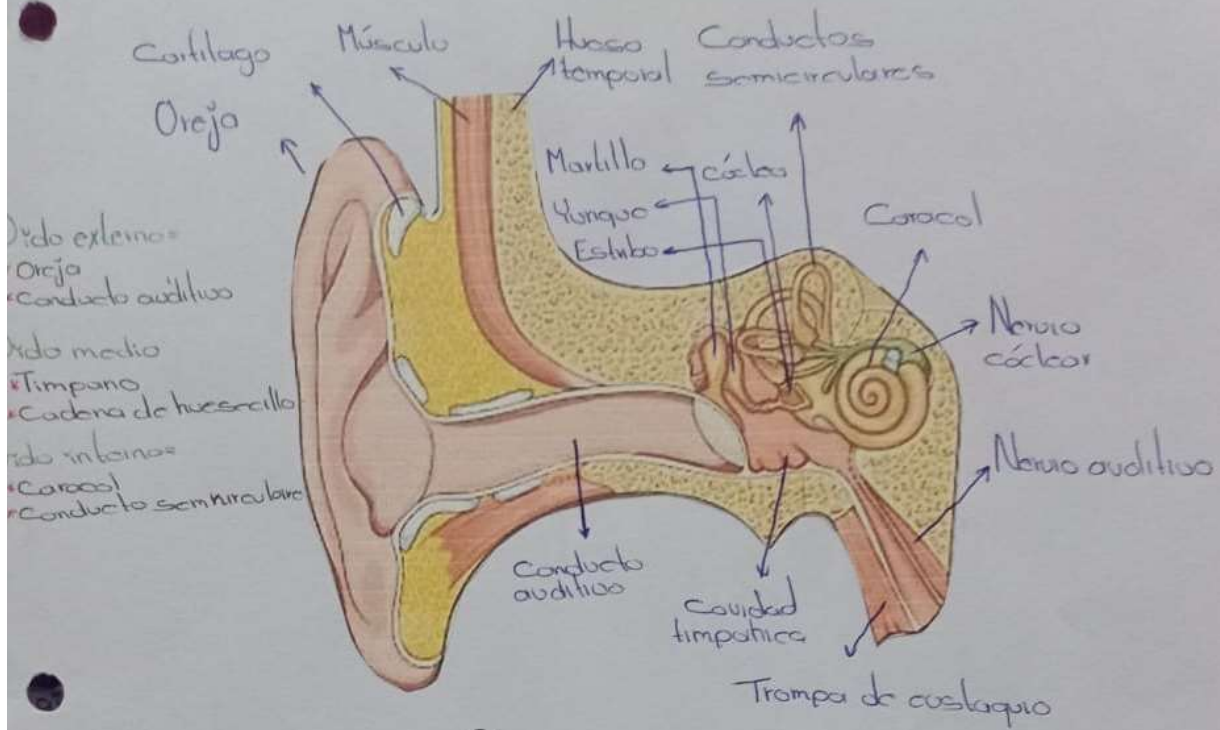
Ojos, oído y tórax

**Propedéutico, semiología y
diagnostico físico**

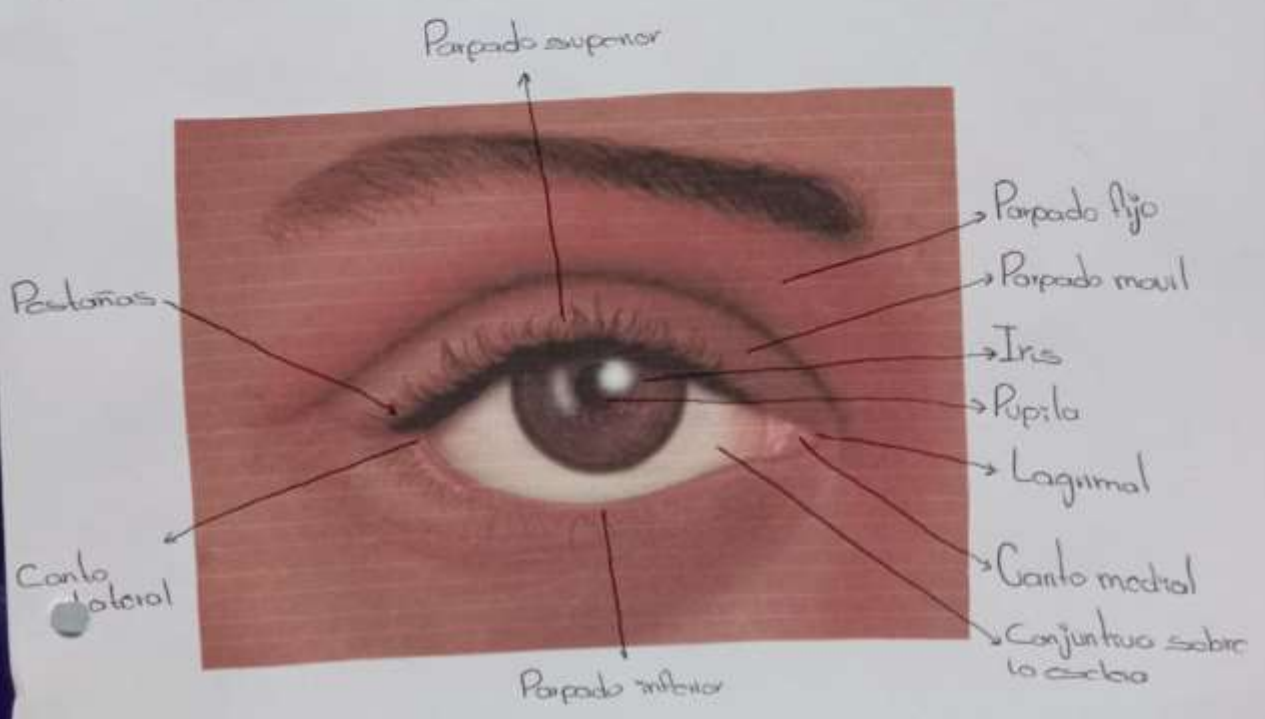
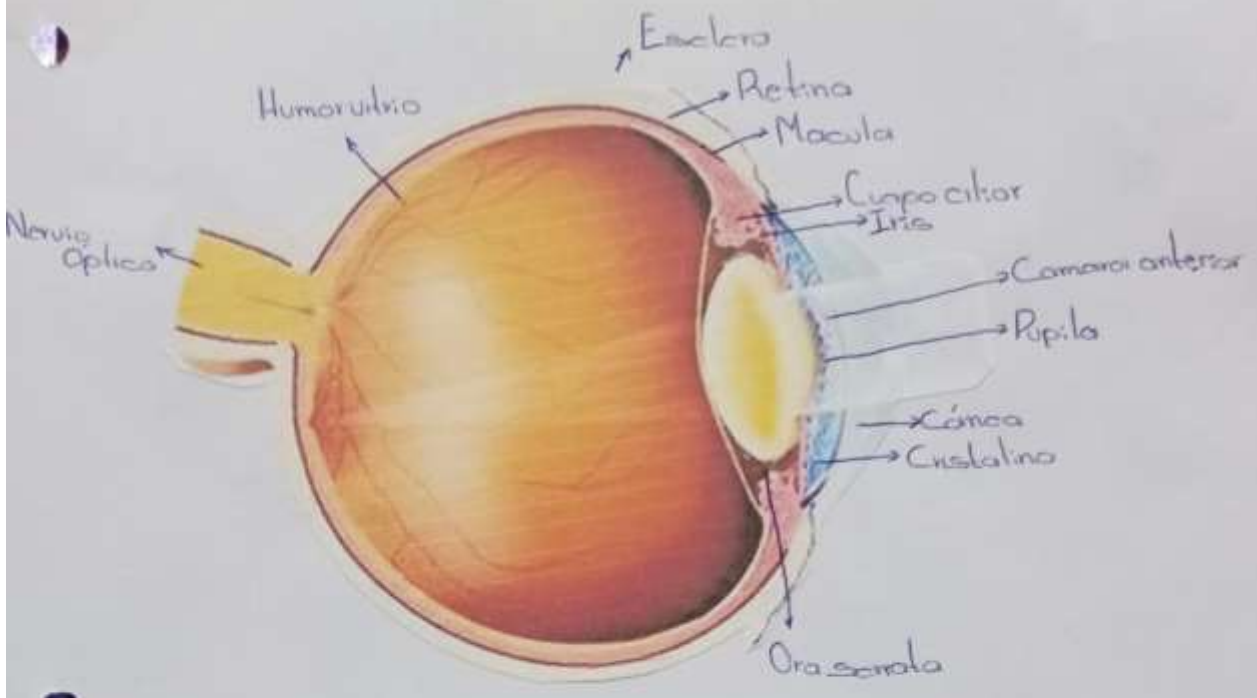
4 "A"

Comitán de Domínguez Chiapas a 21 de mayo del 2024

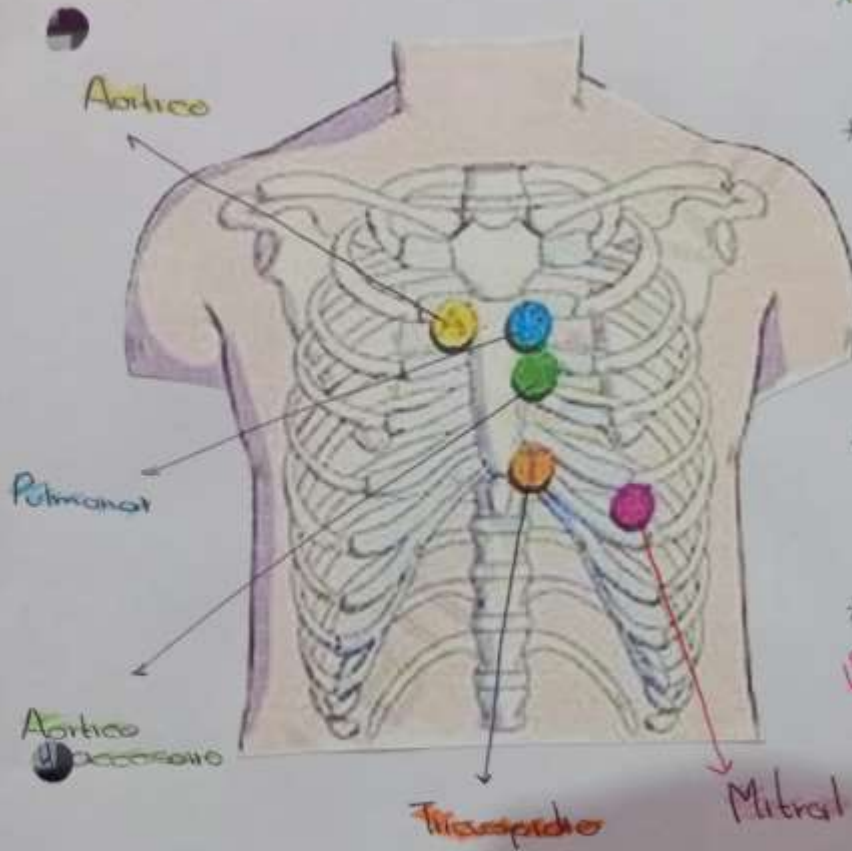
Anatomía de oído interno, externo



Anatomía de ojo interno, externo



Focos Cardiacos



- * **Foco aortico**
- * **A** = 2° espacio intercostal derecho junto al borde esternal derecho
- * **B** = Foco pulmonar = 2° espacio intercostal izquierdo junto al borde esternal izquierdo
- * **C** = Foco aortico accesorio (pulmonar secundario) = 3° espacio intercostal izquierdo junto al borde esternal izquierdo
- * **D** = Foco tricuspidal = 4 y 5° espacio intercostal izquierdo en la parte inferior del borde esternal izquierdo
- * **E** = Foco mitral (apexiano) = 5° espacio intercostal a nivel de la línea media clavicular izquierda

Maniobras de Voleoalva

Técnica

Inspirar en la fase extintorica hasta el momento mas

+

Aguantar aire en la fase concentrica del movimiento

Inspirar antes de cada repeticion

Pasos

1. Inspirar durante la fase extintorica hasta justo antes de iniciar la fase concentrica
2. Aguantar la respiracion durante el punto de mayor dificultad de fase concentrica
3. Despues respirar

1. Inspirar profundamente antes de iniciar una repeticion
2. Realizar la fase extintorica sin soltar el aire
3. Empesar la fase concentrica sin soltar el aire y aguantarlo durante el punto mas dificil de la fase concentrica

BIBLIOGRAFIA:

- <https://www.bing.com/ck/a?!&&p=3ac94c3c01e0b968JmltdHM9MTcxNji00TYwMCZpZ3VpZD0zNzMyZWE5ZS1lYjVjLTY2NjgtM2E5OC1mODg1ZWEyOTY3MDkmaW5zaWQ9NTlwNw&pfn=3&ver=2&hsh=3&fclid=3732ea9e-eb5c-6668-3a98-f885ea296709&psq=ANATOMIA+DEO+OIDO&u=a1aHR0cHM6Ly93d3cua2VuaHVlLmNvbS9lcy9saWJyYXJ5L2FuYXRvbWlhLWVzL29pZG8taHVtYW5v&ntb=1>
- <https://www.bing.com/ck/a?!&&p=8f934e74b5e1e3beJmltdHM9MTcxNji00TYwMCZpZ3VpZD0zNzMyZWE5ZS1lYjVjLTY2NjgtM2E5OC1mODg1ZWEyOTY3MDkmaW5zaWQ9NTlxNg&pfn=3&ver=2&hsh=3&fclid=3732ea9e-eb5c-6668-3a98-f885ea296709&psq=ANATOMIA+DE+OJOS&u=a1aHR0cHM6Ly93d3cuYWFvLm9yZy9zYWx1ZC1vY3VsYXJvYW5hdG9taWEvcGFydGVzLWRIbC1vam8&ntb=1>
- <https://www.bing.com/ck/a?!&&p=d543f703b5a13636JmltdHM9MTcxNji00TYwMCZpZ3VpZD0zNzMyZWE5ZS1lYjVjLTY2NjgtM2E5OC1mODg1ZWEyOTY3MDkmaW5zaWQ9NTlyOQ&pfn=3&ver=2&hsh=3&fclid=3732ea9e-eb5c-6668-3a98-f885ea296709&psq=VANSALVA&u=a1aHR0cHM6Ly93d3cudHVhc2F1ZGUuY29tL2VzL21hbmlvYnJhLWRLIXZhbHNhbHZhLw&ntb=1>
-