



**UNIVERSIDAD DEL SURESTE.
CAMPUS COMITAN.
LICENCIATURA EN MEDICINA HUMANA.**

UDS
Mi Universidad

APARTO REPRODUCTOR MASCULINO Y FEMENINO.

[MAPA CONCEPTUAL.](#)

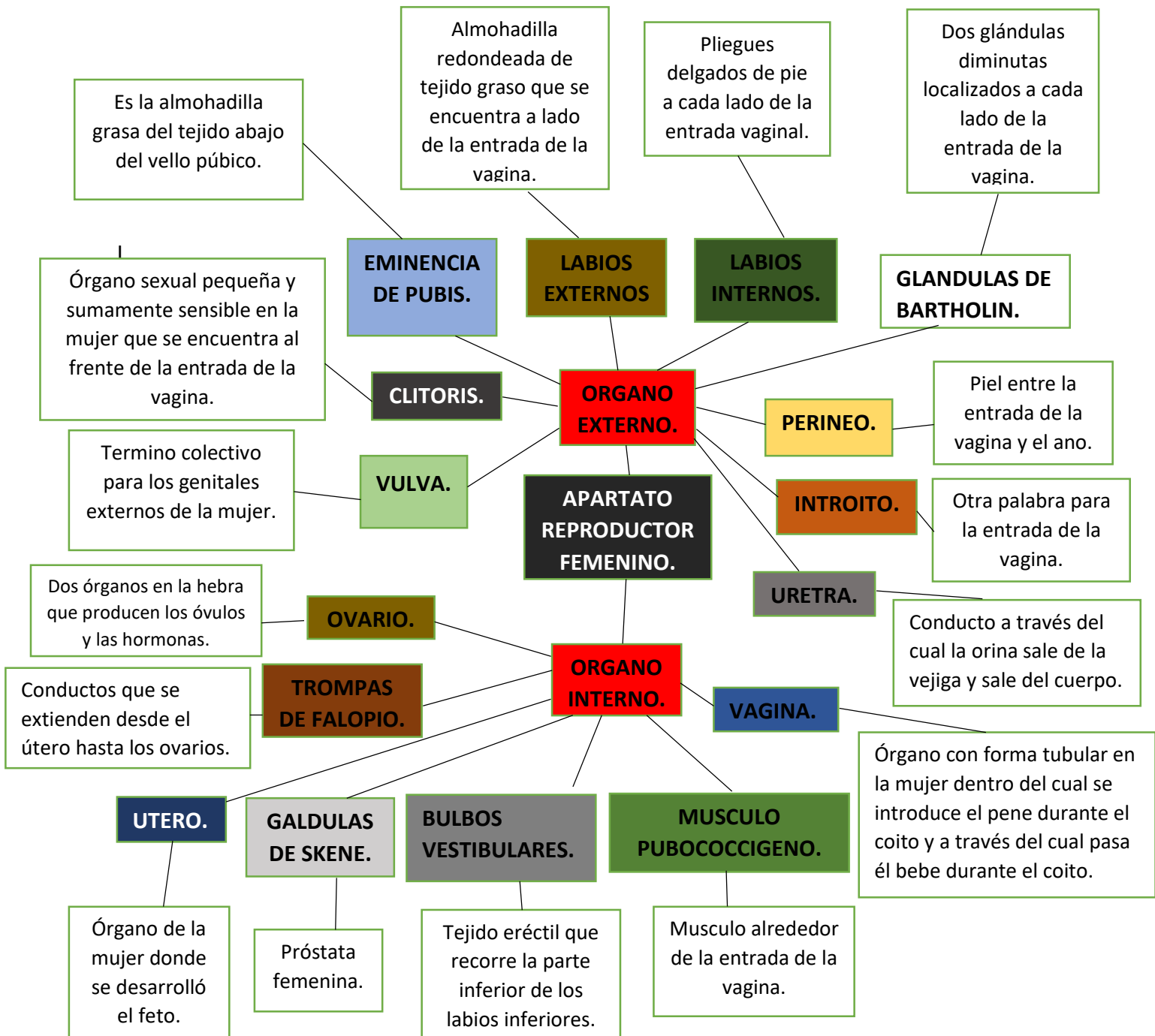
NOMBRE: MARTIN ROLANDO PEREZ DE LA CRUZ.

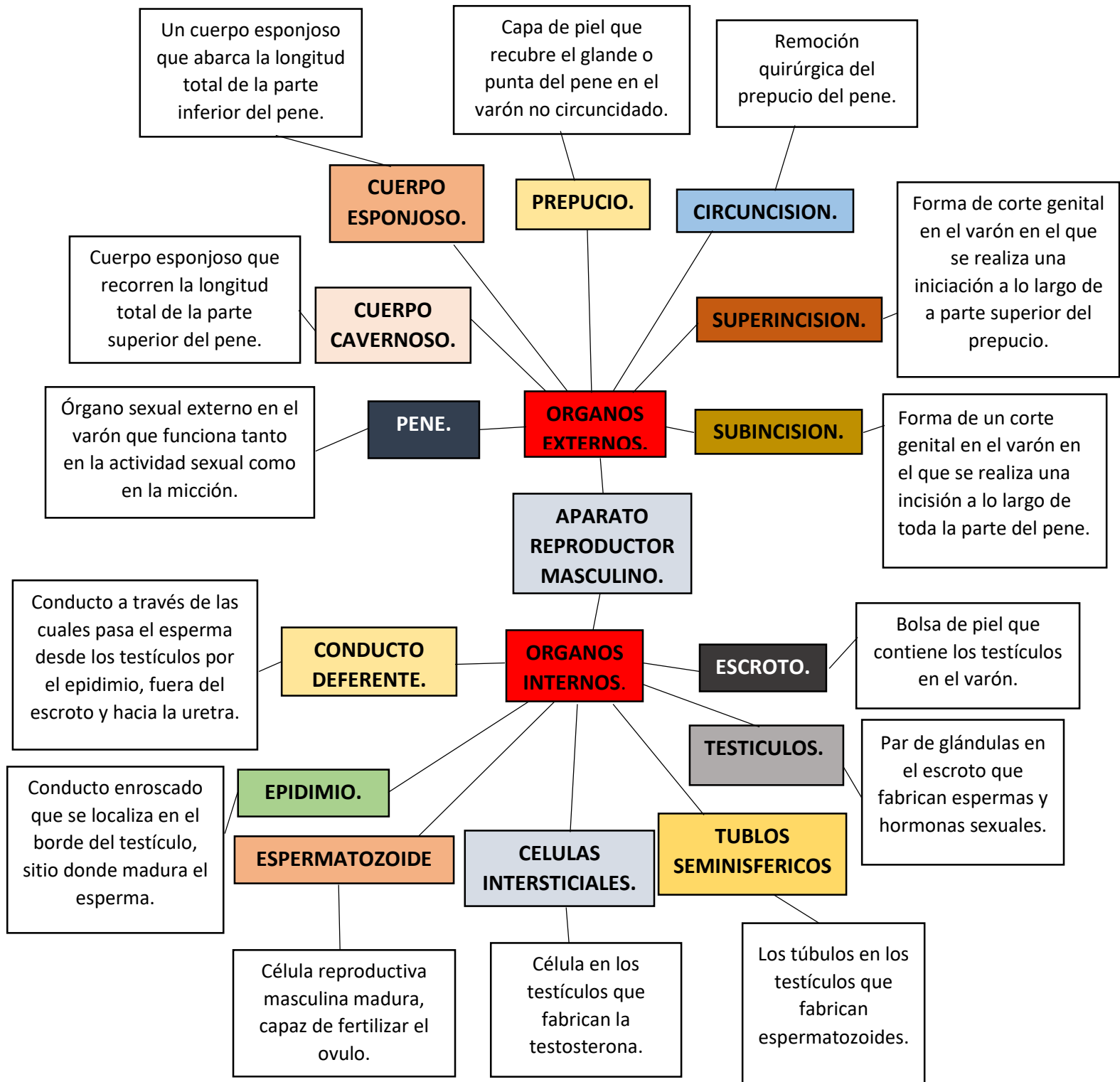
3er. GRADO GRUPO ``A``.

SEXUALIDAD HUMANA.

DRA. MARIANA CATALINA SAUCEDO DOMINGUEZ.

COMITAN DE DOMINGUES CHIAPAS, A 15 DE MARZO DEL AÑO 2024.





Un cuerpo esponjoso que abarca la longitud total de la parte inferior del pene.

Capa de piel que recubre el glande o punta del pene en el varón no circuncidado.

Remoción quirúrgica del prepucio del pene.

CUERPO ESPONJOSO.

PREPUCIO.

CIRCUNCISION.

Cuerpo esponjoso que recorren la longitud total de la parte superior del pene.

CUERPO CAVERNOSO.

SUPERINCISION.

Forma de corte genital en el varón en el que se realiza una iniciación a lo largo de a parte superior del prepucio.

Órgano sexual externo en el varón que funciona tanto en la actividad sexual como en la micción.

PENE.

ORGANOS EXTERNOS.

SUBINCISION.

Forma de un corte genital en el varón en el que se realiza una incisión a lo largo de toda la parte del pene.

APARATO REPRODUCTOR MASCULINO.

Conducto a través de las cuales pasa el esperma desde los testículos por el epidimio, fuera del escroto y hacia la uretra.

CONDUCTO DEFERENTE.

ORGANOS INTERNOS.

ESCROTO.

Bolsa de piel que contiene los testículos en el varón.

Conducto enroscado que se localiza en el borde del testículo, sitio donde madura el esperma.

EPIDIMIO.

TESTICULOS.

Par de glándulas en el escroto que fabrican espermas y hormonas sexuales.

ESPERMATOZOIDE

CELULAS INTERSTICIALES.

TUBLOS SEMINISFERICOS

Célula reproductiva masculina madura, capaz de fertilizar el ovulo.

Célula en los testículos que fabrican la testosterona.

Los túbulos en los testículos que fabrican espermatozoides.