



Universidad Del Sureste  
Campus Comitán  
Lic. Medicina Humana



Genética Humana.

Dra. Adriana Bermúdez Avendaño

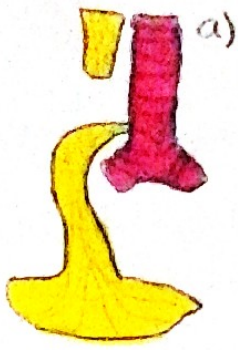
**Alteraciones a nivel esofágico**

Mauricio Antonio Pérez Hernández

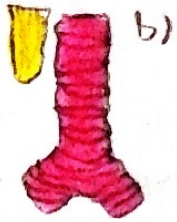
3ºA

La atresia esofágica, con o sin fistula traqueoesofágica, es una malformación congénita que consiste en la interrupción de la continuidad del esófago que puede tener o no comunicación con la tráquea. El esófago es el tubo hueco que comunica la faringe con el estómago, la comida no solo baja por el esófago hacia el interior del estómago, las paredes del esófago impulsan los alimentos hacia el estomago por medio de ondas rítmicas de contracciones musculares, llamadas peristalsis, la atresia esofágica es la atresia digestiva mas frecuente. Con atresia nos referimos cuando este conducto no esta bien formado, ya sea que no conecte las estructuras con las que funciona, o la luz de este no se desarrolle, en la forma mas frecuente de atresia esofágica, el esófago superior finaliza en un fondo de saco ciego y la fistula endotraqueal se conecta con el esófago distal.

## Alteraciones a nivel esofágico.



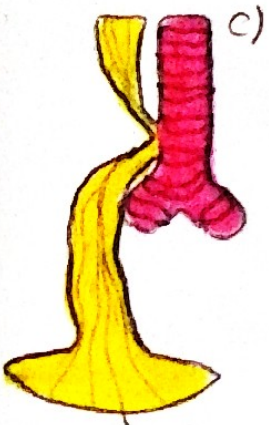
Extremo esofágico superior ciego con fistula traqueoesofágica del extremo inferior. El tipo más común.



Extremos esofágicos ciegos y distantes.



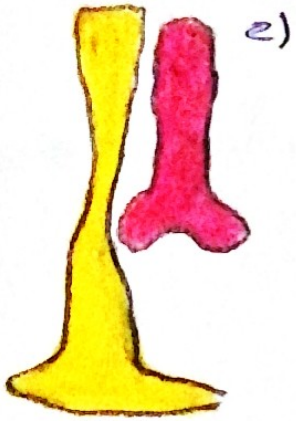
El extremo superior y el inferior desembocan, unidos para formar una sola fistula traqueoesofágica.




Ambos extremos, superior e inferior, desembocan, separados en la tráquea, ocasionando una fistula doble traqueoesofágica.

Dx: Rx Simple demuestra el carácter cunado en la bolsa esofágica superior.

Tto: El único Tx adecuado consiste en la intervención quirúrgica.



e)  
 Existe una estenosis esofágica, con siempre media  
 Pero sin fistula



P)  
 Fistula traqueoesofágica del extremo superior, con  
 Bolsa ciega del extremo esofágico inferior

Para finalizar, Es importante prestar atención desde el primer minuto de vida del bebe ya que muchas veces la clínica llegará más rápido que un estudio de gabinete, además de que, como médicos debemos de conocer muy bien el tema porque la atresia esofágica es una malformación congénita relativamente común y de etiología multifactorial y es necesario realizar un abordaje completo de los pacientes con esta patología para poder identificar otra afección y brindar el tratamiento adecuado.

## **Bibliografía**

- Nelson. Tratado de Pediatría, 19<sup>a</sup> ed. Barcelona Elsevier; 2012. 19
- <https://doi.org/10.24875/ciru.20001125/scielo.org.mx/>