



**UNIVERSIDAD DEL SURESTE  
CAMPUS COMITAN**



**LICENCIATURA EN MEDICINA HUMANA**

**FLASHCARDS DE PATOLOGIAS O  
ANOMALIAS GENETICAS**



Yarely Arlette Morales Santiz

3<sup>ª</sup>A

Genética Humana

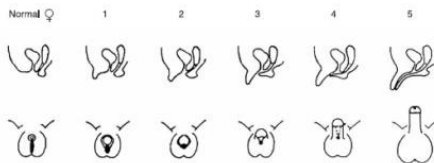
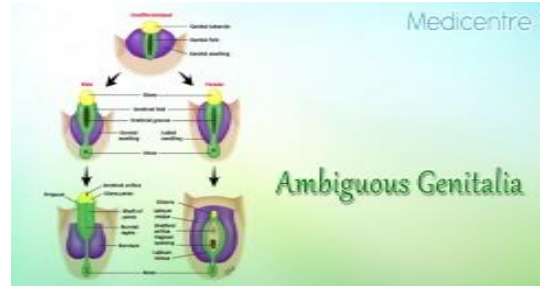Dra. Adriana Bermúdez Avendaño

Comitán de Domínguez Chiapas a 26 de abril de 2024.

# GENTALES AMBIGUOS

Es una anomalia cromosomica

Como: criptorquidia,  
hipospadias,  
clitoromegalia,  
gónadas palpables  
en pliegues  
labioescrotales



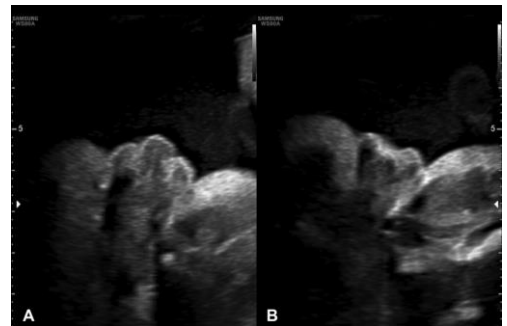
Grau 1 = genitália de aspecto feminino, com somente aumento do falo; Grau 2 = maior aumento do falo, associado à fusão posterior das saliências labioescrotales, sem seio urogenital; Grau 3 = importante aumento do falo, associado à fusão quase completa das saliências labioescrotales, e presença de seio urogenital com abertura perineal; Grau 4 = falo de aspecto peniano, associado à fusão completa das saliências labioescrotales, e presença de seio urogenital com abertura perineal na base do falo; Grau 5 = falo de aspecto peniano bem desenvolvido, associado à fusão completa das saliências labioescrotales, e presença de seio urogenital com abertura no corpo do falo ou balânica.

Figura 1 - Classificação de Prader para os graus de ambigüidade genital

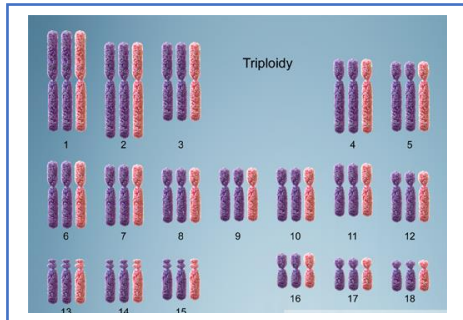
Trastornos endocrinos,  
46 xx trastorno del  
desarrollo sexual

En femenina: agrandamiento  
de clítoris, abertura uretral  
ubicada arriba o debajo del  
clítoris

En masculino: pene de  
escasas dimensiones,  
Escroto pequeño y separado

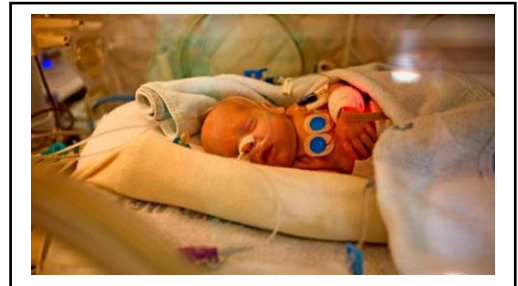

# TRIPLOIDIA



Feto tiene tres copias de cada cromosoma, principalmente por cromosomas

Conjunto de cromosomas haploide en cariotipo ( $3n=69$  cromosomas)

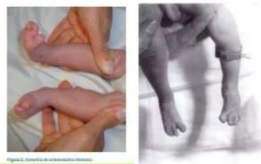

## Triploidía

La triploidía (69,XXX,69,XXY,69,XXYY) es un hallazgo relativamente frecuente en el material cultivado a partir de abortos espontáneos, pero muy raro en los recién nacidos.

### Los pacientes presentan:

- Grave retraso en el crecimiento intrauterino
- Crecimiento encefálico preservado a expensas de un pequeño crecimiento del tronco.
- Sindactilia del 3º y 4º dedo de la mano
- Sindactilia del 2º y 3º dedo de los pies



SNC y esqueleto más afectado, defectos cardiacos, labio leporino, sindactilia de dedos