



Mi Universidad

Cuadro sinóptico

López Méndez Breici del Rocio

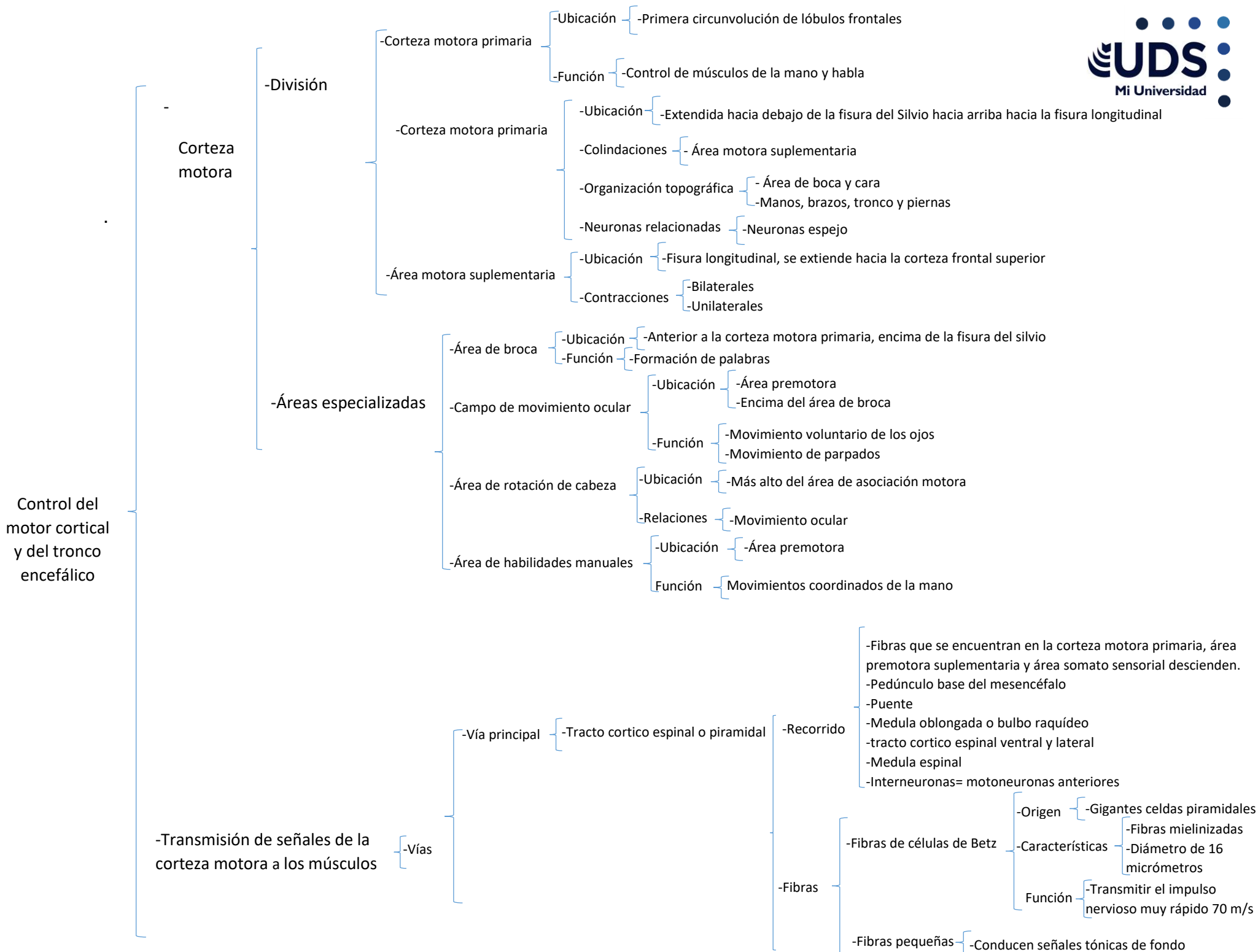
Parcial II

Fisiología

Dra. Saucedo Domínguez Mariana Catalina

Medicina Humana

Segundo semestre grupo B



Control del motor cortical y del tronco encefálico

-Transmisión de señales de la corteza motora a los músculos

-Vías

-Vía accesoria (Tracto rubro espinal)

-Función

-Transmisión de señales discretas de la corteza motora a la medula espinal

-Estructura y sistemas implicados

-Núcleo rojo
-Sistema motor lateral del cordón

-Tracto cortico espinal
-Tracto rubro espinal

-Neuronas

-Función

-Estimulación de músculos sinérgicos
-Estimulación de un musculo

-Estructura

-Columnas verticales

-6 capas

-5 capa contiene células piramidales
-2 y 4 capa entran señales de entrada
-6 capa contiene fibras que se comunicación regiones de la corteza cerebral

-Función

-Sistema de procesamiento integrador

-Recorrido

-Tracto cortico rubro espinal
-Corteza motora
-Núcleo rojo
Tronco encefálico
-Medula espinal

-Tronco encefálico

-Núcleos

-Vestibulares

-Función

-Transmisión de fuertes señales excitatorias a los músculos antigraavitatorios

-Reticulares

-Pontino

-Función

-Transmisión de señales excitatorias

-Medular

-Función

-Transmisión de señales inhibitorias

Bibliografia:

-Hall, J. E., & Hall, M. E. (2020). Guyton and Hall Textbook of Medical Physiology E-Book: Guyton and Hall Textbook of Medical Physiology E-Book. Elsevier Health Sciences.