



Mi Universidad

Cuadro Sinóptico

Estefanía Ochoa Nazar.

2 Parcial.

Fisiología.

Dra: Mariana Catalina Saucedo Dominguez.

Medicina Humana.

Segundo semestre grupo B

Comitán de Dominguez chiapas, 22 de Abril del 2024.

FUNCIONES MOTORAS DEL TALLO CEREBRAL, CONTROL MUSCULAR.

Forma en la que se divide la corteza cerebral.

Cisura de Rolando central:

Divide la parte motora y sensorial. Y también divide los lóbulos parietal y frontal.

Cisura de Silvio:

Esta divide los lóbulos temporal y parietal

Cisura longitudinal

Esta divide los lóbulos parietal y occipital.

Surco longitudinal

Este divide los hemisferios derecho e izquierdo.

Motora

Motora Primaria

Encargada del movimiento de cara, extremidades pélvicas y torácicas.

Pre motora

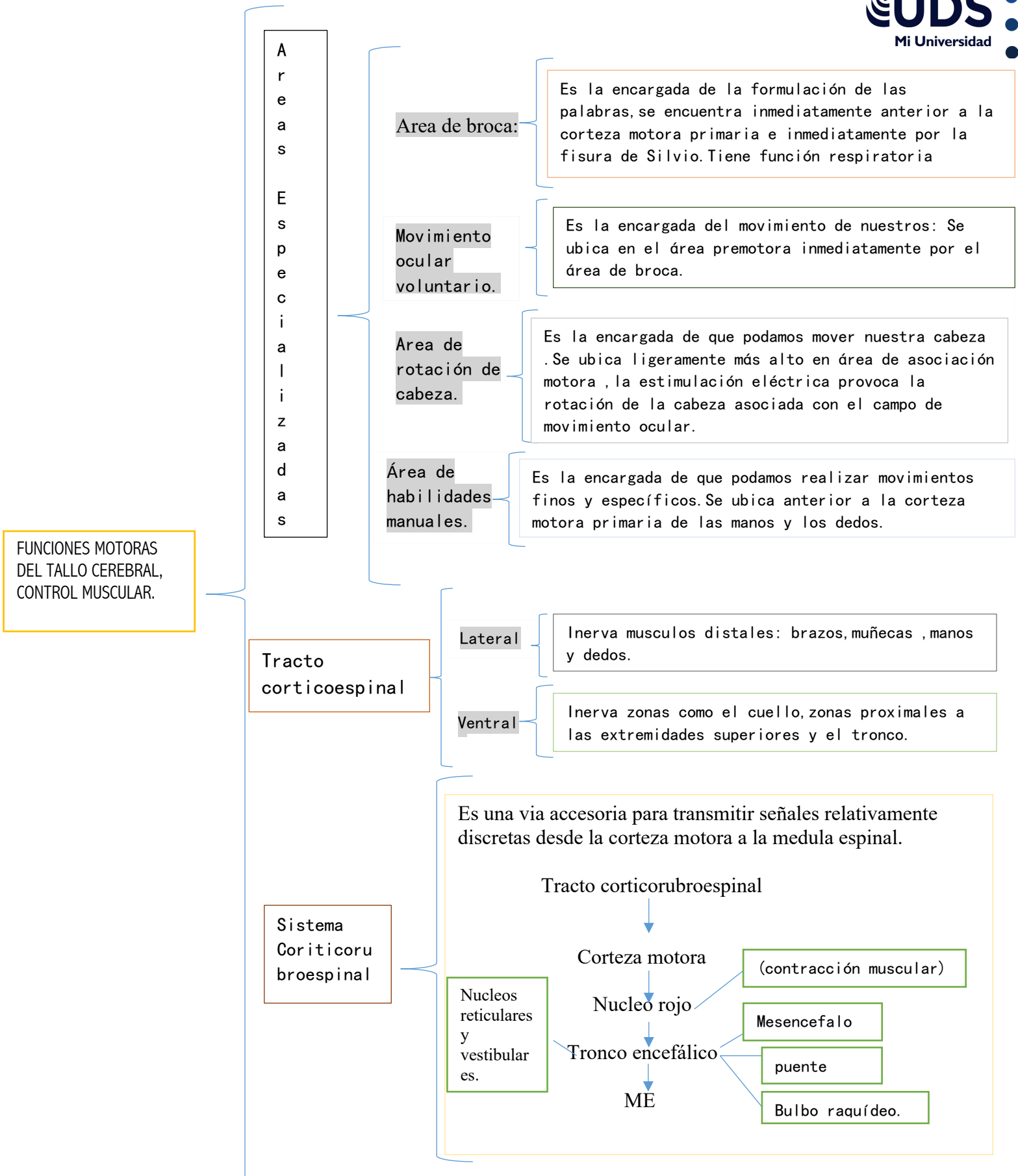
Encargada de los movimientos complejos (imagen motora/neuronas espejo).

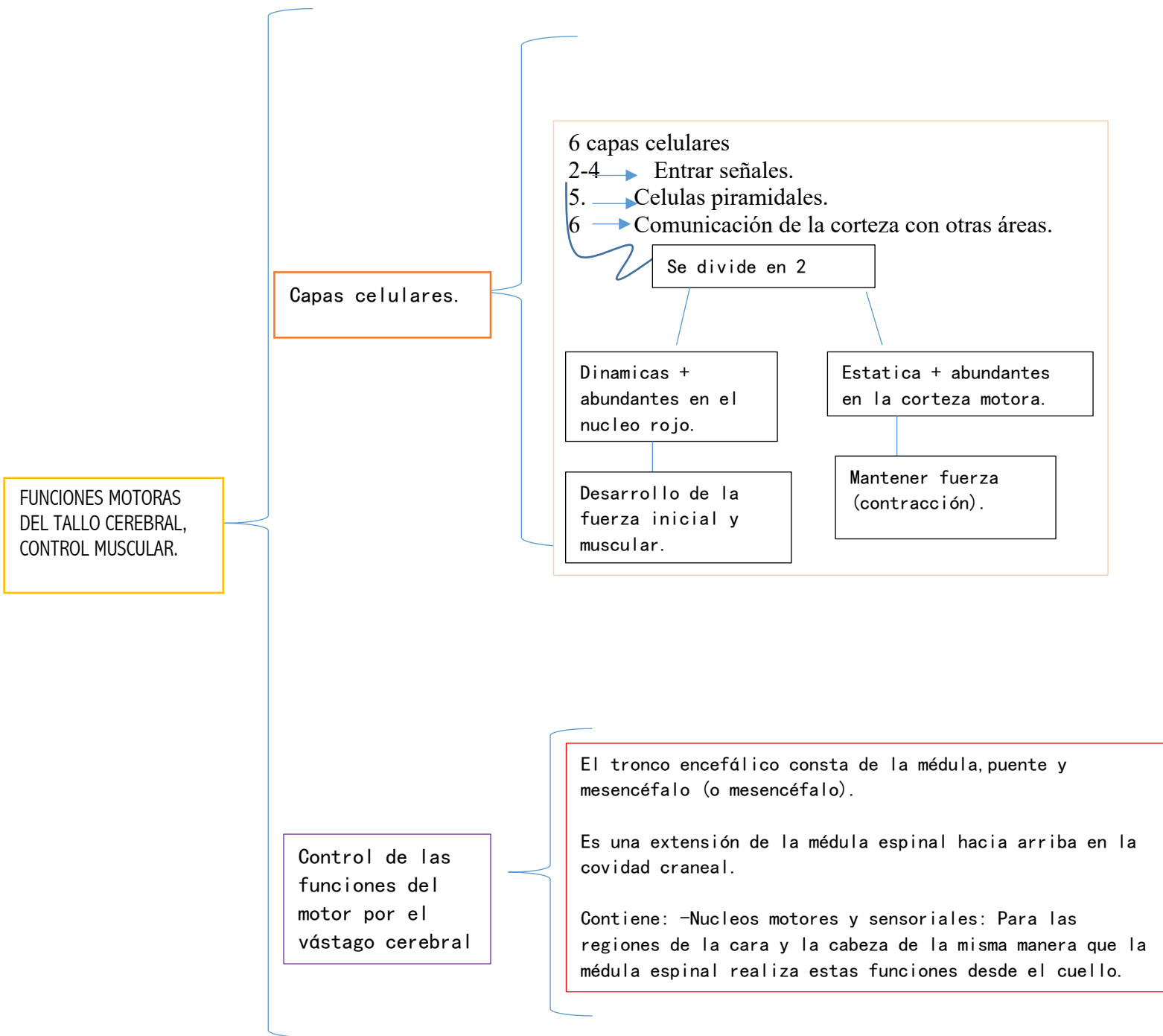
Complementaria

Encargada de los movimientos bilaterales de extremidades. -movimiento finos (esoespecíficos)

Sensitiva

es una area de la capa externa del cerebro, que se localiza en la parte superior y media del cerebro, justo en el lóbulo parietal. Esta área es esencial para que se den las funciones sensitivas de todo el cuerpo.





BIBLIOGRAFÍA

-HALL, J. E. (2020). GUYTONANDHALLTEXTBOOKOFMEDICAL
PHYSIOLOGY. ELSEVIER.