



UDRS

Mi Universidad

Dulce María Hernández Espinosa

Parcial III

Microbiología

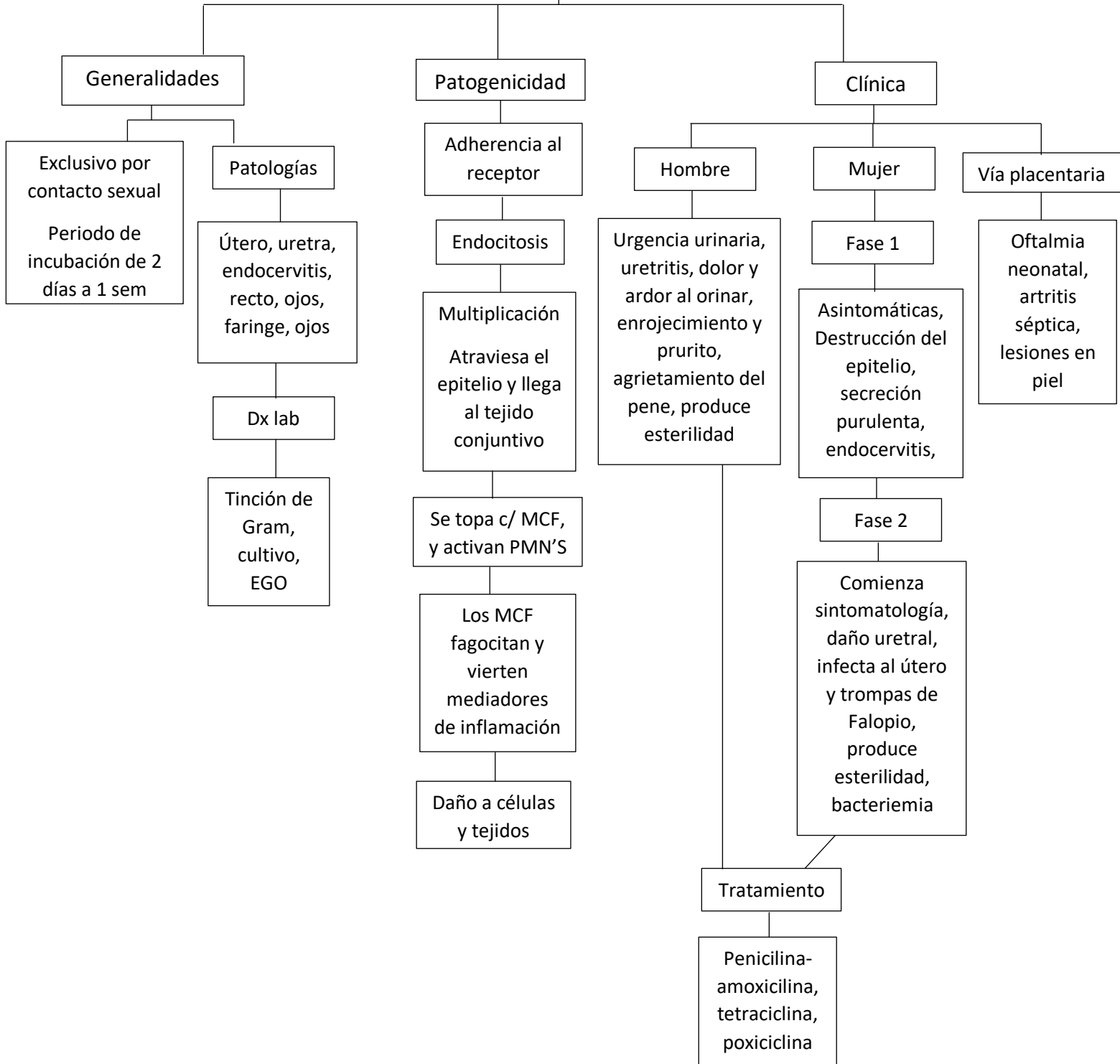
Hugo Najera Mijangos

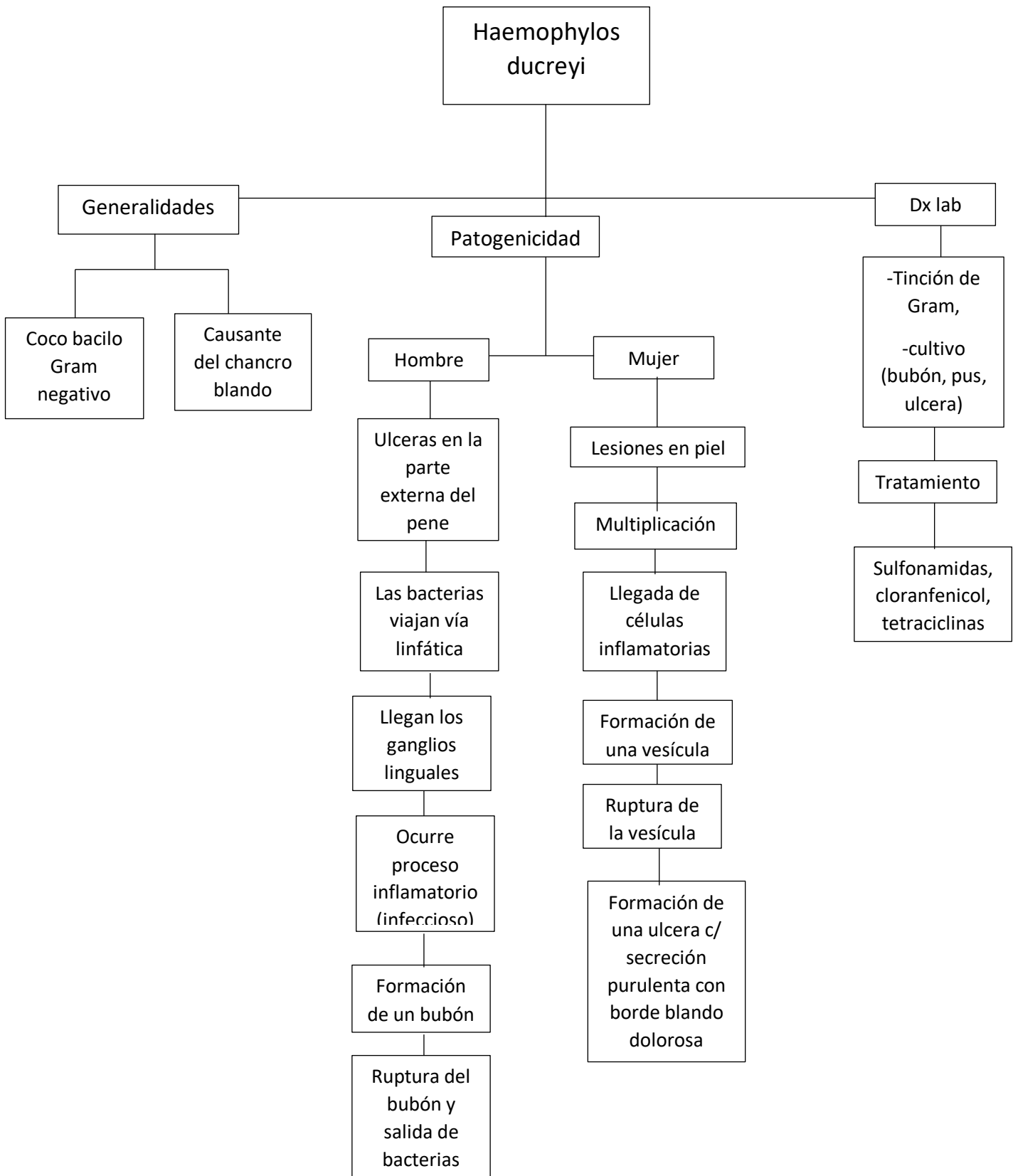
Medicina

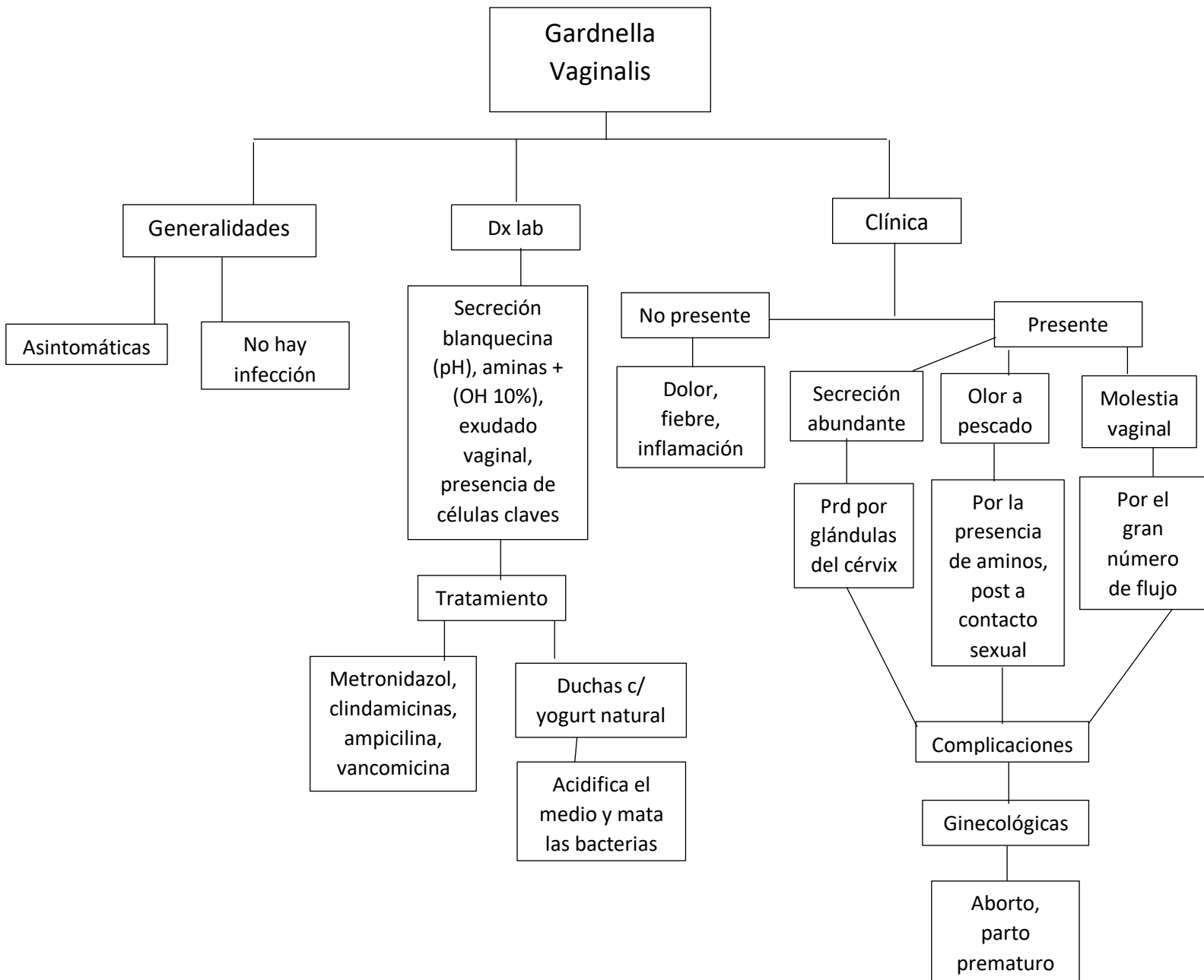
2 semestre grupo B

Comitán de Domínguez, Chiapas a 18 de mayo del 2024

Neisseria Gonorrhoeae







Gardnerella Vaginalis

Generalidades

Asintomáticas

No hay infección

Dx lab

Secreción blanquecina (pH), aminas + (OH 10%), exudado vaginal, presencia de células claves

Tratamiento

Metronidazol, clindamicinas, ampicilina, vancomicina

Duchas c/ yogurt natural

Acidifica el medio y mata las bacterias

Clinica

No presente

Dolor, fiebre, inflamación

Presente

Secreción abundante

Prd por glándulas del cérvix

Olor a pescado

Por la presencia de aminas, post a contacto sexual

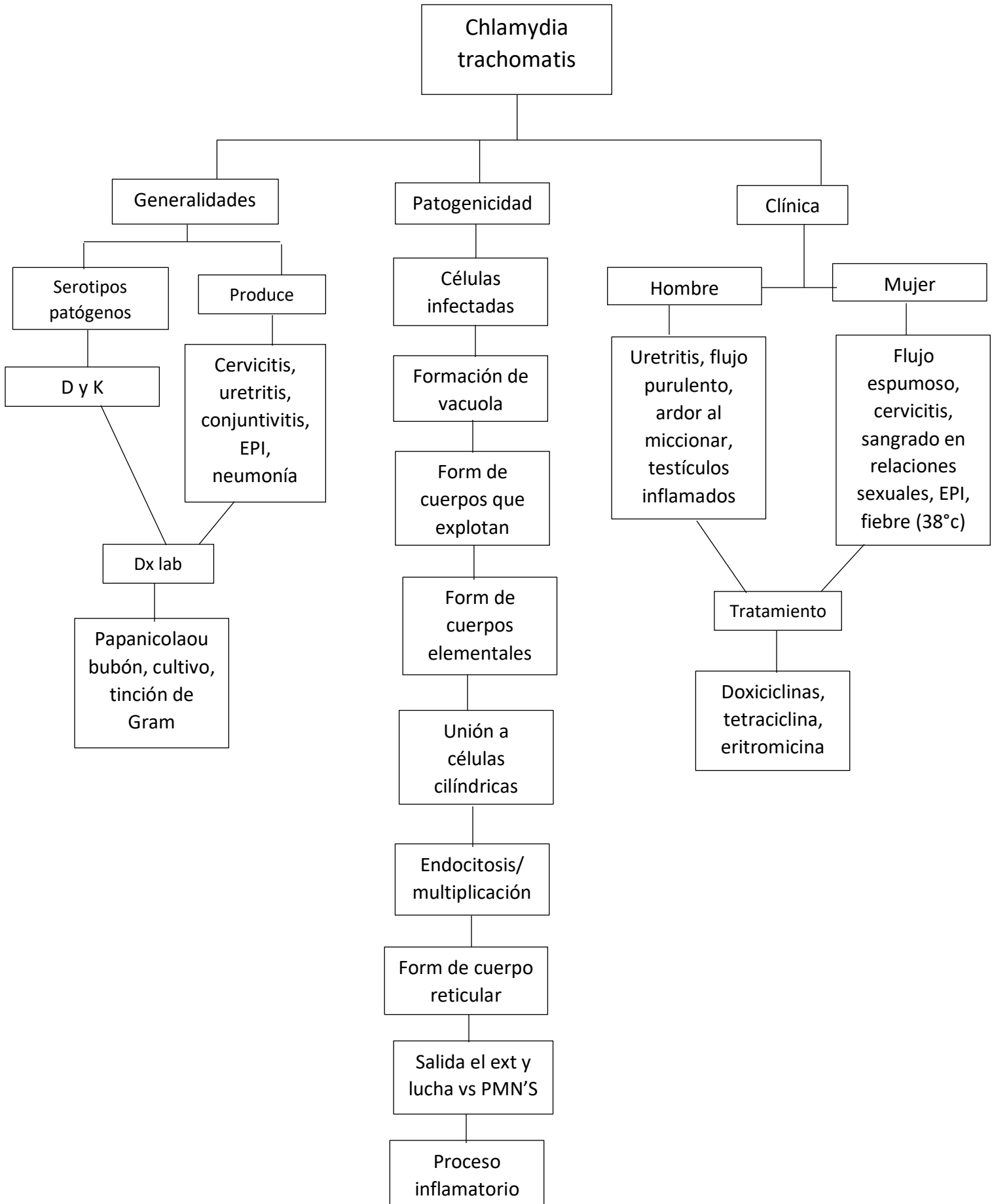
Molestia vaginal

Por el gran número de flujo

Complicaciones

Ginecológicas

Aborto, parto prematuro



Treponema pallium

