



# UDES

## Mi Universidad

*Nombre del Alumno: Leticia Desiree Morales Aguilar*

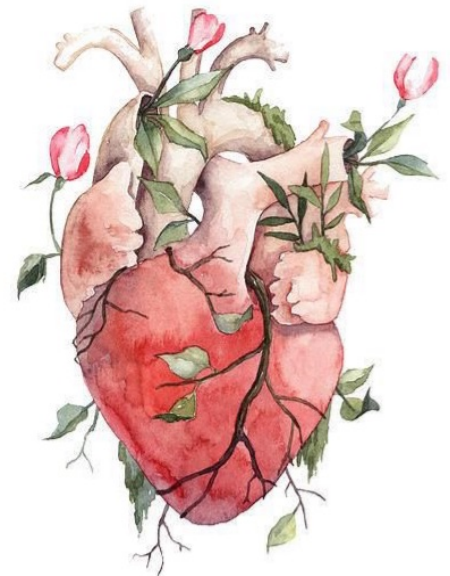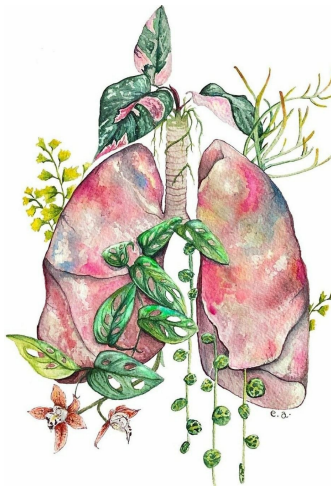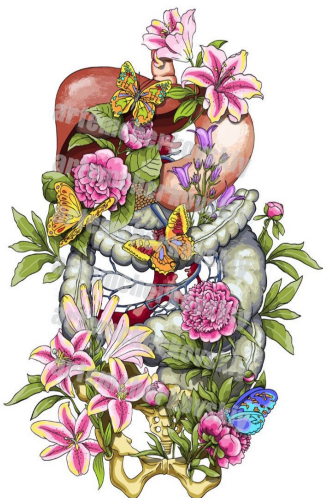*Nombre del tema: TAC de torax y abdomen.*

*Nombre de la Materia: Imagenologia*

*Nombre del profesor: Jacqueline González Pérez*

*Nombre de la Licenciatura: Medicina Humana*

*Semestre: 4°*

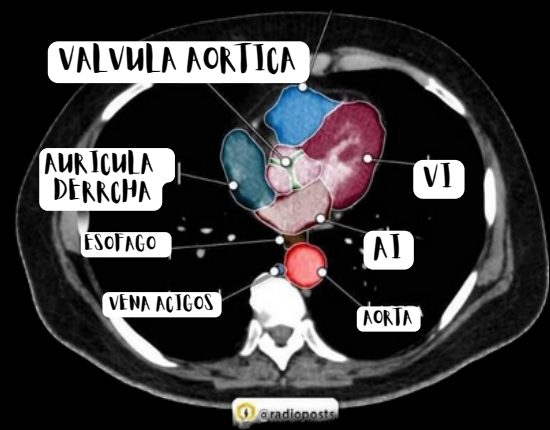
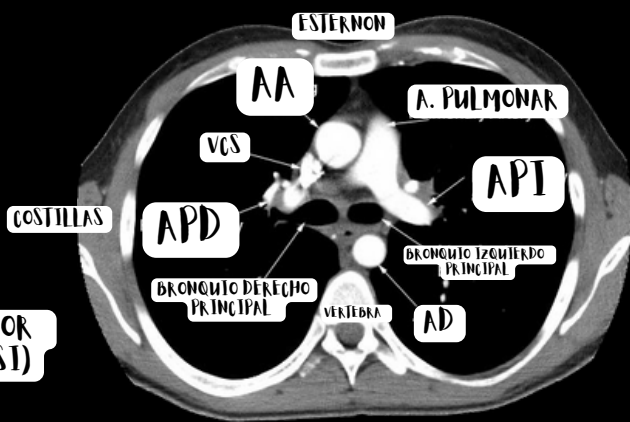
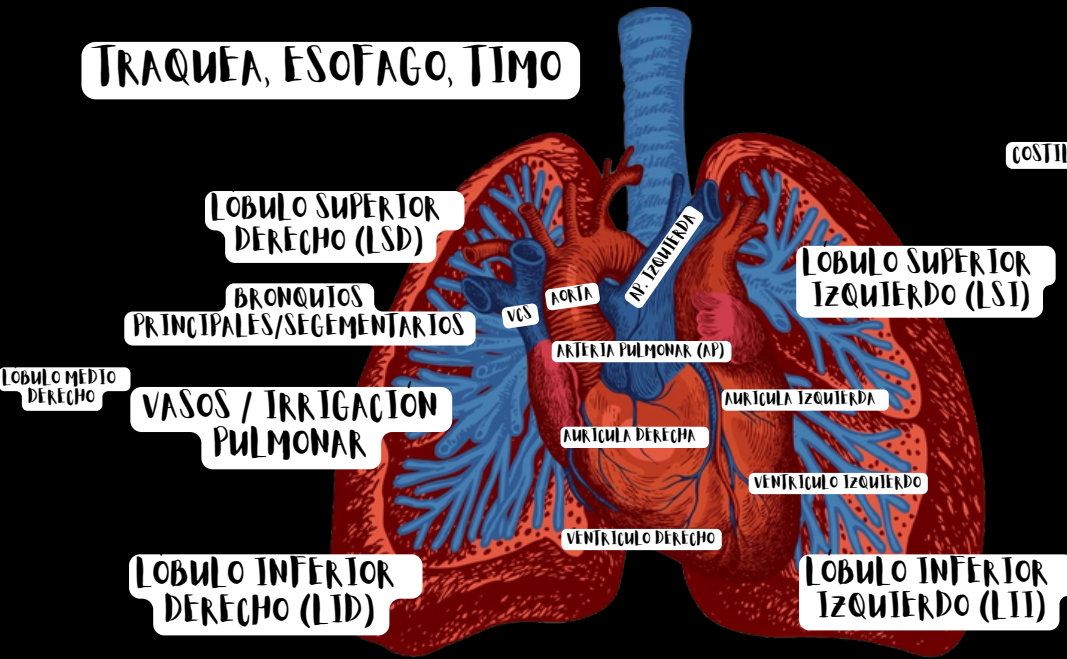


# Elementos anatómicos de tórax

## ANATOMIA asociada

## ANATOMIA en tac

### TRAQUEA, ESOFAGO, TIMO



### VENTANAS

- MEDIASTINAL, PULMONAR

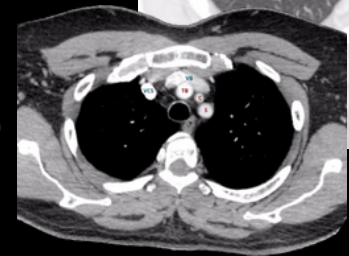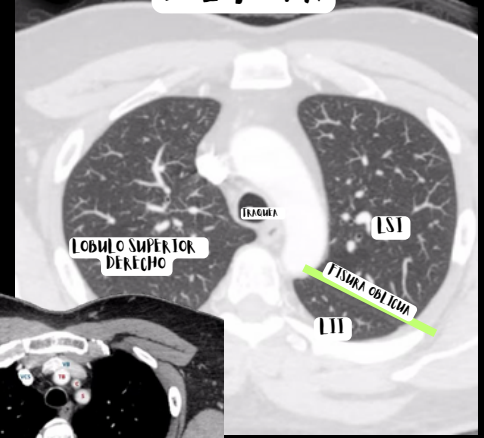
### CORTES:

- AORTOPULMONAR
- CAYADO AORTICO
- A. PULMONAR
- NIVEL CARDIACO ALTO
- NIVEL CARDIACO DENSO

### NIVEL DE LOS 5 VASOS

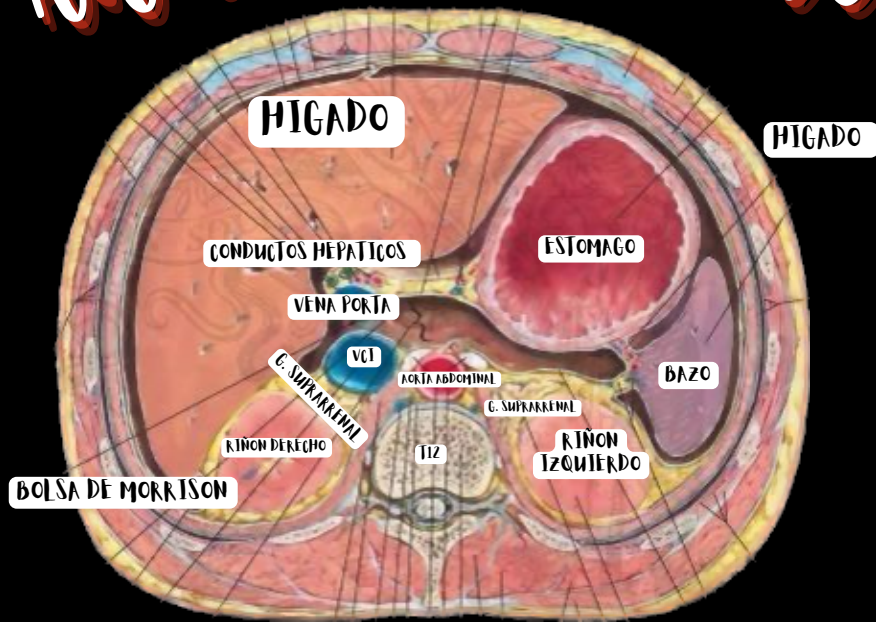
- VCS: VENA CAVA SUPERIOR
- VB: VENA BRAQUIOCEFALICA
- TB: TRONCO ART. BRAQUIOCEFALICO
- C: CAROTIDA COMUN IZQ
- S: A. SUBCLAVIA IZQ

### CON CONTRASTE - VENTANA PULMONAR

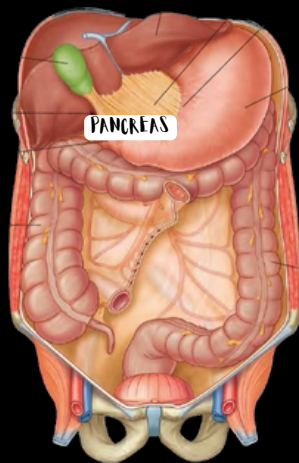


# Elementos anatómicos de abdomen

## Anatomía asociada



VÍAS BILIARES:  
 VESÍCULA, CONDUCTO  
 HEPÁTICO COMÚN,  
 CÍSTICOS, COLEDOTO,  
 CONDUCTO HEPÁTICO  
 DERECHO E IZQUIERDO



COLON  
 ASCENDENTE,  
 TRANSVERSO,  
 DESCENDENTE, CIEGO,  
 SIGMOIDES Y APÉNDICE

## Anatomía en tac

