

UNIVERSIDAD DEL SURESTE

MEDICINA HUMANA

NOMBRE DEL ALUMNO:

Hannia González Macías

NOMBRE DEL TEMA:

TAC normal de tórax y abdomen

GRADO Y GRUPO:

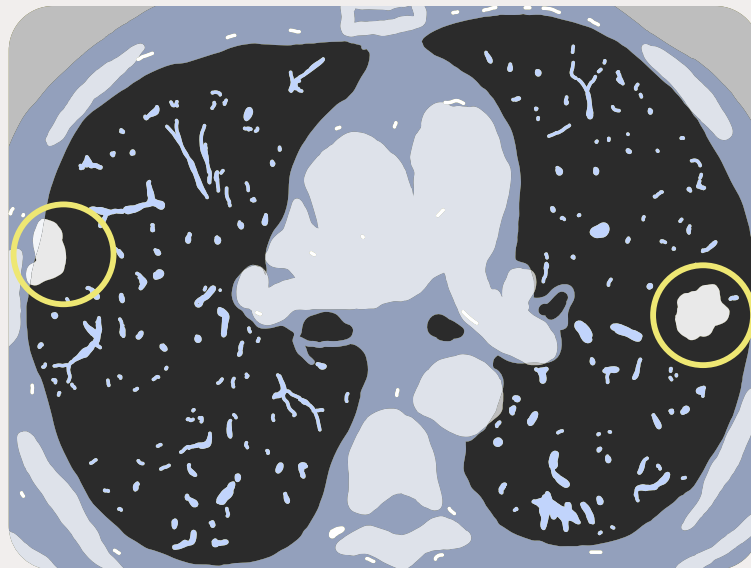
4to semestre, grupo "A"

NOMBRE DE LA MATERIA:

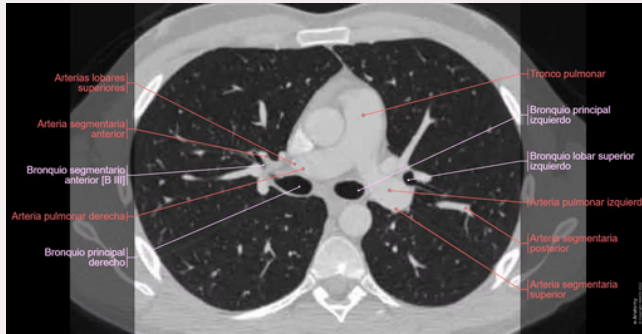
Imagen

NOMBRE DEL PROFESOR

Jacqueline González Pérez



TAC DE TÓRAX NORMAL

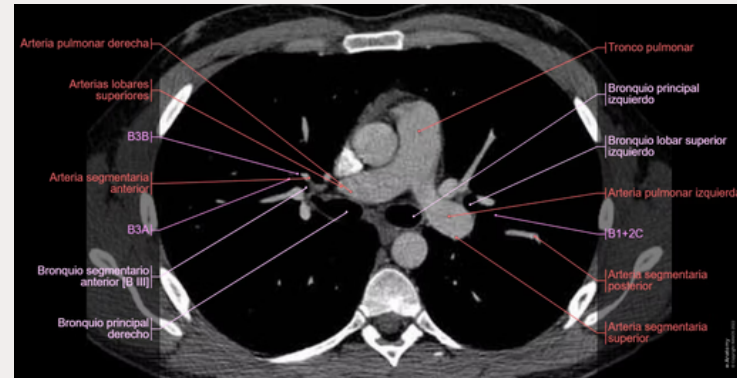


ANATOMÍA TRANSVERSAL: TC DEL TÓRAX

- Se realizó un TC a un sujeto sano, con una adquisición axial mejorada con diferentes ventanas: parénquima y pulmón.
- Cortes Anatómicos : Tórax, Pulmones, Mediastino

ANATOMÍA

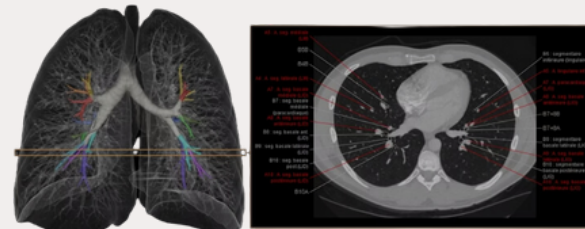
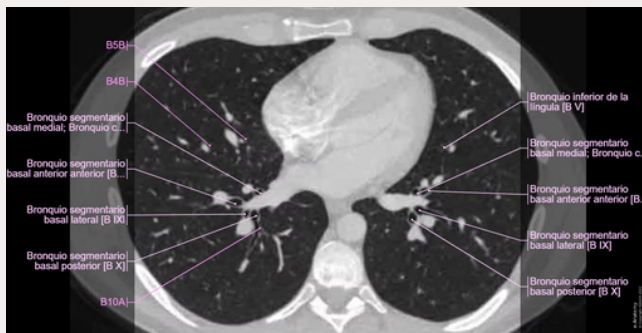
Anatomía del tórax (pulmones y mediastino) (TC): atlas interactivo de anatomía humana con imágenes de sección transversal



SEGMENTOS BRONCOPULMONARES

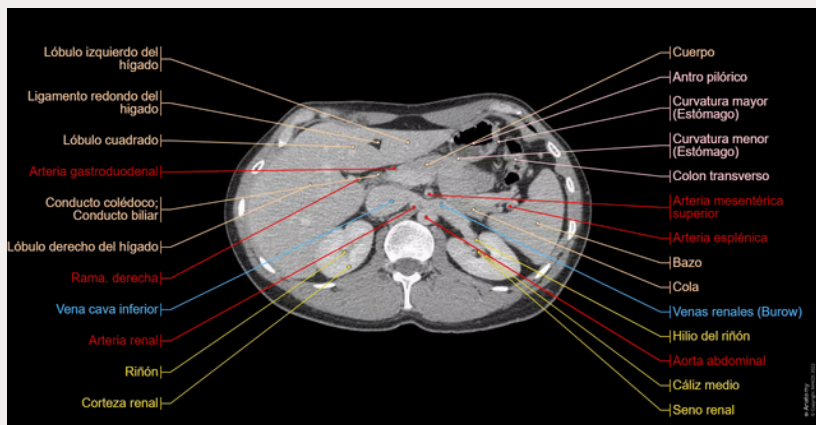
Tórax (TC) : Lóbulo superior Lígula del pulmón izquierdo
Lóbulo medio del pulmón derecho Lóbulo inferior Fisura oblicua Fisura horizontal del pulmón derecho

- Arterias pulmonares
- Venas pulmonares
- Bronquios segmentarios
- Arterias del mediastino
- Venas del mediastino
- Músculos y capas de la cavidad torácica
- Huesos del tórax
- Nervios



HANNIA GONZÁLEZ MACÍAS

TAC DE ABDOMEN NORMAL



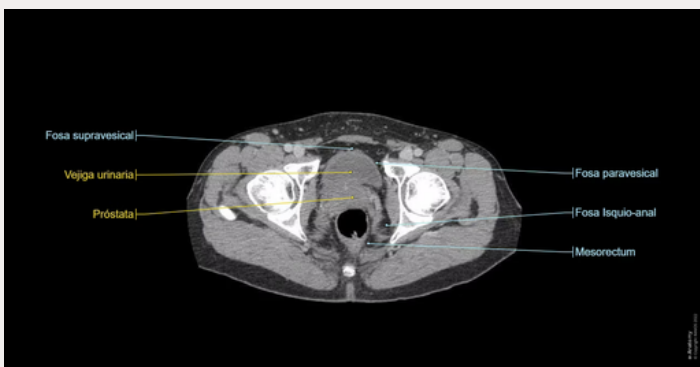
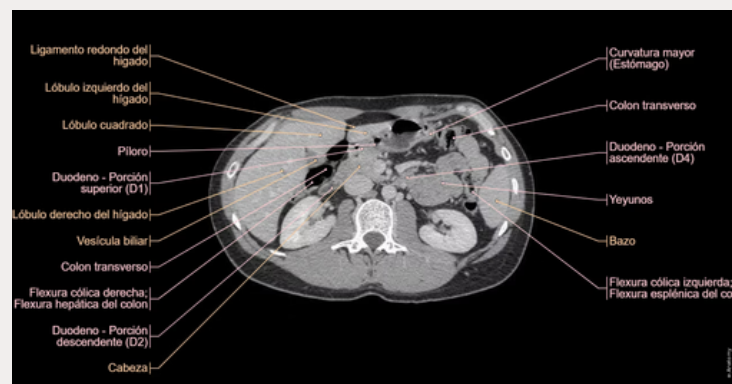
SEGMENTACIÓN HEPÁTICA

- Segmento 1: segmento posterior – lóbulo caudado
- Segmento 2: segmento lateral posterior izquierdo
- Segmento 3: segmento lateral anterior izquierdo
- Segmento 4: segmento medio izquierdo
- Segmento 5: segmento medio anterior
- Segmento 6: segmento lateral anterior
- Segmento 7: segmento lateral posterior
- Segmento 8: segmento medio posterior



ETIQUETAS ANATÓMICAS

- Órganos: hígado, bazo, glándula suprarrenal, páncreas, vesícula biliar
- Tracto digestivo: Esófago, estómago, antro pilórico, duodeno, yeyuno, íleon, colon (intestino ciego, colon ascendente, transverso, descendente, flexión cólica izquierda y derecha, sigmoide), recto
- Sistema urinario: riñón (corteza renal y seno), uréter, vejiga urinaria, próstata, uretra
- Arterias: Aorta abdominal, arterias ilíacas, arterias mesentéricas (inferior y superior), renal, esplénica, hepática, gastroduodenal, arterias císticas



HANNIA GONZÁLEZ MACÍAS

- Arterias: Aorta abdominal, arterias ilíacas, arterias mesentéricas (inferior y superior), renal, esplénica, hepática, gastroduodenal, arterias císticas
- Venas: gonadal (testicular), iliaca, epigástrica, pudenda, glútea, renal, venas hemiácigos, vena cava inferior
- Sistema portal: mesentérica (inferior y superior), esplénica, venas portales hepáticas
- Músculos, fascia, diafragma
- Huesos: ilion, sacro, costillas
- Nervios
- Cavidad y espacios peritoneales
- Regiones de los nódulos linfáticos