



Mi Universidad

Supernota

Nombre del Alumno: Clara Elisa Encino Vázquez

Nombre del tema: Principales incisiones qx

Nombre de la Materia: Técnicas quirúrgicas básicas

Nombre del profesora: Dra. Katia Paola Martínez López

Nombre de la Licenciatura: Medicina Humana

Cuatrimestre-Semestre

San Cristóbal de las Casas. 14 de marzo del 2024

Bibliografía

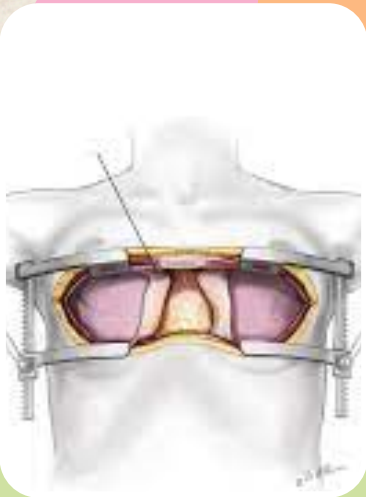
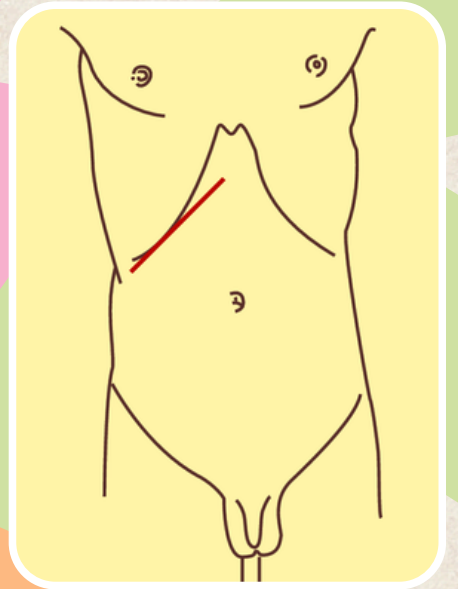
- Diapositivas de clase
- (S/f). Aucex.es. Recuperado el 28 de abril de 2024, de <https://www.aucex.es/wp-content/uploads/2018/03/incisiones-y-cierre-de-pared-abdominal-ana-isabel-ferrer-lopez.pdf>

INCISIONES

Las más utilizadas

KOCHER

- Incisión diagonal en hipocondrio derecho paralelo al reborde condrocostal y que se utiliza con frecuencia en intervenciones quirúrgicas biliares y hepáticas.



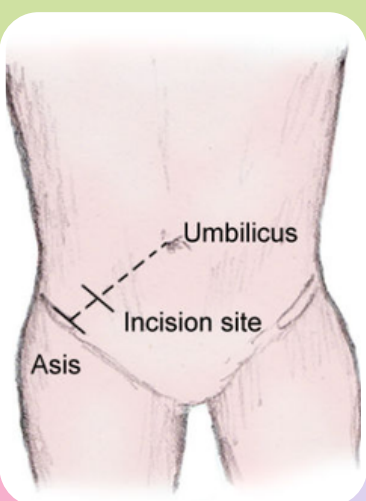
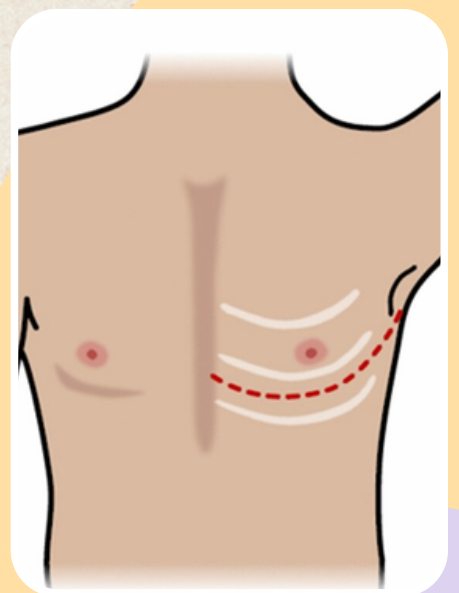
MEDIA LONGITUDINAL

- Es la incisión más frecuente, hay una amplia exposición a las estructuras abdominales y un campo adecuado ya que incide directamente sobre la línea alba de la pared abdominal donde no existen fibras musculares.
- Usos: gastrectomías, laparotomías, etc
- Abordaje del corazón y mediastino anterior

ANTEROLATERALES

Oblicuas en forma semilunar, y siguen la dirección de los arcos costales.

Pleura, pulmón, órganos contenidos en el mediastino y los abordajes laterales al corazón.

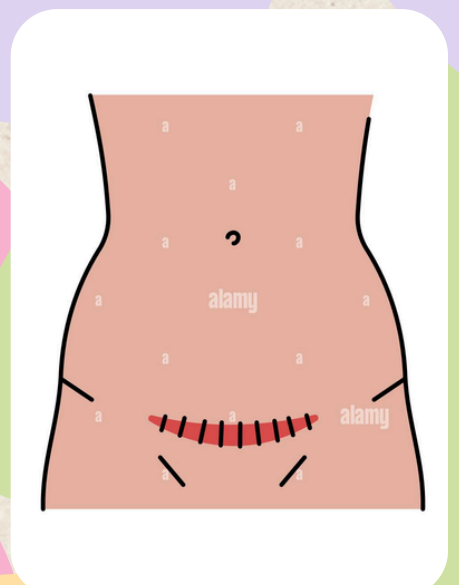


MCBURNERY

Es la incisión que empieza 4 cm arriba de la espina iliaca anterior superior del ombligo, que dibuja una recta perpendicular a la línea que imaginariamente une el ombligo y la espina iliaca anterior superior derecha que se localiza en el flanco derecho, separa manualmente las fibras musculares, es sencilla y rápida ofrece un campo limitado difícil de ampliar la aplicación se da en la apendicetomía.

PFANNENSTIEL

Incisión transversa curvada caudalmente que se ubica en el abdomen inferior bajo la línea capilar púbica, necesita cortar el músculo recto anterior transversalmente y seccionar longitudinalmente el peritoneo para obtener la exposición de la cavidad pelviana, empleada en **cirugía ginecobstétrica**: intervenir en órganos genitales internos de la mujer



OBLICUA INFERIOR INGUINAL

Incisión oblicua derecha o izquierda que transcurre paralela al pliegue inguinal ligeramente superior a este. Se dirige desde el tubérculo púbico a la cresta iliaca anterior. Se utiliza en reparación de hernia inguinal.

