



Mi Universidad

SUPER NOTA

Nombre del Alumno: Edgar Yahir Aguilar López

Nombre del tema: anatomía del aparato genital femenino, irrigación, ligamentos y músculos del periné, cambios fisiológicos maternos en aparatos y sistemas durante el embarazo y maniobras de Leopold

1er. Parcial

Nombre de la Materia: Ginecología y Obstetricia

Nombre del profesor: José Francisco Vázquez Vázquez

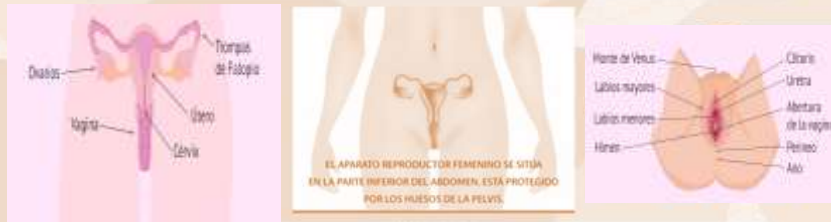Nombre de la Licenciatura: Licenciatura en Enfermería General

5to. Cuatrimestre

Comitán de Domínguez, Chiapas; 23 de enero de 2024

APARATO REPRODUCTOR FEMENINO

Los órganos del aparato reproductor femenino constan de genitales internos y externos. Juntos comprenden el sistema reproductor o sistema reproductivo femenino, permitiendo las actividades sexuales y reproductivas.



ÓRGANOS...

INTERNOS:

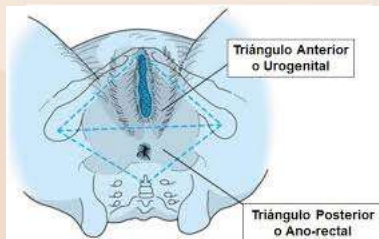
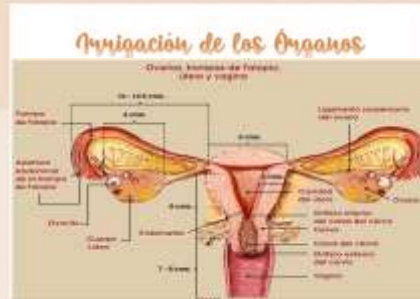- Vagina
- Útero
- Ovarios
- Trompas uterinas (trompas de Falopio)

EXTERNOS:

- Monte del pubis (monte de Venus)
- Labios mayores
- Labios menores
- Clitoris
- Vestíbulo de la vagina
- Bulbo del vestíbulo
- Glándulas vestibulares

IRRIGACIÓN

La irrigación sanguínea del útero proviene en la mayor parte por las arterias uterinas y un aporte pequeño por las arterias ováricas. Está dada o nace de la aorta abdominal, da origen a la arteria iliaca común (izquierda y derecha), que va a originar a la arteria iliaca interna y externa; de estas dos nos interesa la interna de la cual nace la arteria uterina (tanto izquierda como derecha) que se ramifica primero en las arterias arqueadas, las cuales penetra al miometrio y da origen a las radiales, estas a su vez al penetrar al endometrio dan origen a las espirales y basales.



LIGAMENTOS DEL PERINÉ

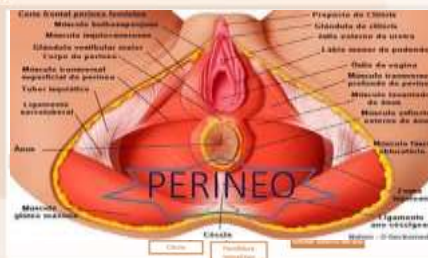
Los tres ligamentos más importantes que limitan el periné son:

- El ligamento sacrotuberoso o ligamento sacrociático mayor, que tiene forma triangular.
- El ligamento sacroespinoso o ligamento sacrociático menor, también tiene forma triangular, pero de menor tamaño y superficial al anterior.
- El ligamento longitudinal anterior del sacro es una cinta blanquecina que se adapta a la cara anterior del sacro.

MÚSCULOS DEL PERINÉ

Son músculos localizados en el periné, que constan de 3 planos:

- El plano profundo, constituido por los músculos del suelo de la pelvis: el músculo elevador del ano y el músculo coccígeo.
- El plano medio, constituido por: 1) El músculo transverso profundo del perineo, que asegura la posición de los órganos de la pelvis y funciona como mecanismo de cierre de la uretra. 2) El músculo esfínter de la uretra: tiene como función el cierre de la uretra. Estos músculos confluyen en el centro del perineo y se encuentran en el triángulo anterior del rombo perineal.
- 3.-El plano superficial, Se encuentran en el área triangular anterior del periné el músculo superficial transverso del perineo, el músculo bulboesponjoso y el músculo isquicavernoso.



Bibliografía

- <https://dolopedia.com/categoria/anatomia-relacionada-con-el-perine>
- <https://www.nasajpg.com/2015/08/24/anatomia-del-aparato-reproductor-femenino/>
- <https://zaguan.unizar.es/record/57676/files/TAZ-TFG-2016-819.pdf>

CAMBIOS FISIOLÓGICOS MATERNOS EN APARATOS DURANTE EL EMBARAZO

El organismo de la mujer experimenta una serie de cambios fisiológicos, a todos niveles, que tienen la finalidad de adaptarse y dar respuesta a la gran demanda que representan las 40 semanas de gestación que curará la formación un nuevo ser humano en su interior.

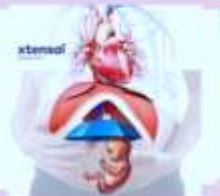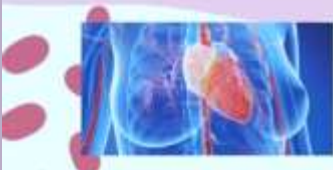Dichos cambios ocurren de manera gradual, pero continua, a lo largo de todo el embarazo y van desde cambios cardiovasculares, digestivos, pulmonares, hematológicos y endocrinos, los cuales al final también terminan por revertirse de manera paulatina durante el puerperio.

CARDIOVASCULAR

• Relajación de músculo liso vascular/reducción de las resistencias vasculares periféricas.

Signos y Síntomas o Consecuencia relacionada

- Edema de miembros inferiores.
- Acentuación de venas varicosas en extremidades inferiores o hemorroides.
- Reducción de la tensión arterial media.

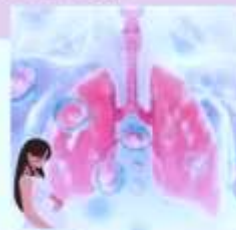

CARDIOVASCULAR/ HEMATOLÓGICO

• Incremento del volumen plasmático y del gasto cardíaco

Signos y Síntomas o Consecuencia relacionada

- Anemia fisiológica del embarazo por hemodilución (volumenes eritrocitarios normales).
- Aumento de la frecuencia cardíaca.
- Tercer ruido de Korotkoff (S3).



RESPIRATORIO

- Ensanchamiento capilar en las mucosas nasal, orofaríngea y laríngea.
- Aumenta el volumen de reserva inspiratoria y disminuye la capacidad funcional residual, capacidad total; ascenso diafragmático

Signos y Síntomas o Consecuencia relacionada

- Mayor producción de moco.
- Sensación de falta de aire (disnea), esta progresa conforme aumenta la presión abdominal sobre el tórax.
- Aumento de la frecuencia respiratoria



GASTROINTESTINAL

- Relajación del músculo liso del esófago y esfínter esofágico superior.
- Compresión gástrica.

Signos y Síntomas o Consecuencia relacionada

- Náuseas • Pirosis
- Regurgitación • Estreñimiento
- Distensión abdominal

HEMATOLÓGICOS

• Estimulación de la médula ósea y aumento en los niveles de cortisol.

• Aumento en la síntesis de factores de la coagulación a nivel hepático por efecto de estrógenos.

Signos y Síntomas o Consecuencia relacionada

Leucocitosis: aumento de los factores VII, VIII, X, XII, factor de von Willebrand y del fibrinógeno; reducción del tiempo parcial de tromboplastina.



RENAL Y URINARIO

- Aumento de la tasa de filtración glomerular por la expansión del volumen plasmático.
- Compresión del útero sobre la vejiga reduciendo su capacidad.
- Relajación de músculo liso ureteral.
- Compresión mecánica del uréter por el útero grávido.

Signos y Síntomas o Consecuencia relacionada

- Poliuria • Poliaquiuria • Reducción de los niveles séricos de urea y creatinina • Proteinuria • Glucosuria
- Hidronefrosis del embarazo

ENDOCRINO/ METABÓLICO

• Aumento en los niveles de cortisol y de hormonas "diabetogénicas": lactógeno placentario, prolactina, cortisol, progesterona, etc

Signos y Síntomas o Consecuencia relacionada

- Producción y secreción de leche en glándulas mamarias.
- Aumento de los depósitos de grasa.
- Resistencia a la insulina.
- Aumento en los niveles de colesterol y triglicéridos.

Bibliografía

- <https://www.medigraphic.com/pdfs/facmed/un-2021/un211g.pdf>



MANIOBRAS DE LEOPOLD

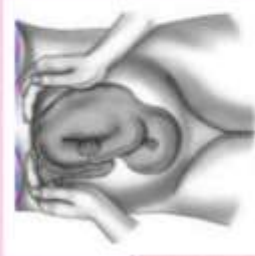Ayudan a determinar la estática fetal, y que, junto con la evaluación de la pelvis materna, pueden indicar si el parto será complicado o si resultará necesario realizar una cesárea.

Primera Maniobra

SITUACIÓN

Consiste en identificar el eje del feto de acuerdo a la forma del fondo uterino, este puede ser la longitudinal (cabeza o nalgas), oblicuo o transverso. si las manos forman un ángulo la situación es longitudinal u oblicua y si las manos se separan por un conde uterino plano la situación es transversa.

Esta maniobra se realiza de frente a la cara de la gestante y, utilizando los bordes cubitales de ambas manos, se palpa la parte superior del abdomen, tratando de abarcar por completo el fondo del útero.

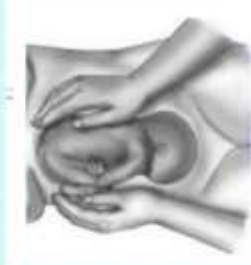

Segunda Maniobra

POSICIÓN

Puede ser anterior, lateral o posterior. El dorso suele palparse como una estructura dura, convexa y resistente a la palpación; en cambio, las extremidades fetales son blandas, móviles, irregulares y numerosas.

Esta maniobra se realiza de frente a la gestante, palpando el abdomen con gentileza, aplicando presión profunda con la palma de ambas manos. Una de las manos debe permanecer fija en un lado del abdomen mientras la mano opuesta explora el lado contrario, para concluir la exploración deben explorarse ambos lados del útero intercalando las manos.

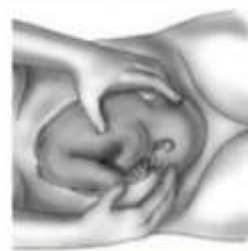

Tercer Maniobra

PRESENTACIÓN

Permite identificar la presentación del polo fetal que ocupa la porción inferior del útero y establecer si se encuentra encajado en la pelvis. Utilizando el pulgar y los dedos de una mano se toma la porción inferior del abdomen de la gestante justo por encima de la sínfisis del pubis.

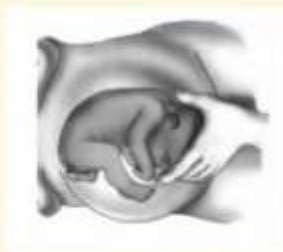De acuerdo a la sensación que dé la estructura palpada se puede determinar el tipo de presentación, al igual que en la primera maniobra.



Cuarta Maniobra

ENCAJAMIENTO

Es la única que se ejecuta mirando hacia los pies de la gestante, se trata de apreciar el grado de encajamiento y la posición de la cabeza; consiste en buscar sobre la sínfisis púbica la prominencia frontal del feto, esto nos indica si ha descendido la presentación y si la cabeza se encuentra en flexión o extensión. Para realizarla se mueven los dedos de ambas manos gentilmente por los bordes inferiores del útero hacia el pubis.



Bibliografía

http://medbox.iab.me/kiwix/wikipedia_es_medicine_maxi_2020-01/A/Maniobras_de_Leopold