



**Nombre del alumno:** Alma Maybeth Roblero Villatoro.

**Nombre del tema:** Actividad 2

**Parcial:** 1

**Nombre de la materia:** Enfermería Clínica

**Nombre del profesor:** Maria José Hernández Méndez

**Nombre de la licenciatura:** Enfermería

**Cuatrimestre:** 5 B

# Endocarditis

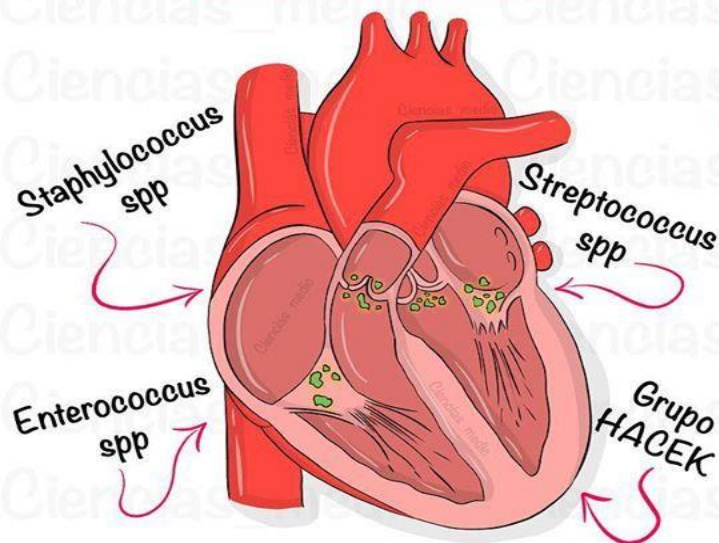
## Endocarditis infecciosa

Se define como una infección del endocardio

Su localización puede ser en:

1. Válvulas
2. Cuerdas tendinosas
3. Músculos papilares
4. Endocardio mural
5. Cables de marcapasos o desfibriladores

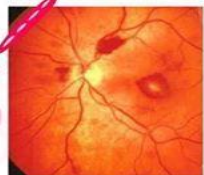### ETIOLOGÍA



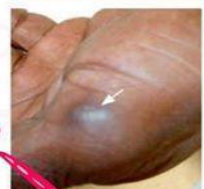### CUADRO CLÍNICO

Fiebre (en 90% de los casos)  
Soplos cardíacos  
Hematuria  
Esplenomegalia  
Hemorragias ungueales en astilla

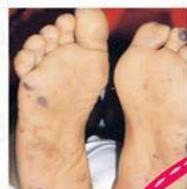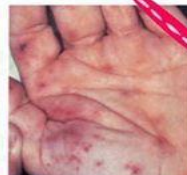Manchas de Roth



Nódulos de Osler



Manchas de Janeway



### DIAGNÓSTICO

Criterios de Duke  
Hemocultivos  
PCR

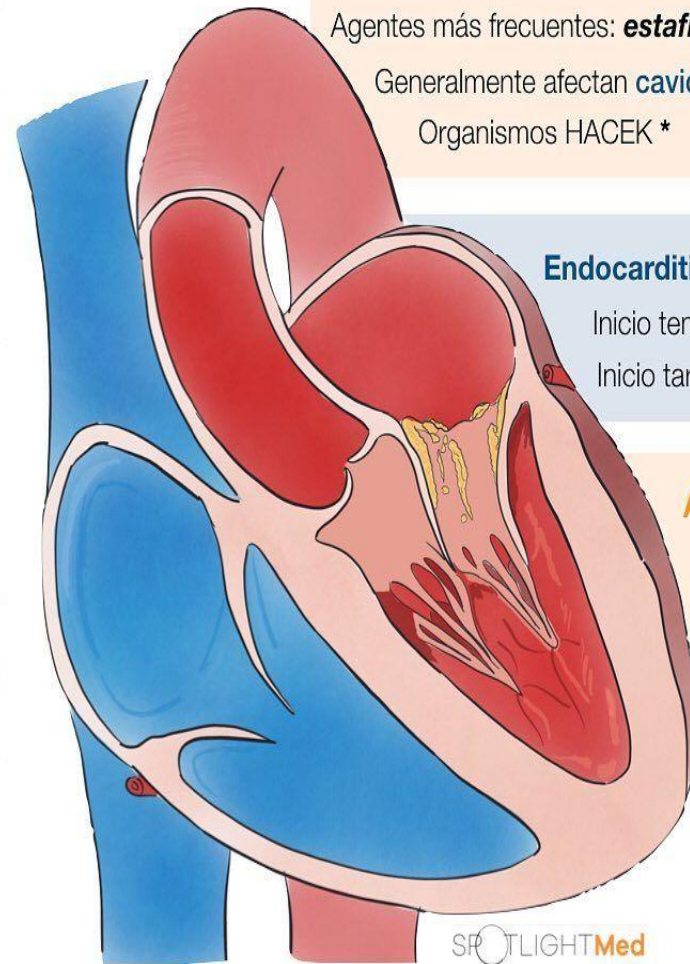
## Etiología de Endocarditis infecciosa

### Endocarditis de la válvula nativa

Agentes más frecuentes: **estafilococo aureus** y estreptococos orales

Generalmente afectan **cavidades izquierdas**

Organismos HACEK \*



### Endocarditis de la válvula protésica

Inicio temprano (<12 meses): **S. Epidermidis**

Inicio tardío (>12 meses): **S. Viridans**

### Asociado a uso de drogas IV

Más frecuente: **S. Aureus**

Generalmente afectan **cavidades derechas**

Daño en el endotelio

Formación de trombo en el sitio del daño

Adherencia bacteriana al endotelio

Entrada de la bacteria a la circulación sistémica

Haemophilus  
Aggregatibacter actinomycetemcomitans  
Cardiobacterium hominis  
Eikenella corrodens  
Kingella



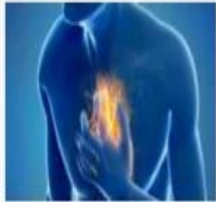AMIR  
Perú



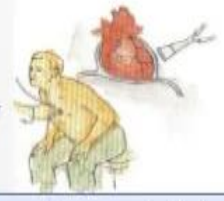
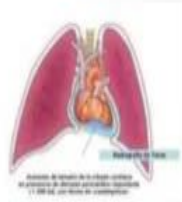# Pericarditis

## Pericarditis Aguda

Síndrome pericárdico inflamatorio con o sin derrame pericárdico

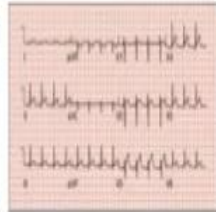


sedestación y  
inclinación hacia  
delante



sonido superficial de  
chirrido o rascado

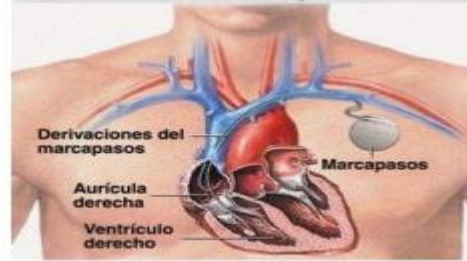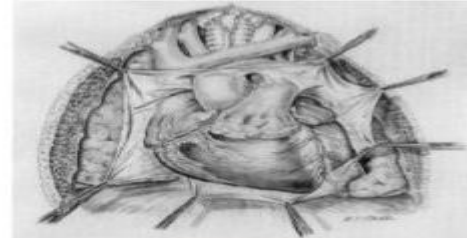
elevación  
generalizada del  
segmento ST o  
depresión PR



## PERICARDIOPATIAS PERICARDITIS AGUDA

### Causas

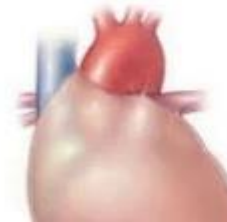- Infecciosas
- Inflamatorias-inmunológicas
- Enfermedades neoplásicas
- Inducida por radiación
- Periodo reciente tras cirugía cardíaca
- Relacionado con dispositivos o procedimientos
- Traumatismo



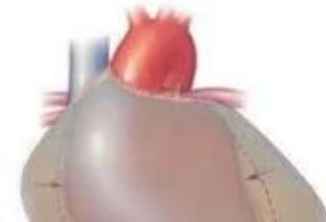## Consecuencias

- ▶ Taponamiento cardíaco (15% pericarditis idiopática y 60% neoplásica, tuberculosa o purulenta).
- ▶ Pericarditis recurrente.
- ▶ Constricción pericárdica.

Normal pericardium



Pericardial effusion



# Pericarditis

Inflamación AGUDA del pericardio

## ETIOLOGÍA

- Viral
- Bacteriana
- Fúngica
- Tuberculosis
- IAM
- Neoplasia
- Radiación

## CLÍNICA

Dolor torácico anterior y roce pericárdico

### Agravantes

- ▶ Decúbito supino
- ▶ Toser
- ▶ Inspiración profunda
- ▶ Deglutir

### Atenuantes

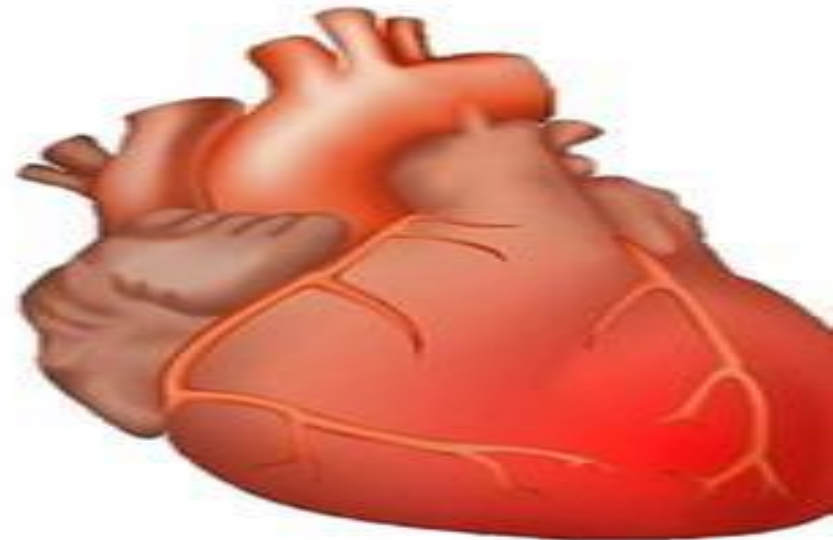
- ▶ Sedestación
- ▶ Inclinación anterior

## DIAGNÓSTICO

- ▶ Frote pericárdico: Auscultación
- ▶ EKG: Inversión de onda T, depresión de PR y elevación de ST en todas las derivaciones
- ▶ Rx tórax: Corazón en forma de garrafa
- ▶ Ecocardiograma: Irritación pericárdica

## TRATAMIENTO

Reposo + AINES (ibuprofeno/ aspirina/ indometacina) + Colchicina



# “Bibliografía”

- [Endocarditis Infecciosa Síntomas - Búsqueda Imágenes \(bing.com\)](#)
- [pericarditis - Búsqueda Imágenes \(bing.com\)](#)
- [pericarditis - Búsqueda Imágenes \(bing.com\)](#)