



Mi Universidad

Súper Nota.

Nombre del Alumno: Julio Cesar Domínguez Costa.

Nombre del tema: Neonatología.

Parcial: I.

Nombre de la Materia: Patología del niño y del adolescente.

Nombre del profesor: Felipe Antonio Morales Hernández.

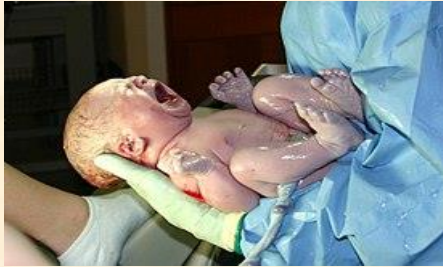Nombre de la Licenciatura: Enfermería.

Cuatrimestre: Quinto 5.

Clasificación del RN

Neonatología

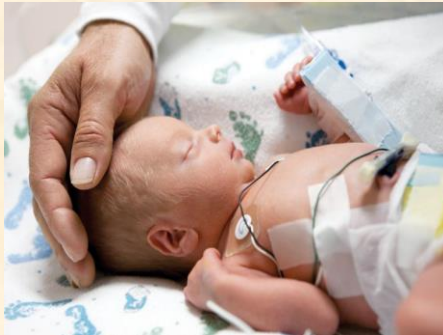Test de estimulación de la EG



Periodo neonatal



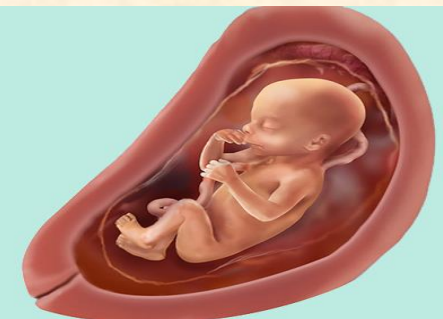RN a termino



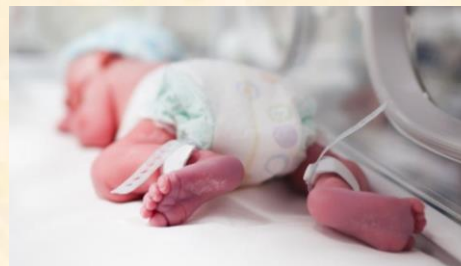Periodo neonatal precoz



RN prematuro extremo



Periodo perinatal



RN inmaduro

TEST DE USAR

SIGNOS	< 36 SEMANAS	36 Y 38 SEMANAS	> 39 SEMANAS
CABELLO	PEQUEÑO, DIFÍCIL DE SEPARAR	PEQUEÑO, MEDIO DE SEPARAR	GRANDE, FÁCILMENTE SEPARABLE
PARIELÓN AURICULAR	ESQUEMADO	MEJORA ESPORÁDICA	GRANDE, CARENTE DE ESCUDO
DIÁMETRO MAMARIO	< 20 MM	20-40 MM	> 40 MM (DIFÍCIL)
PLIEGUES PLANTARES	> 10 PARES DE PLE	PLIEGUES DE 10	PLIEGUES DE 10-14 PARES
GENITALES MASCULINO	ESQUEMADO, PENEIS ABUNDANTE	ESQUEMADO, PENEIS	ESQUEMADO, PENEIS ABUNDANTE
GENITALES FEMENINO	LABIOS MAYORES EXPANSIONADOS	LABIOS MAYORES	LABIOS MAYORES GRANDES Y MOVEDIZOS

TEST DE BALLARD


CRITERIOS NEUROLÓGICOS

	0	1	2	3	4	5
POSTURA						
VENTANA CONJUGADA (MUÑECA)						
RETROCESO DEL BRAZO						
ÁNGULO POPLITEO						
SIGNO DE BUTINIA						
FALCO - OREJA						

EDAD GESTACIONAL = (E X PUNTAJES) + 120 / 5

	0	5	10	15	20	25	30	35	40	45	50
PUNTO	30	35	40	45	50	55	60	65	70	75	80
EDAD	20	22	24	26	28	30	32	34	36	38	40

Posibles afecciones del RN prematuro



Exploración del cráneo

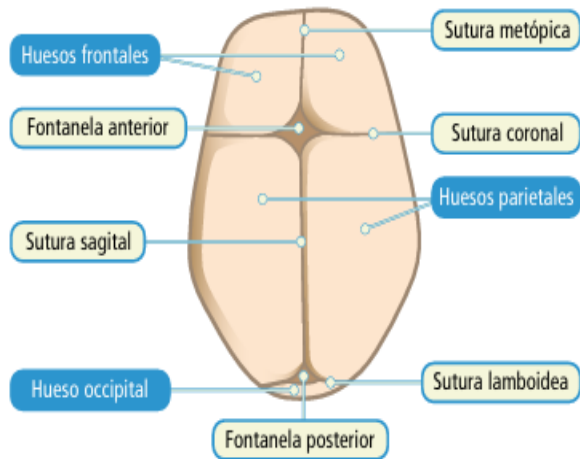
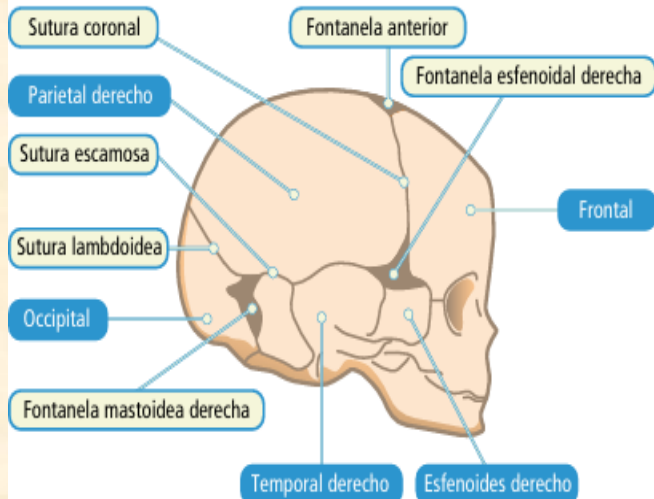
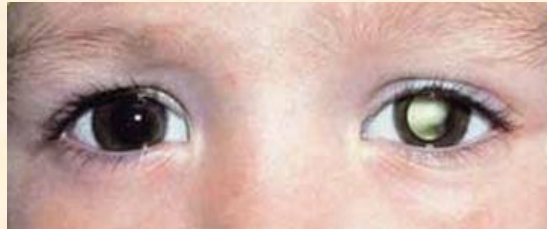

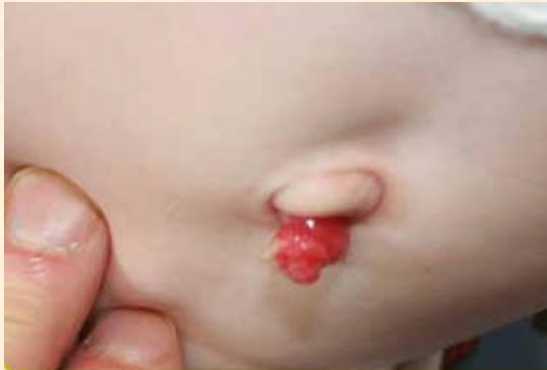Figura 7. Vista superior del cráneo del RN.



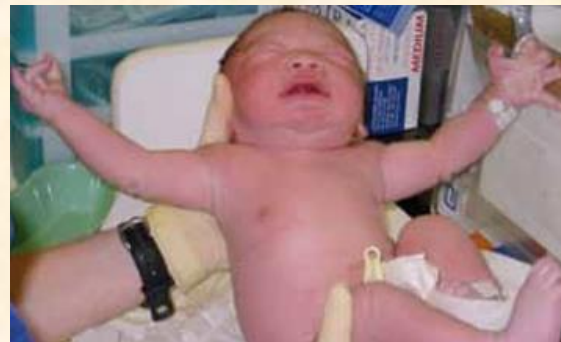Exploración facial



Exploración abdominal



Exploración neurológica



Exploración Urogenital

