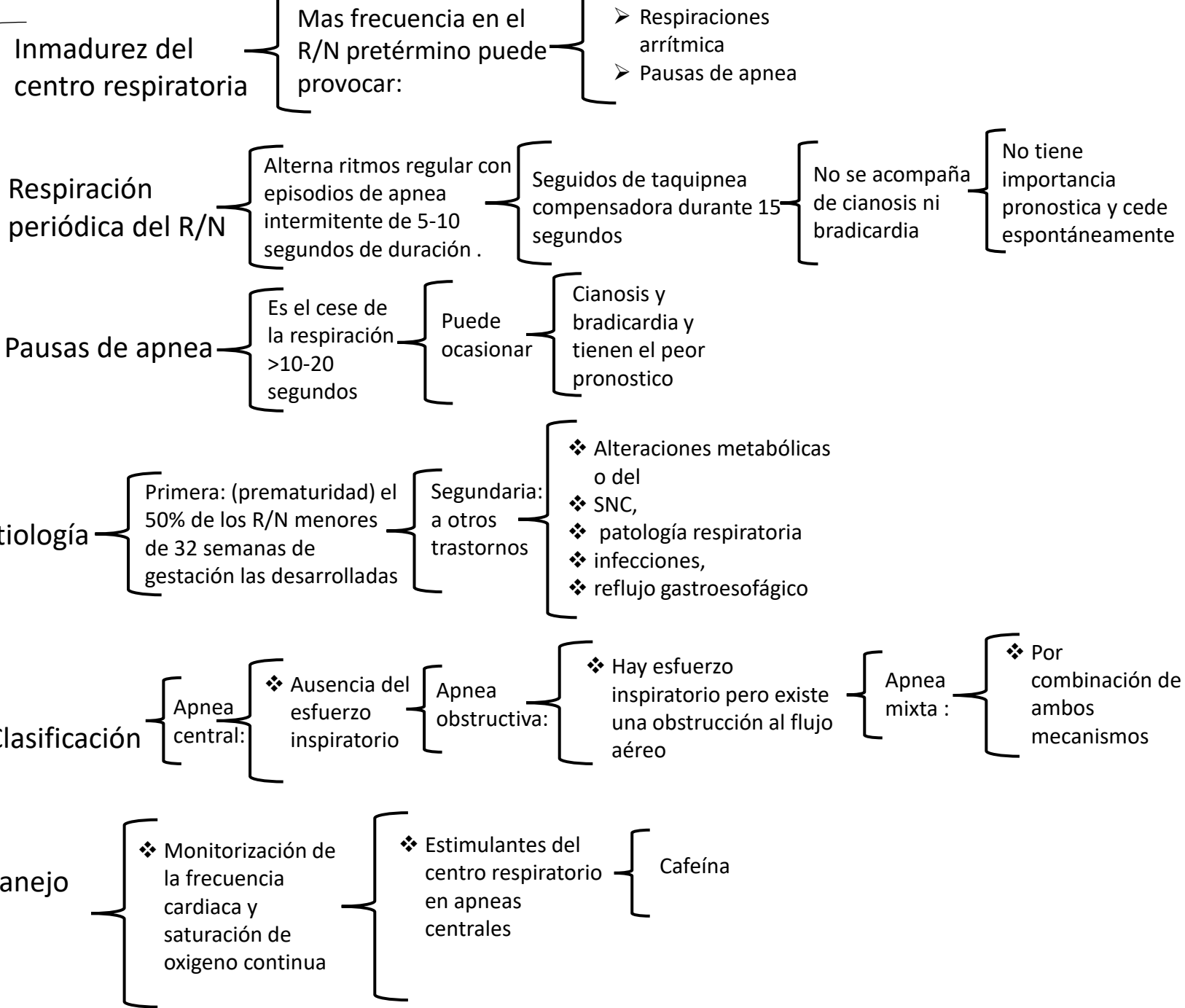


**P
a
t
o
l
o
g
í
a
t
o
d
e
i**



**P
a
t
o
l
o
g
í
a
t
o
d
e
l**

Síndromes de
distrés
respiratorio

Son 3

Taquipnea
transitoria
del recién
nacido

Membrana
hialina o
dificultad
respiratoria
tipo 1

Síndrome de
aspiración
meconial

clínica

Presente
desde el
nacimiento o
pocas horas
después

- Taquipnea
- Aleteo nasal
- Tiraje costal
- Quejido respiratorio
- disociación

- Respiración paradójica
- Cianosis del grado variable

Diagnostico

Test de
Silverman

Para valorar
la gravedad

- ✓ Gasometría
- ✓ Radiografía del tórax

Prevención

En los embarazos de entre
24 y 34 SDG con amenaza
de parto prematuro

Acelerar la madurez
pulmonar administrando
corticoides a la madre por
vía I.M

Cada 48-72
horas antes del
parto

En situaciones en el
liquido amniótico se tiñe
de meconio por
sufrimiento fetal