



Mi Universidad

Súper nota

Nombre del Alumno: Adriana Zohemy Roblero Ramírez

Nombre del tema: Neonatología

Parcial: Primer parcial

Nombre de la Materia: Patología del niño y adolescente

Nombre del profesor: Felipe Antonio Morales Hernández

Nombre de la Licenciatura: Licenciatura de enfermería

Cuatrimestre: Quinto cuatrimestre, grupo A.

Lugar y Fecha de elaboración: Comitán de Domínguez, 17/01/2024

Neonatología

1.1. Definiciones. Clasificación del recién nacido

PERIODO NEONATAL

Desde el parto hasta el día 28 de vida extrauterina

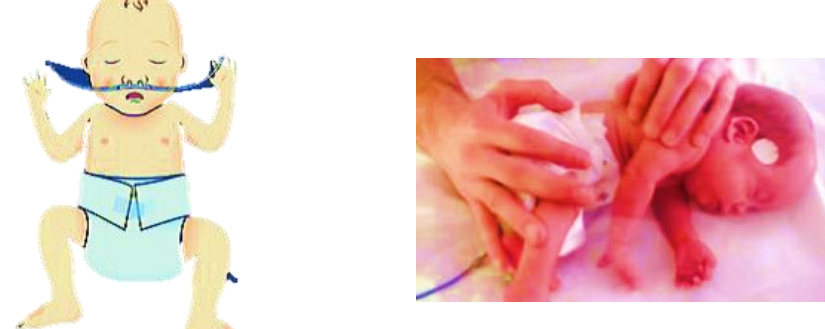


PERIODO PERINATAL

Desde el parto hasta el día 28 de vida extrauterina

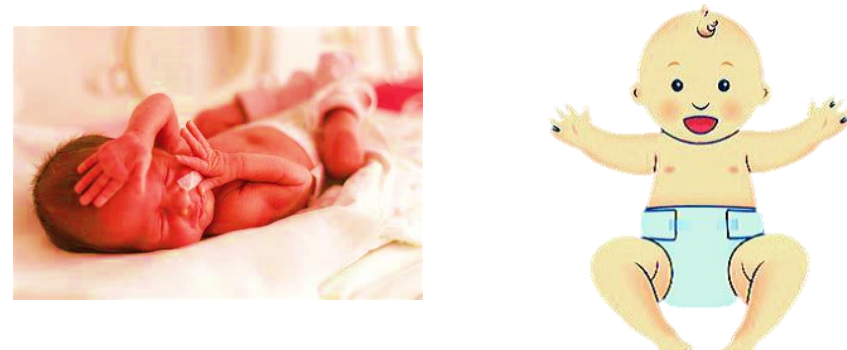PERIODO NEONATAL PRECOZ

Entre el día del nacimiento y los 7 días de vida.



PERIODO NEONATAL TARDÍO

Entre los 7 y los 28 días de vida.



CLASIFICACIÓN DEL RECIÉN NACIDO

SEGÚN EL PESO

1. Peso normal al nacer: 2500-3800 gr
2. Pequeño para la edad gestacional < 2500 gr
3. Grande para la edad gestacional > 3800 gr
4. RN de bajo peso al nacer: 1500-2499 gr
5. RN de muy bajo peso al nacer: 1000 a 1500 gr
6. RN de extremo bajo peso al nacer < 1000 gr

SEGÚN EL TIEMPO DE NACIDO

1. Recién nacido: Periodo que abarca los primeros 28 días de nacido
2. Periodo neonatal precoz: Tiempo transcurrido desde las 28 semanas de gestación hasta el 7mo día posnatal y el peso fetal mayor de 100 gr
3. Periodo neonatal tardío: 7-28 días

SEGÚN LA EDAD GESTACIONAL

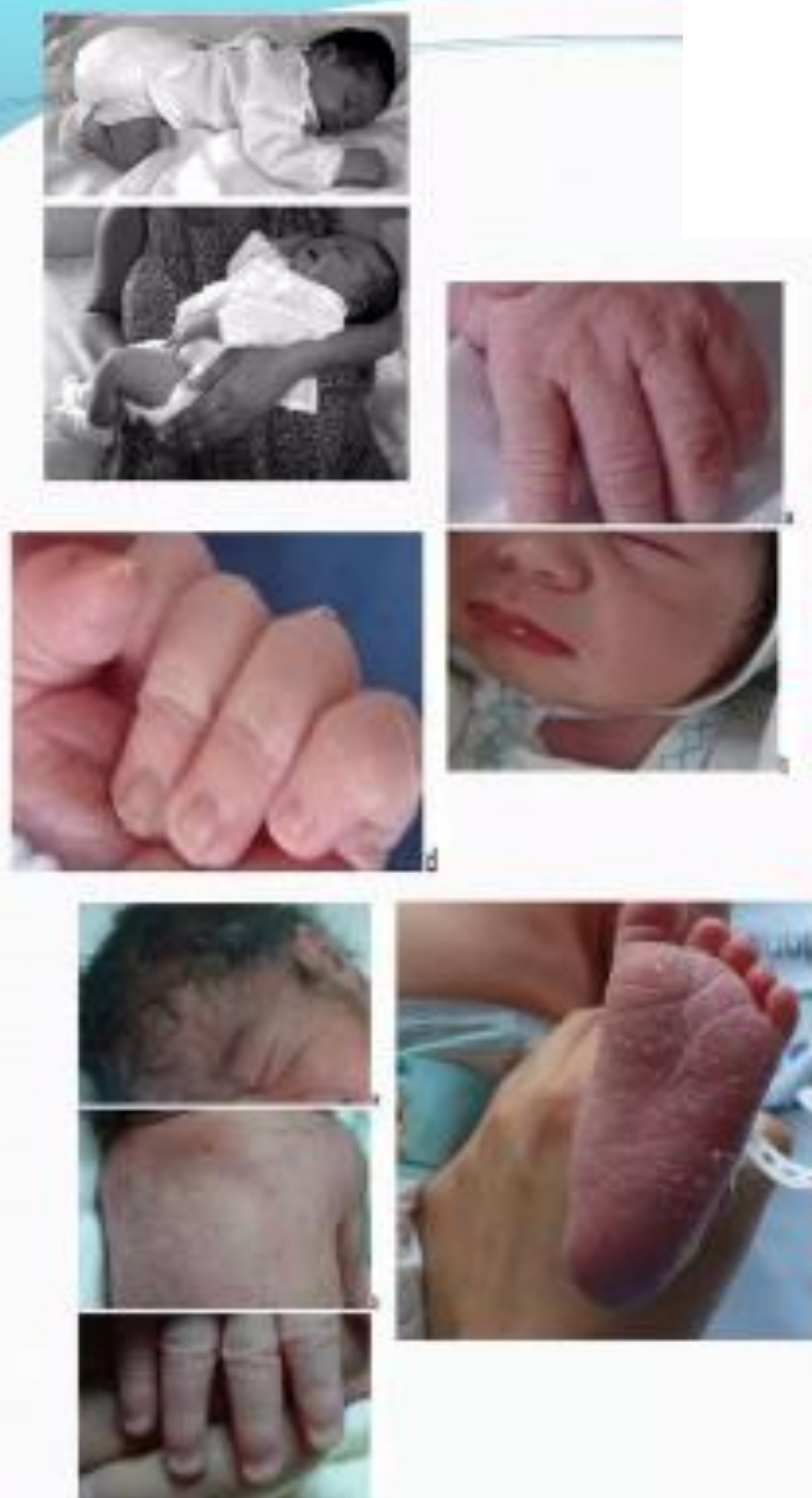1. RN Post-maturo: Nacidos con > 42 semanas de gestación
2. RN A término: Nacidos entre las 37-41 semanas de gestación
3. RN Prematuro leve: Nacidos entre las 35-36 semanas de gestación
4. RN Prematuro moderado: Nacidos entre las 32-34 semanas de gestación
5. RN Prematuro extremo: Nacidos con < 32 semanas de gestación

@mini.enfermera



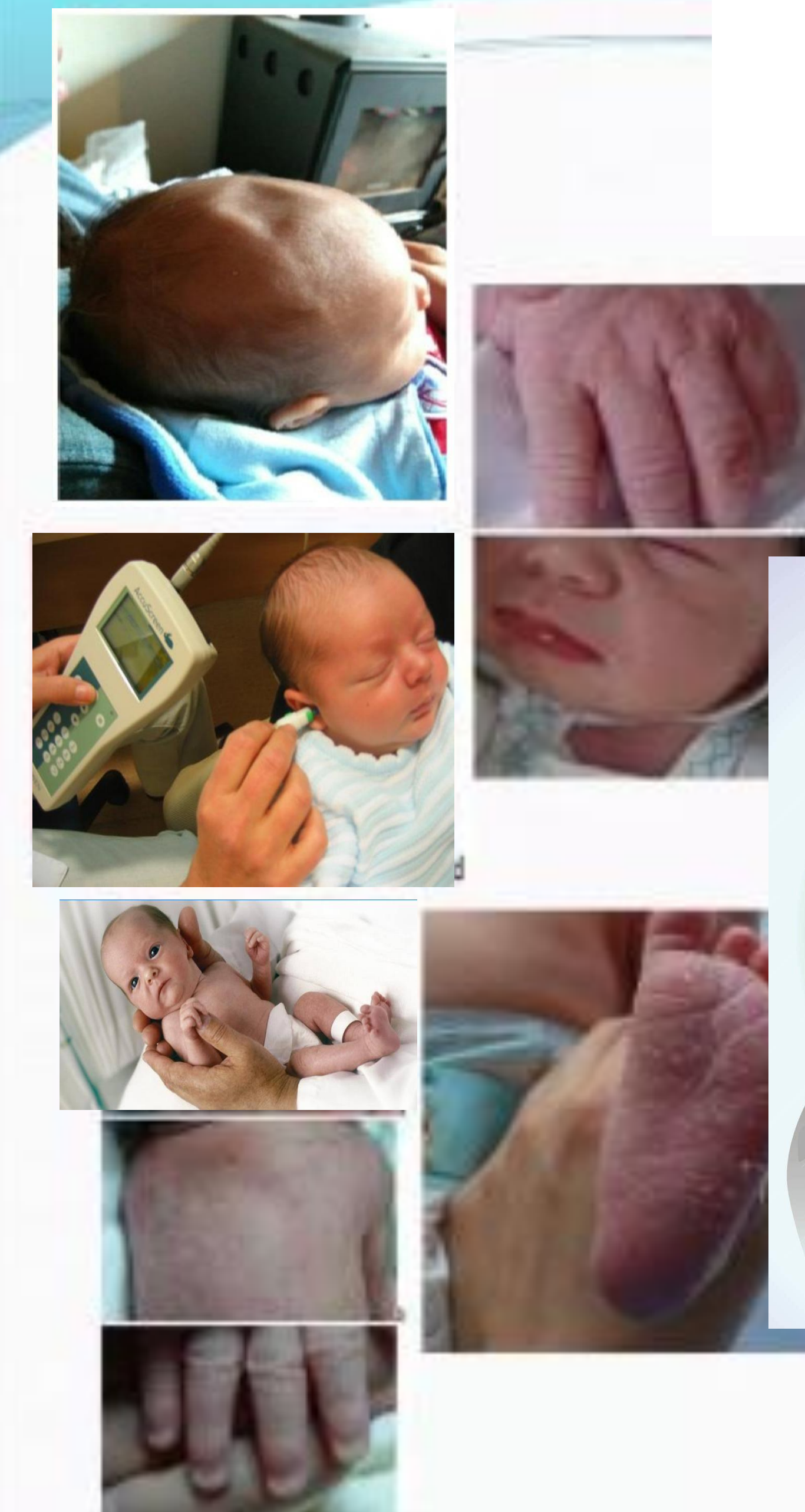
CARACTERÍSTICAS MORFOLÓGICAS DEL RN PRETÉRMINO POSTÉRMINO

CARACTERÍSTICAS MORFOLÓGICAS DEL RN POSTÉRMINO



- Peso normal o disminuido, talla aumentada
- Cabello abundante
- Ausencia de lanugo
- Disminución o ausencia de vernix caseosa
- Piel delgada, seca y descamada puede ser apergamizada
- Arrugas visibles en palmas de las manos y de los pies.
- Poca grasa subcutánea
- Coloración verdosa, marrón o amarillenta.
- Uñas largas y quebradizas
- Mayor estado de alerta, ojos bien abiertos.
- Ausencia de lanugo y de vérnix.

CARACTERÍSTICAS MORFOLÓGICAS DEL RN PRETÉRMINO



- ♥ Escaso pániculo adiposo, piel rosada y fina (se transparentan a través de ella los vasos sanguíneos) y recubierta por abundante lanugo.

ular flexible.
omplas y craneotabes (huesos ndos).
cos palmoplantares.
desarrolladas.
testículos pueden no estar scasas arrugas escrotales.
mayores poco desarrollados y a los menores, clítoris

TEST DE ESTIMACIÓN DE LA EG

ESCALA DE USHER

Para: Edad Gestacional

	MENOR 36 SEMANAS	36 - 38 SEMANAS	MAYOR 39 SEMANAS
PELO	FINO, DIFÍCIL DE SEPARAR	FINO, DIFÍCIL DE SEPARAR (HASTA SEMANA 37)	GRUESO, FÁCIL DE SEPARAR
PABELLON AURICULAR	FÁCILMENTE PLEGABLE, NO VUELVE A SU POSICIÓN	TARDA EN VOLVER A SU POSICIÓN	RÍGIDO, VUELVE RÁPIDO A SU POSICIÓN
PLIEGUE PLANTAR	OCUPAN 1/3 ANTERIOR DEL PIE (o solo hay 1)	OCUPAN 2/3 ANTERIORES DEL PIE	OCUPAN TODA LA PLANTA DEL PIE
NODULO MAMARIO	DIÁMETRO: MENOR/IGUAL 0.5 CM	DIÁMETRO: 0.5-1.0 CM	DIÁMETRO: MAYOR 1 CM
GENITALES MASCULINOS	• ESCROTO: PEQUEÑO Y POCAS ARRUGAS • TESTÍCULO EN CONDUCTO INGUINAL	• ESCROTO: INTERMEDIO, Y ALGUNAS ARRUGAS • TESTÍCULO EN ESCROTO PENDULAR	• ESCROTO: ARRUGADO • TESTÍCULO EN ESCROTO
GENITALES FEMENINOS	SOBRESALEN LABIOS MENORES (sobre menores)	LABIOS MAYORES CUBREN LOS LABIOS MENORES	LABIOS MAYORES CUBREN LOS LABIOS MENORES LEUCORREA Y SEUDOMENSTRUACIÓN

Test de Ballard

Se evalúa 24h tras el nacimiento

Parámetros

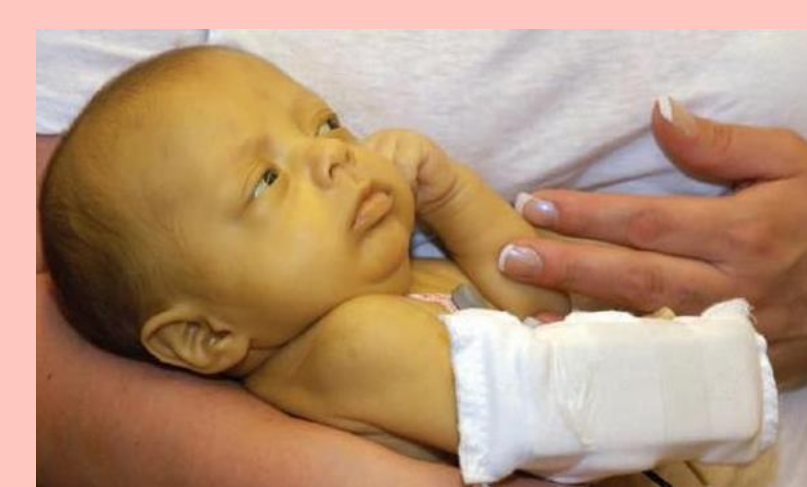
NEUROMUSCULAR	SOMÁTICO
Postura	Piel
Ventana	Lanugo
Retrosos	Plantas
Popliteo	Mamas
Signo de la Bufanda	Ojo-Oreja
Talón oreja	Genitales masculinos
	Genitales femeninos

EG = $\frac{(\text{Puntuación} \times 2) + 120}{5}$

EG mínima: $-13 \times 2 + 120 / 5 = 18.8$ semanas EG máxima: $54 \times 2 + 120 / 5 = 45.6$ semanas

POSIBLES AFECIONES DEL RN PRETÉRMINO POR INMADUREZ

Metabólicas.

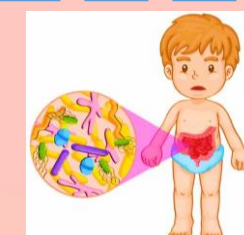


Ictericia

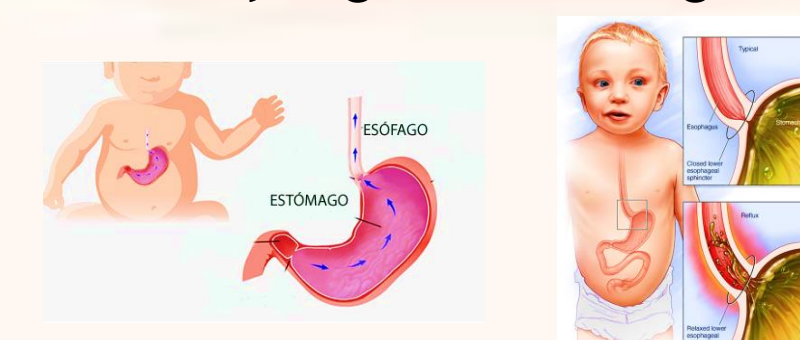Hipoglucemia



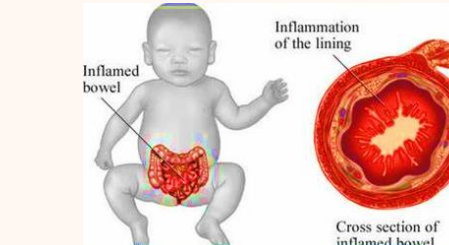
Digestivas.



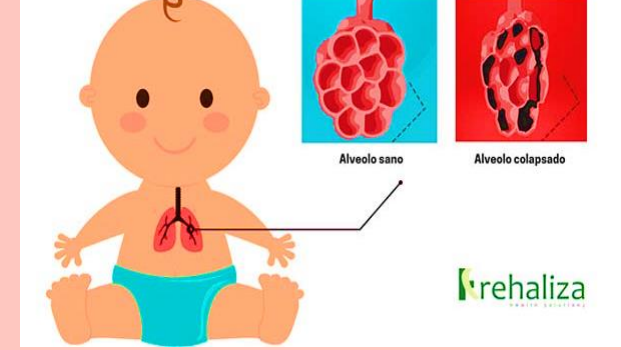
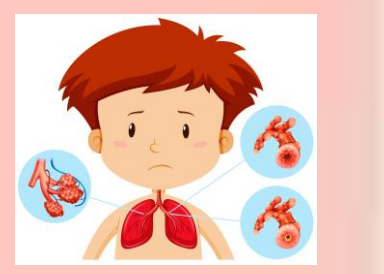
Reflujo gastroesofágico



Enterocolitis necrotizante

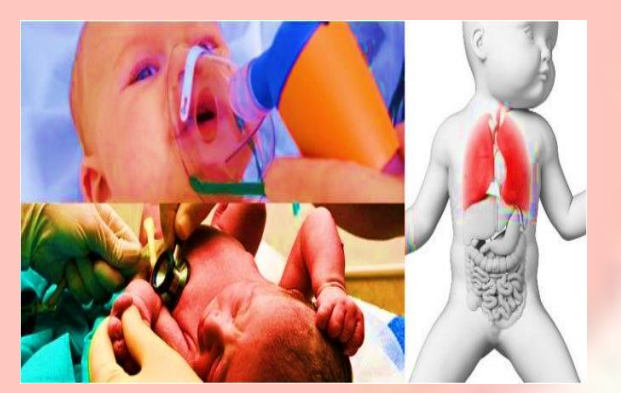

Respiratorias.



Enfermedad de membrana hialina

Pausas de apnea



Displasia broncopulmonar

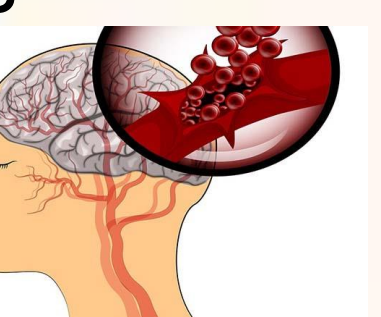Neurológicas.



Reflejo de succión débil



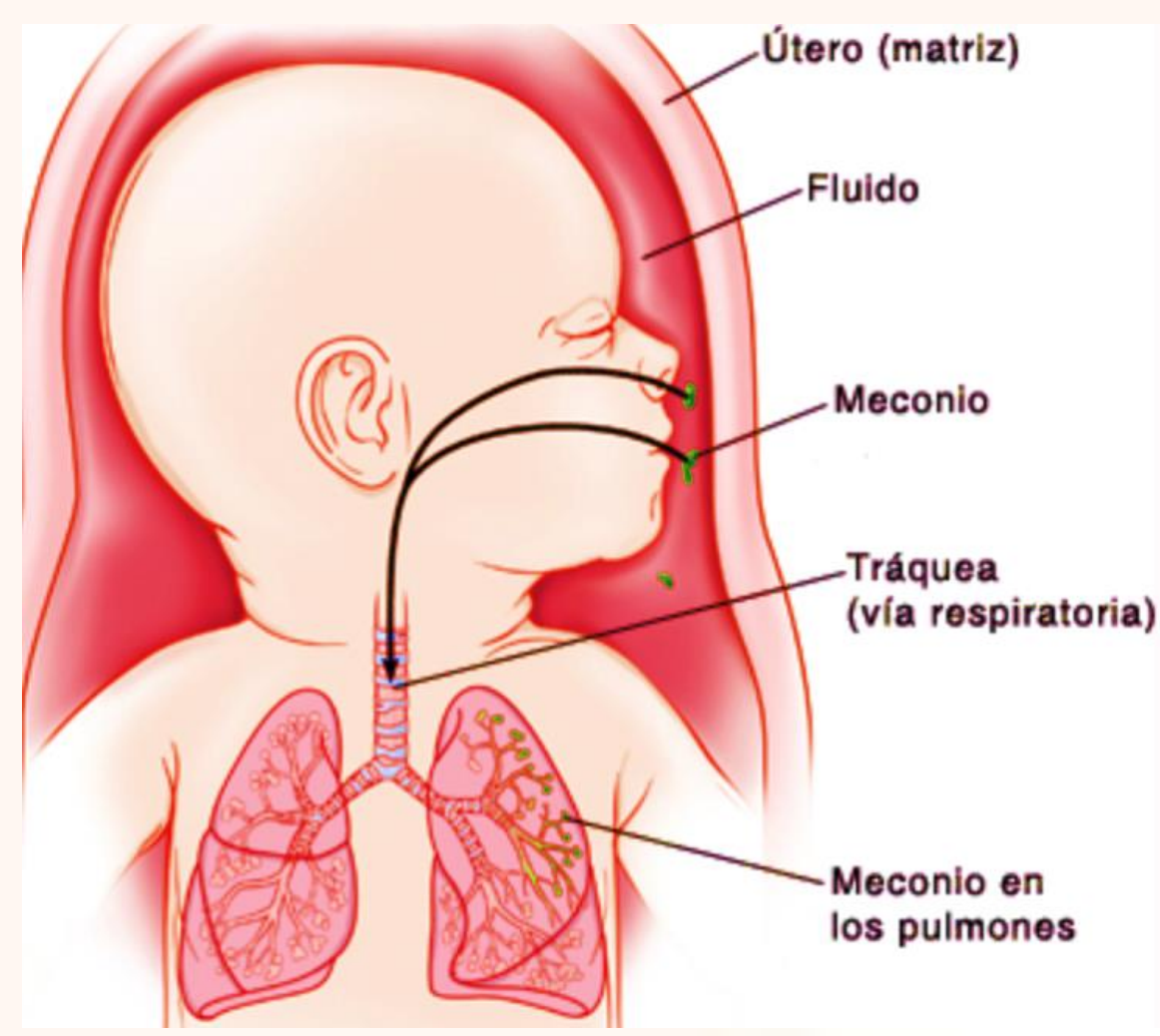
Hemorragia intracraneal



1.2 Adaptación del RN a la vida extrauterina

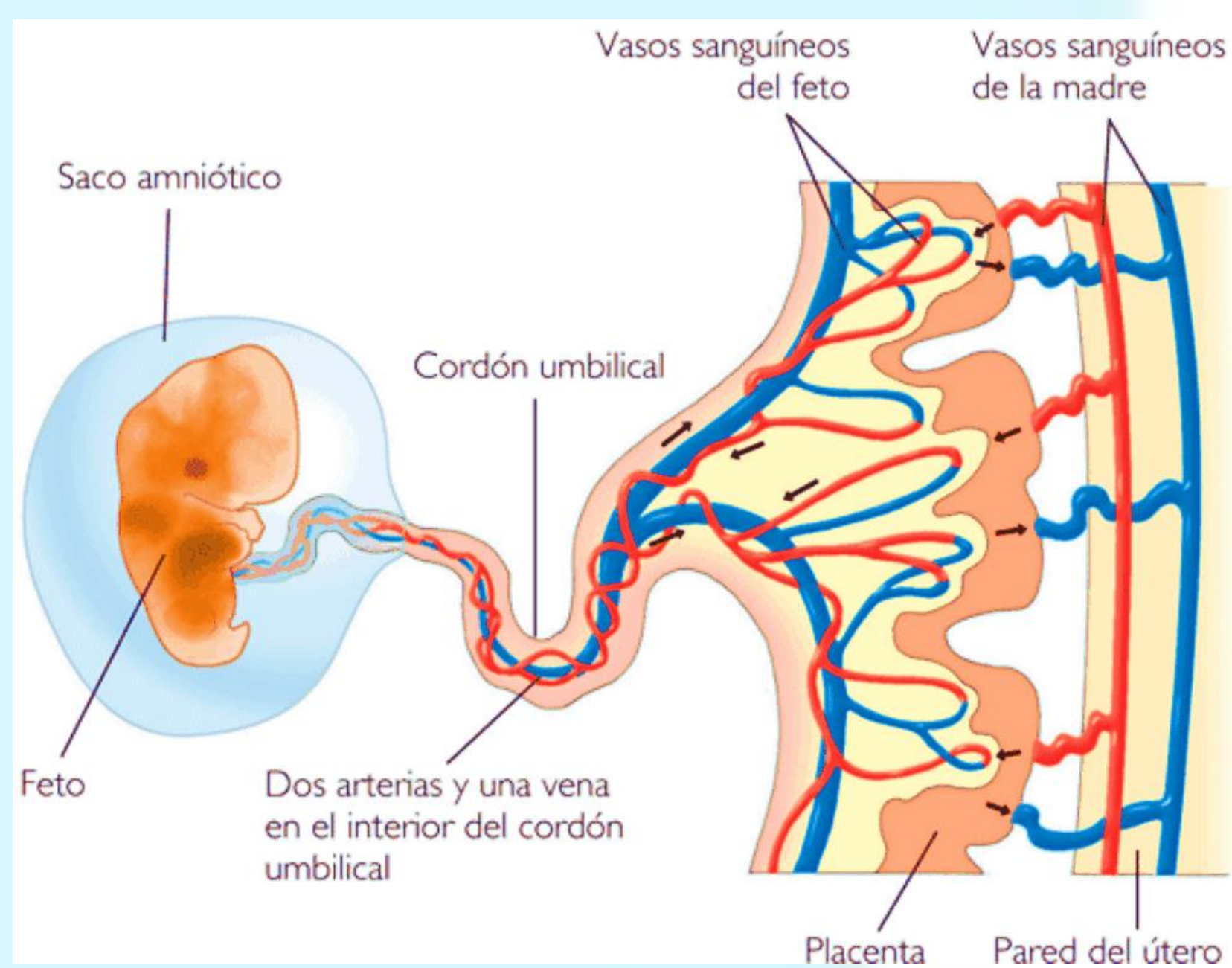
ADAPTACION DEL SISTEMA RESPIRATORIO

- ♥ En la primera respiración, el líquido de los alvéolos pulmonares se elimina al exterior
- ♥ Al vaciarse, los alvéolos tenderían a colapsarse cuando en la espiración se expulsara el aire contenido, para evitarlo se recubren en la gestación de surfactante, un complejo de fosfolípidos que reduce la tensión superficial de los alvéolos.

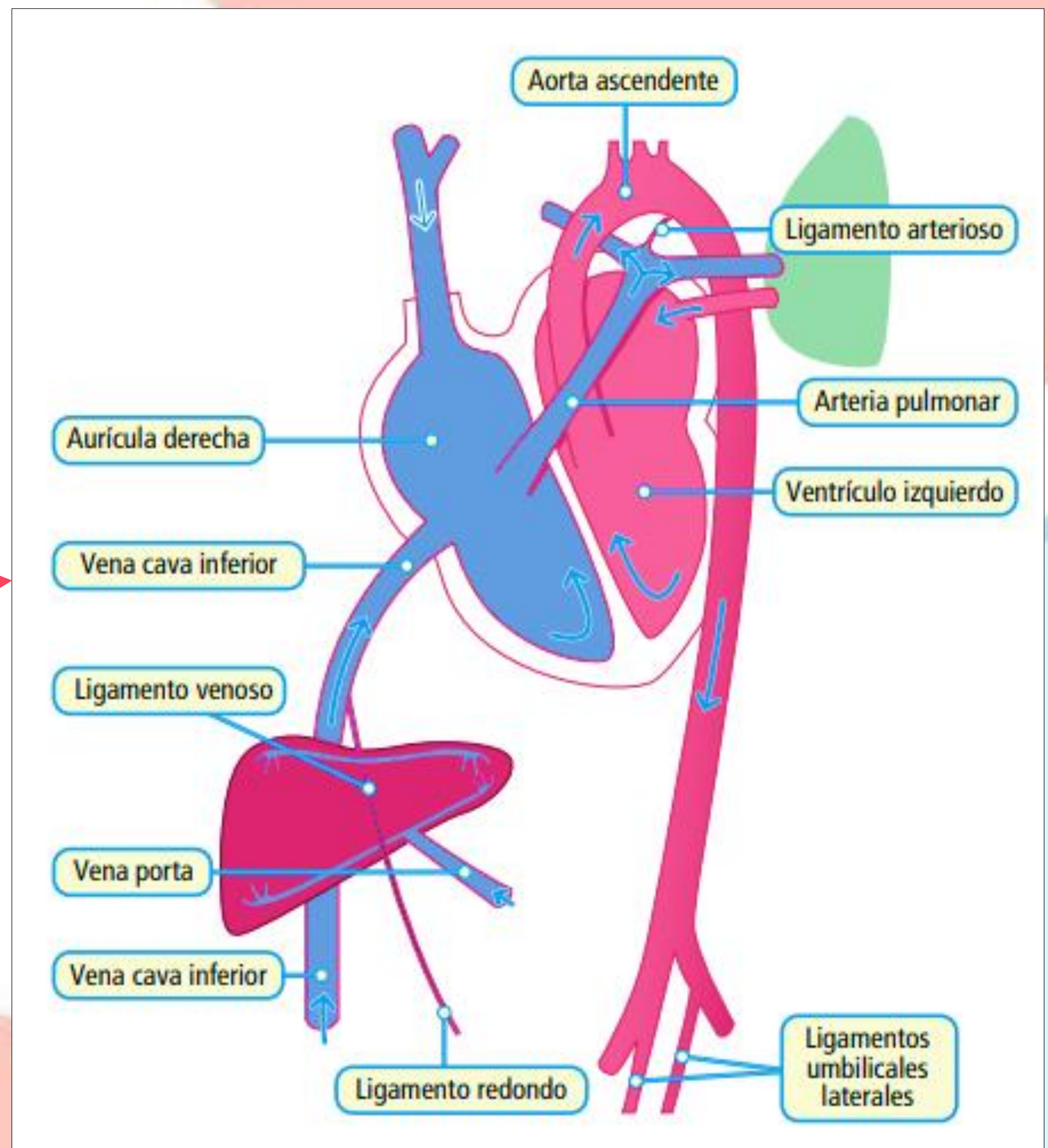


ADAPTACION DEL SISTEMA CIRCULATORIO

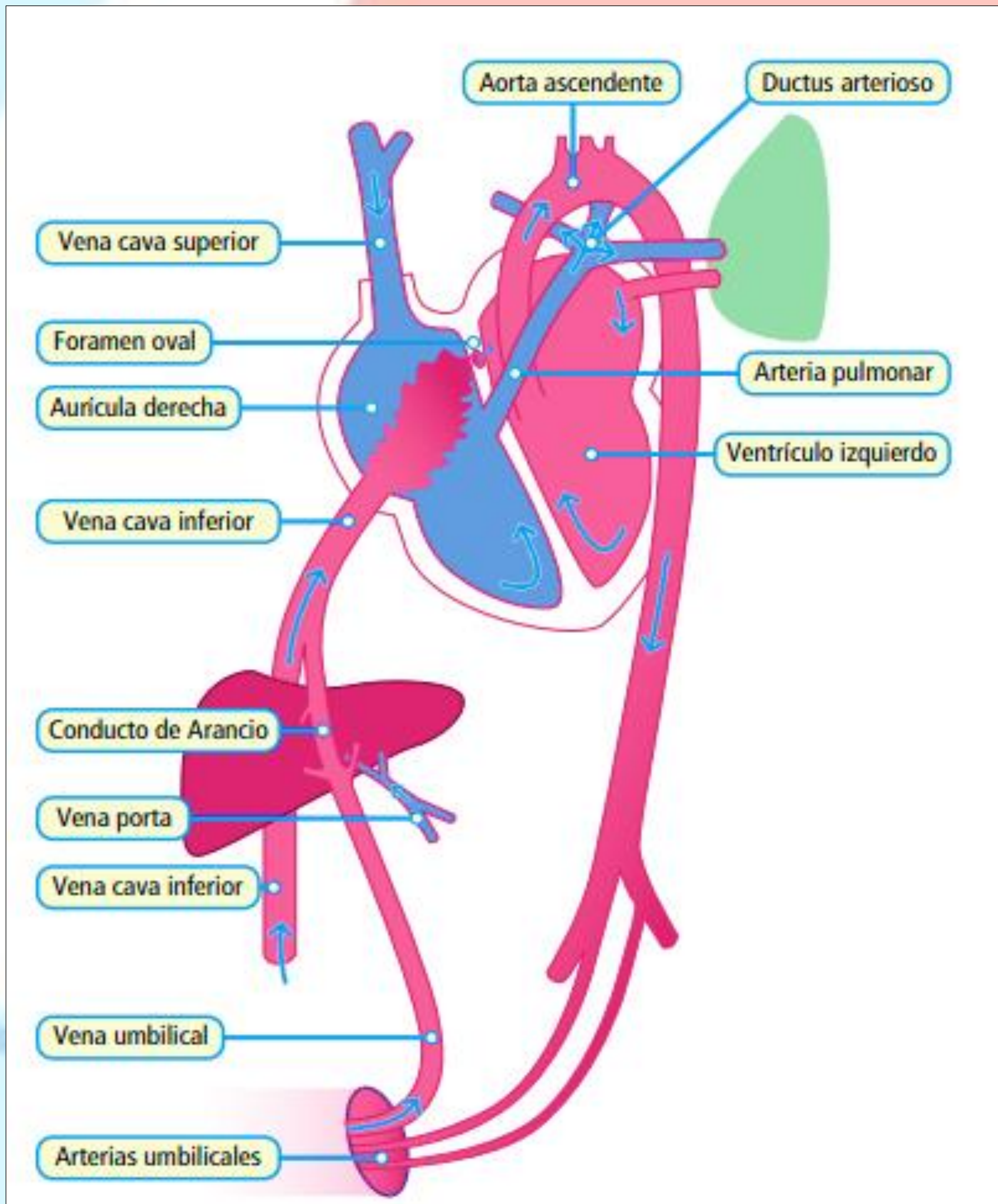
El feto se encuentra conectado a la placenta mediante el cordón umbilical, que consta de dos arterias y una vena rodeados por la gelatina de Wharton.



CIRCULACIÓN DEL RECIÉN NACIDO

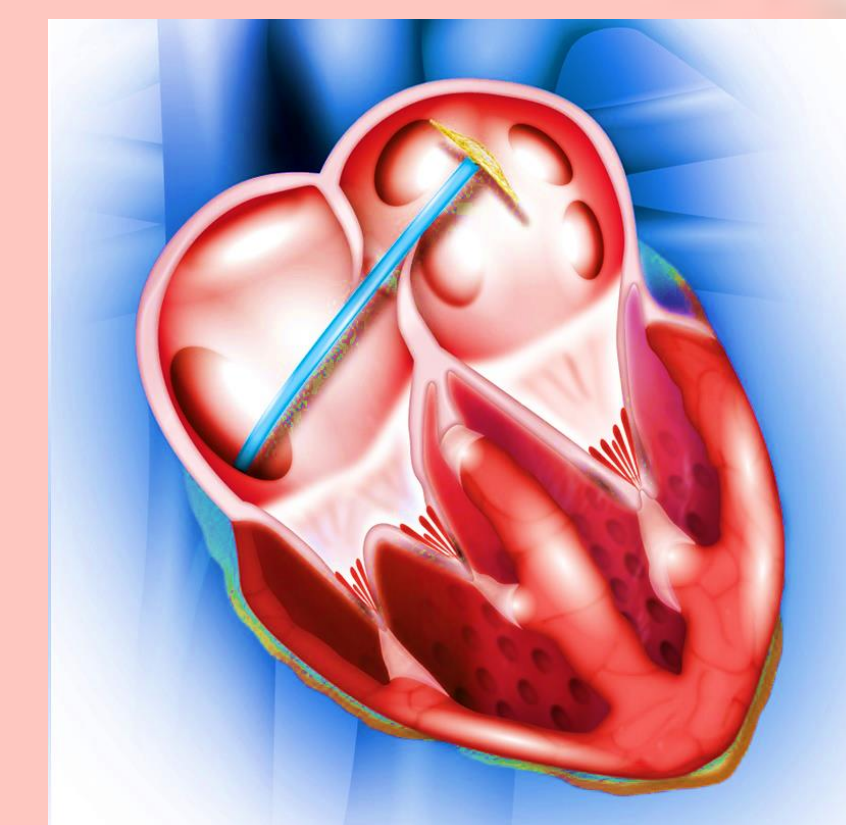


CIRCULACIÓN FETAL

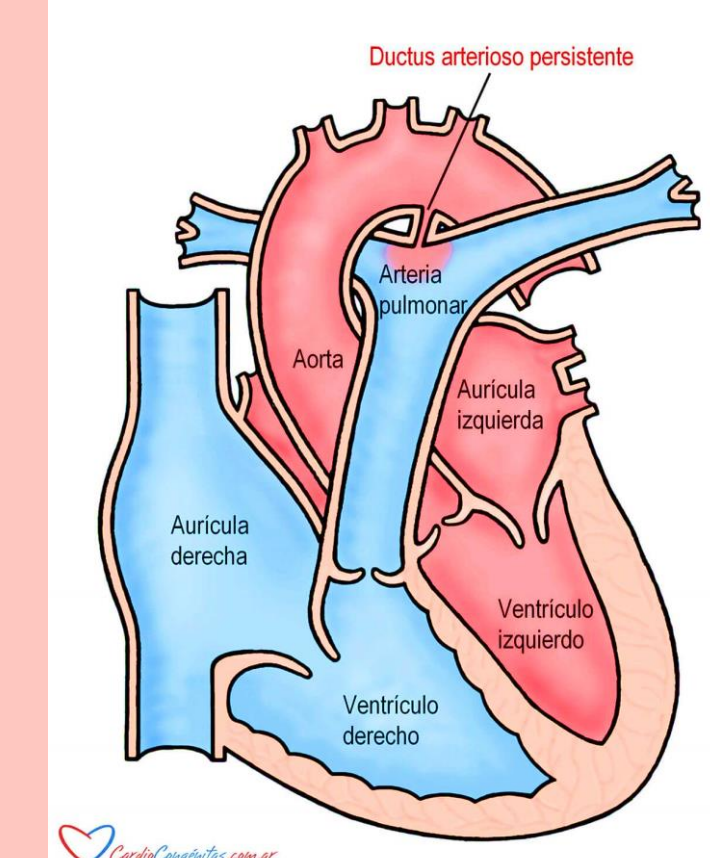


CAMBIOS CIRCULATORIOS EN EL RN

1. Cierre del foramen oval (EIR). Al aumentar el flujo sanguíneo pulmonar, aumenta el retorno venoso a la aurícula izquierda, lo que provoca un aumento de presión en la misma que presiona y cierra el foramen oval.

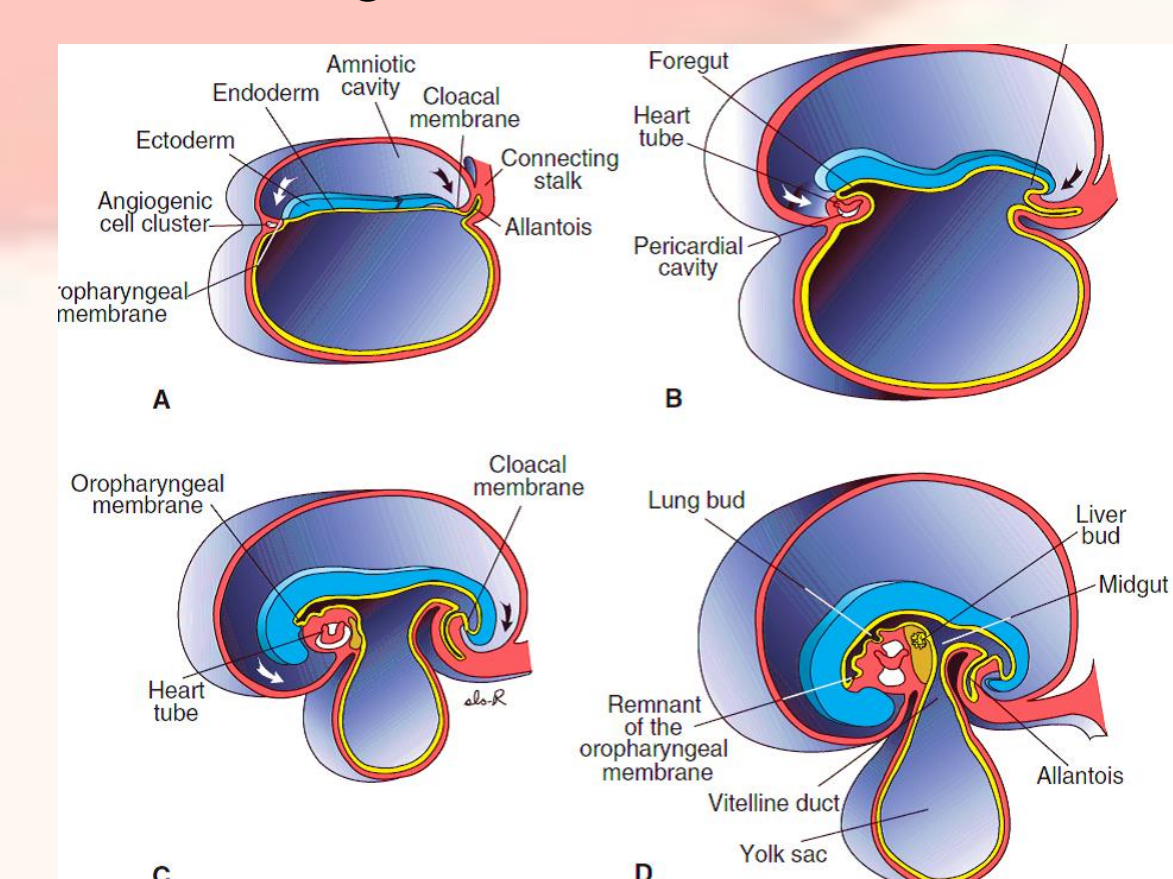


2. Cierre del ductus arterioso: consecuencia de la disminución de presión en la arteria pulmonar



1. Cierre de los vasos umbilicales y del ductus venoso: el pinzamiento del cordón umbilical deja sin flujo a estos vasos, que se cierran dando lugar a:

- ♥ Ductus venoso → ligamento venoso del hígado.
- ♥ Vena umbilical → ligamento redondo del hígado.
- ♥ Arterias umbilicales → ligamentos umbilicales laterales.



- ♥ A través de la vena del cordón umbilical, el feto recibe sangre oxigenada y nutrientes que se dirige al hígado.
- ♥ Allí forma el conducto venoso de Arancio (ductus venoso) que se une a la cava inferior.
- ♥ Las arterias del cordón envían sangre desoxigenada
- ♥ La sangre de la vena porta se une a la del conducto de Arancio a nivel hepático.
- ♥ La cava inferior desemboca en la aurícula derecha.
- ♥ La sangre que quedó en la aurícula derecha pasa al ventrículo derecho y a la arteria pulmonar.

1.3. asistencia al RN en la sala de partos

TEST DE APGAR

TEST DE APGAR

Evaluación de la adaptación y vitalidad del recién nacido tras el nacimiento

@Creative_Nurse

¿Sabías qué...?



En 1952, la Dra. Virginia Apgar, anestésista obstétrica, propuso este método para averiguar rápidamente el estado del bebé y la influencia de la anestesia materna en el recién nacido.

¿Qué valora el Test de Apgar?

A	P	G	A	R
APARIENCIA	PULSO	GESTOS	ACTIVIDAD	RESPIRACIÓN
0	0	0	0	0
1	1	1	1	1
2	2	2	2	2
COLOR	FRECUENCIA CARDÍACA	REFLEJOS	TONO MUSCULAR	ESFUERZO RESPIRATORIO

PUNTAJES
 7-10
 4-6
 0-3

Según la AEPED, el test de Apgar se puede realizar junto a la madre al **primer minuto**, si es mayor de 7 puede seguir con ella y debemos acompañarlo hasta la valoración del Apgar a los **5 minutos**; en caso de que fuese menor de 7 se debe trasladar a la zona de atención para valoración y estabilización.

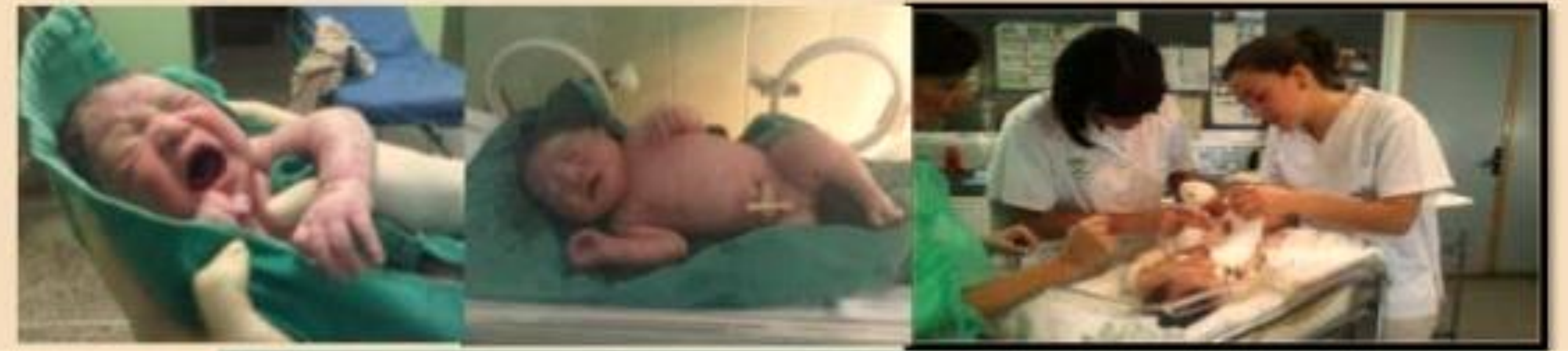Fuente: www.aeped.es

CUIDADOS AL RN EN SALA DE PARTOS

SON LOS CUIDADOS BÁSICOS QUE SE APLICAN AL NEONATO EN FORMA INMEDIATA Y MEDIATA PARA SU MANTENIMIENTO E INTEGRIDAD FÍSICA.

TIENE COMO OBJETIVOS:

- FACILITAR LA ADAPTACIÓN NORMAL A LA VIDA EXTRAUTERINA
- DETECTAR PROBLEMAS MÉDICOS.
- PROTEGERLO DE PROCESOS PELIGROSOS A LOS CUÁLES ES SUSCEPTIBLE: HIPOTERMIA.



Cuidados de Enfermería en el Recién Nacido

@unaenfermerailustrando

Cuidados Inmediatos

Se efectúan en los minutos/horas posteriores a la estabilización del RN

- Evitar la pérdida de calor (secado y abrigo).
- Posicionamiento.
- Valoración de la permeabilidad esofágica.
- Aspiración de secreciones.
- Puntuación Apgar al minuto y a los 5 min.
- Pinzamiento, corte y ligadura del cordón umbilical.
- Aplicación de vitamina K.
- Profilaxis oftálmica.
- Somatometría
- Valoración de la permeabilidad anal.
- Valoración de edad gestacional (test Capurro).
- Identificación del RN
- Inicio de lactancia materna los primeros 30 min.

Cuidados Mediatos

@unaenfermerailustrando

- Identificar al recién nacido y registrar los hallazgos, complicaciones y tratamientos.
- Eutermia estricta.
- Alimentación asistida si se requiere.
- Medición de signos vitales.
- Somatometría.
- Baño (24 hrs posteriores al nacimiento).
- Glucemia capilar.
- Cuidados de accesos venosos.
- Tratamiento farmacológico si esta prescrito.
- Tamiz neonatal.
- Inmunizaciones.



Los que se realizan en la sala de parto

1.4. Termorregulación del recién nacido

PERDIDAS

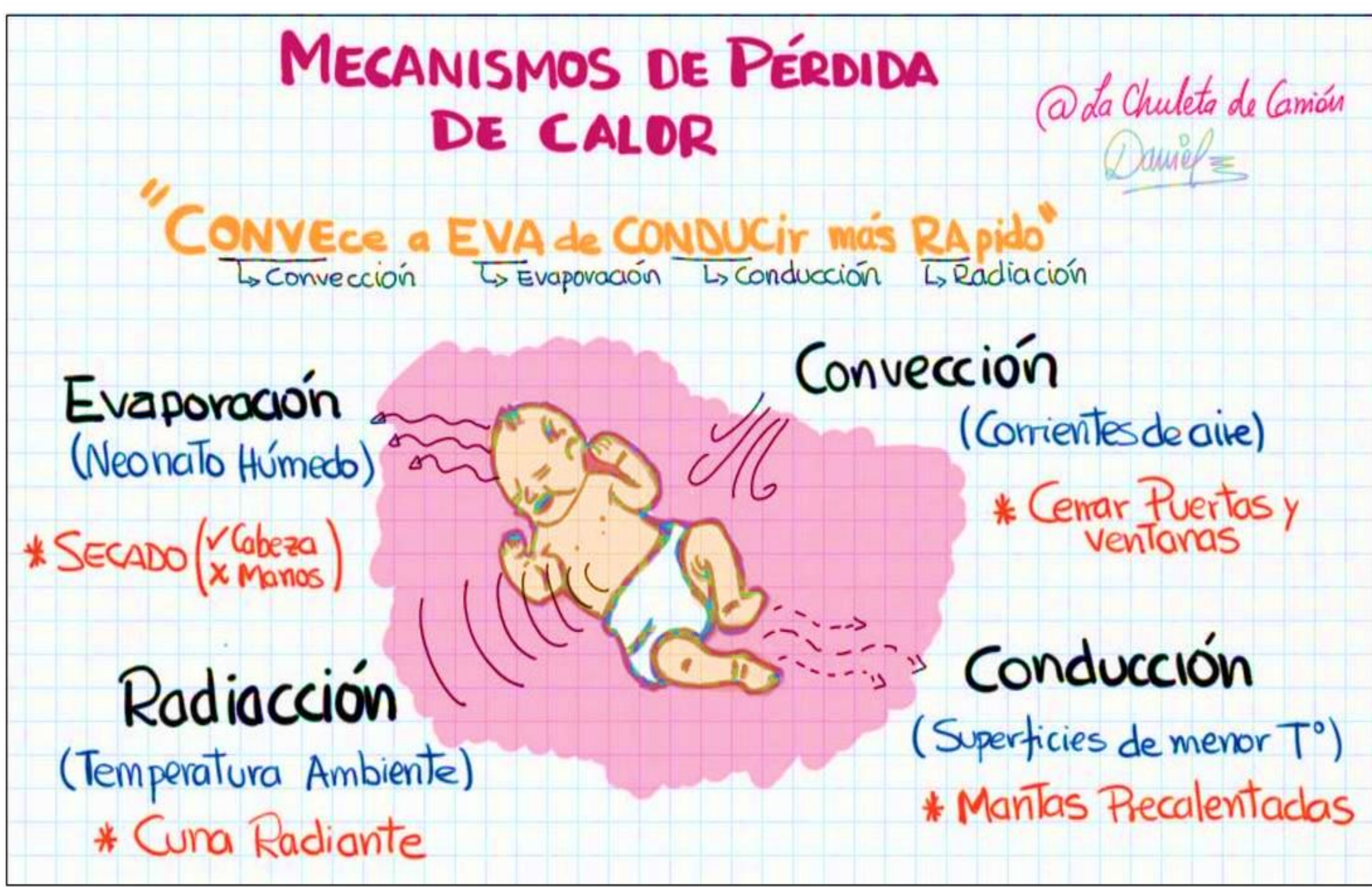- Edad gestacional
- Cuidados al momento de nacimiento
- Periodo de adaptación

PRODUCCION

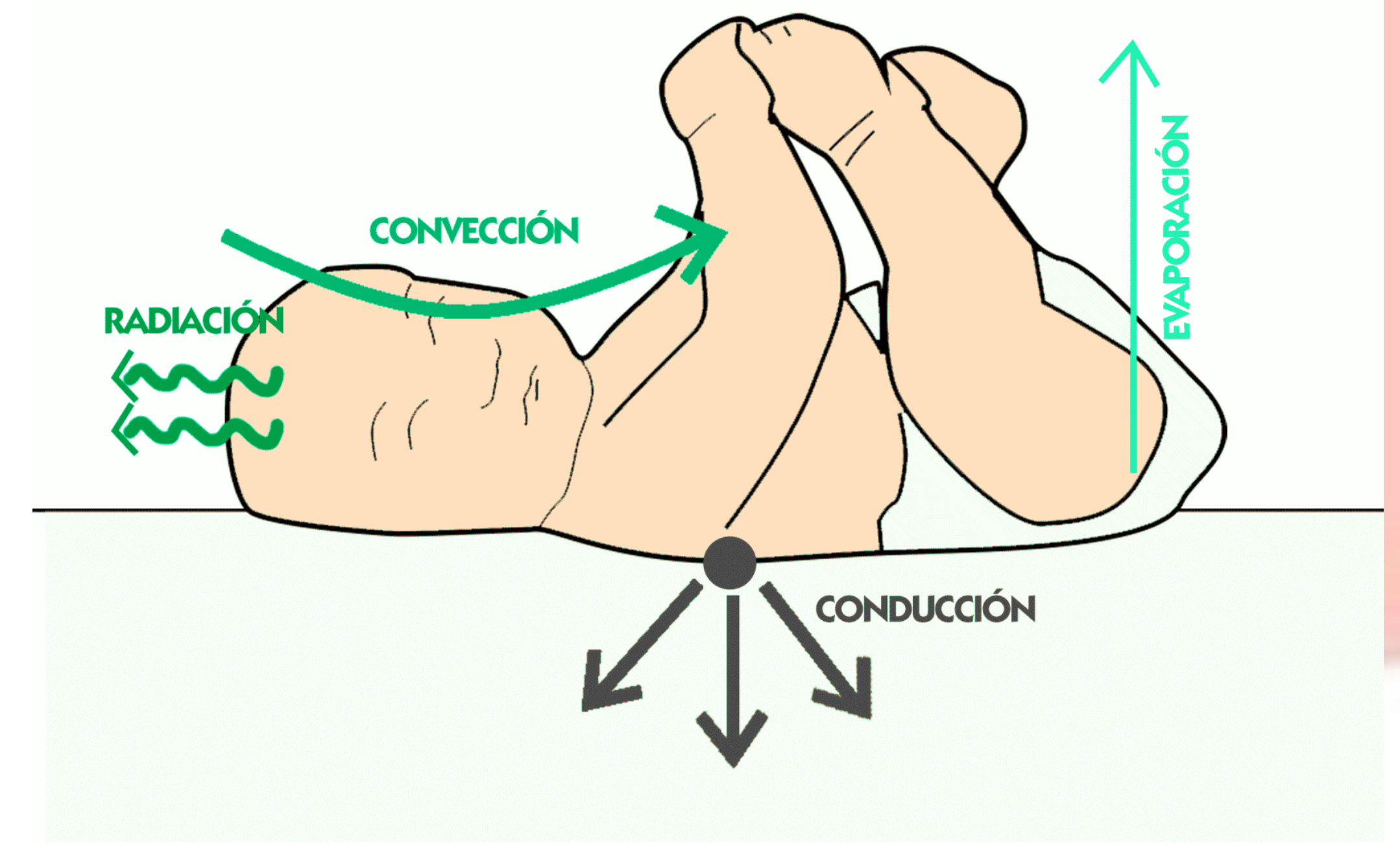
- TERMOGENESIS TERMOREGULADORA (grasa parda)
- TERMOGENESIS NO REGULADORA (OBLIGATORIA)

Este metabolismo es de 35 a 60 Cal/kg/24 horas

MECANISMOS DE PERDIDA DE CALOR EN RN



- CONDUCCIÓN**
 Pérdida de calor cuando el niño es colocado en una **superficie fría**. Las pérdidas por conducción contribuyen mínimamente al gasto de energía
- CONVECCIÓN**
 La pérdida de calor está determinada por el **flujo de aire alrededor del recién nacido**, la temperatura media ambiente, la temperatura media de la piel y el área de superficie expuesta del recién nacido.
- RADIACIÓN**
 El calor es irradiado por el niño a objetos fríos. La pérdida de calor a través de la piel puede ser **responsable del 40% o más de la pérdida de calor diaria**. Plantea la **necesidad de escudos térmicos**, como envolturas y gorros, **sobre todo en prematuros**, RN con bajo crecimiento o con enfermedades respiratorias
- EVAPORACIÓN**
 La **mayor causa de pérdida de calor** debido a la **exposición de la piel húmeda**. Puede producirse una caída de 2-3° C en los primeros 20-60 minutos si el **recién nacido es extremadamente prematuro** o si no se toman las medidas de secado y envoltura correctas



1.5. Exploración física del RN

EXPLORACIÓN FÍSICA DEL RN

ASPECTO GENERAL

Estado de maduración, estado de alerta, de nutrición, actividad, llanto, coloración, presencia de edema, evidencia de dificultad respiratoria, postura, examen antropométrico.

SOMATOMETRÍA

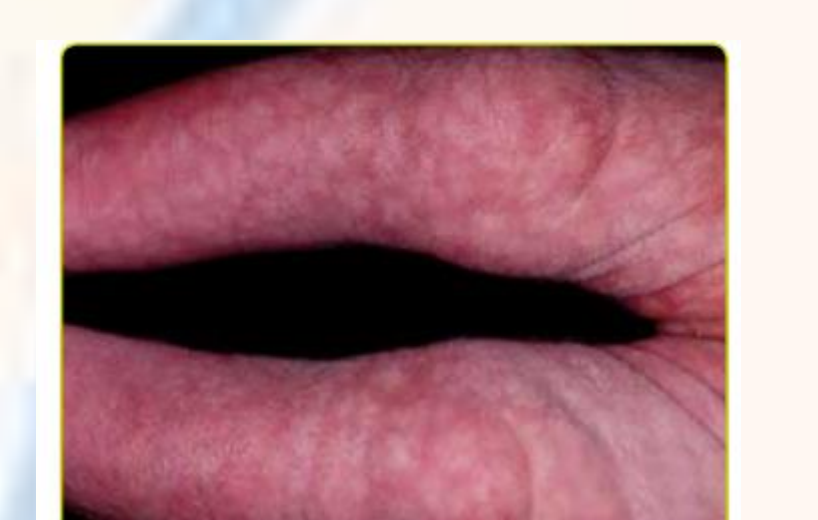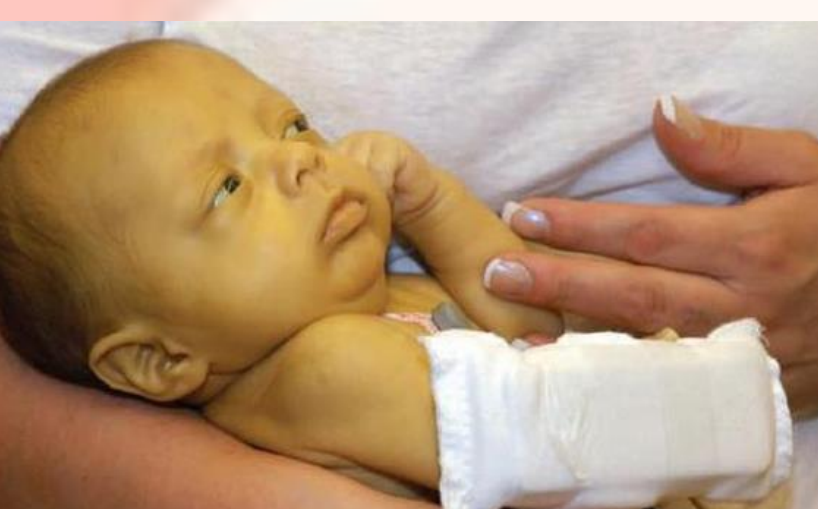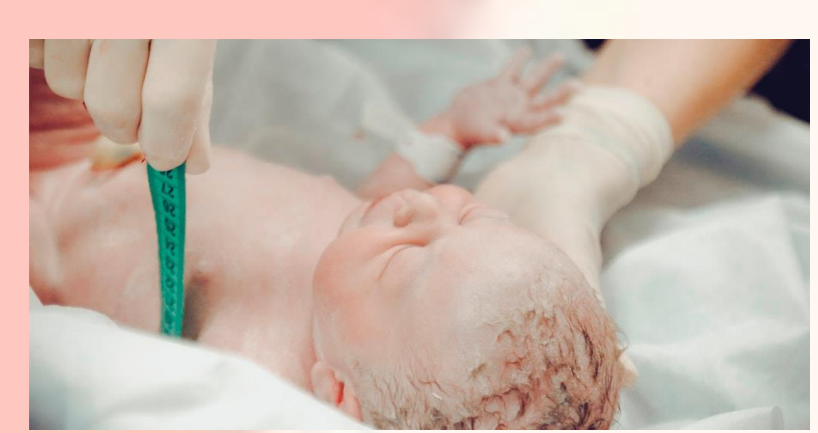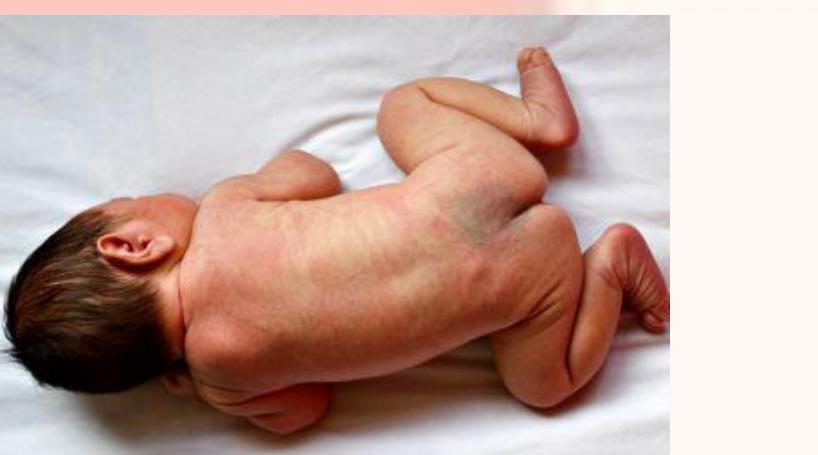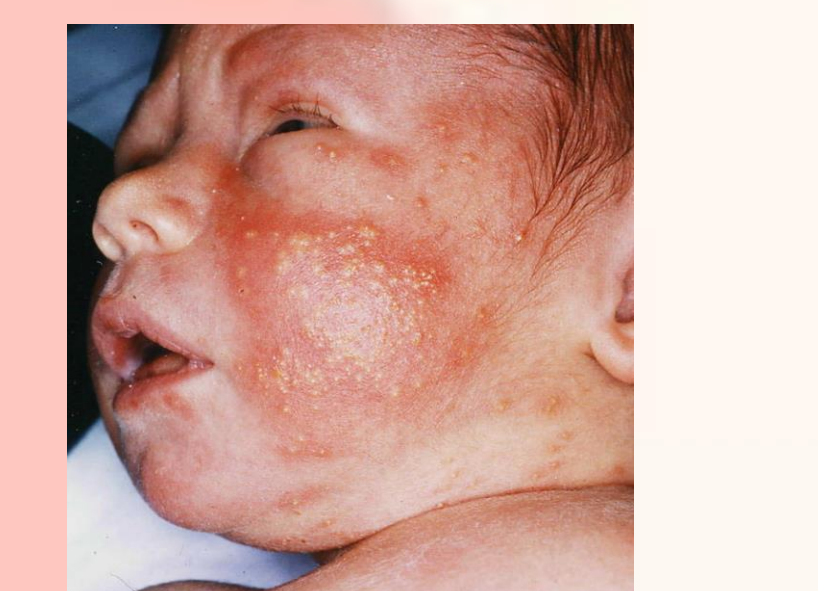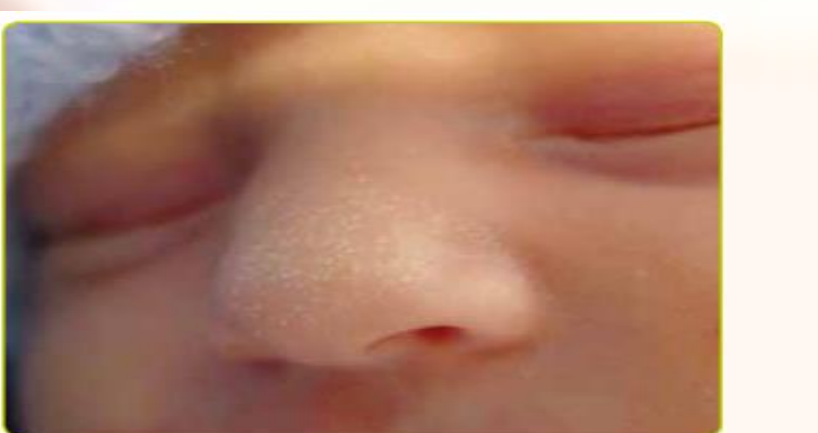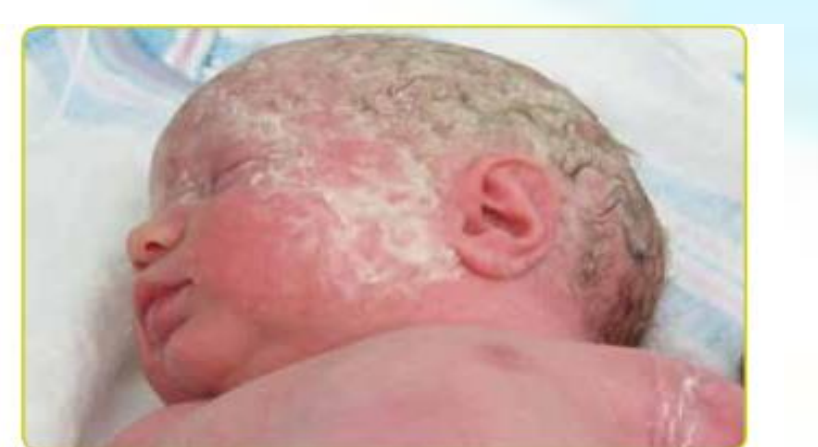PESO	2.500 - 4.000 g. (Pérdida fisiológica 10%)
TALLA	48 - 52 cm.
PERÍMETRO CEFÁLICO	32 - 36 cm.
PERÍMETRO TORÁCICO	31 - 35 cm.



EXPLORACIÓN DE LA PIEL

ALTERACIONES CUTÁNEAS FISIOLÓGICAS

- ♥ **Lanugo**. Pelo blando, fino e inmaduro típico del RN prematuro.
- ♥ **Vérnix caseoso**. Sustancia grasa (blanquecina, densa y muy adherente) que recubre al RN y le protege.
- ♥ **Millium**. Pequeñas papulitas blanquecinas que aparecen en raíz nasal, frente y mentón.
- ♥ **Acrocianosis**. Cianosis en zonas acras (manos y pies). Aparece por inestabilidad vasomotora y lentitud circulatoria. Se exagera cuando el neonato está frío.
- ♥ **Eritema tóxico**. Pápulas blancas pequeñas, sobre una base eritematosa, que aparecen durante el 1.er-3.er día de vida, persistiendo durante una semana.
- ♥ **Mancha mongólica o de Baltz**. Mancha azulada bien delimitada que se localiza en nalgas o zona lumbar baja. Desaparece hacia el año de vida.
- ♥ **Hemangioma macular (mancha asalmonada)**. Máculas eritematosas localizadas en párpados, entrecejo o nuca



SIGNOS CUTÁNEOS PATOLÓGICOS

- ♥ **Palidez**. Se debe a anemia, alteraciones en la perfusión periférica o hipotermia.
- ♥ **Ictericia**. Coloración amarillenta de piel y mucosas por incremento de bilirrubina en sangre y acúmulo en la piel. Patológica si aparece en las primeras 24 horas de vida, asocia cifras altas de bilirrubina para los días de vida, o es muy prolongada.
- ♥ **Plétora**. Coloración rojo intenso de la piel, mucosas y palmo-plantar causada por exceso de glóbulos rojos en sangre (policitemia).
- ♥ **Cutis marmorata**. Piel moteada por fluctuación de la temperatura.
- ♥ **Fenómeno de arlequin**. Aspecto sonrosado de una mitad del cuerpo y palidez contralateral; es un patrón causado por inestabilidad vasomotora.

EXPLORACIÓN DEL CRÁNEO

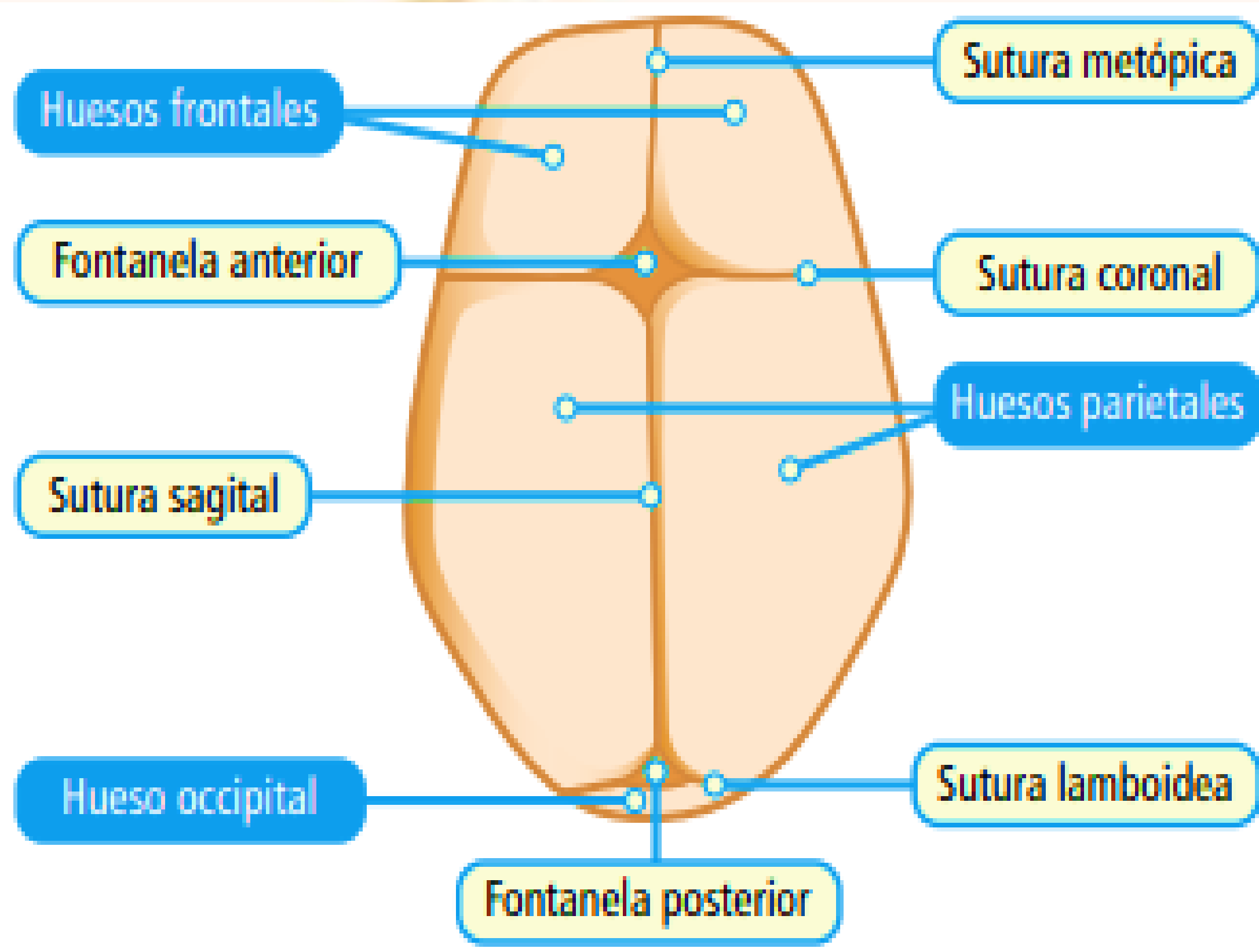
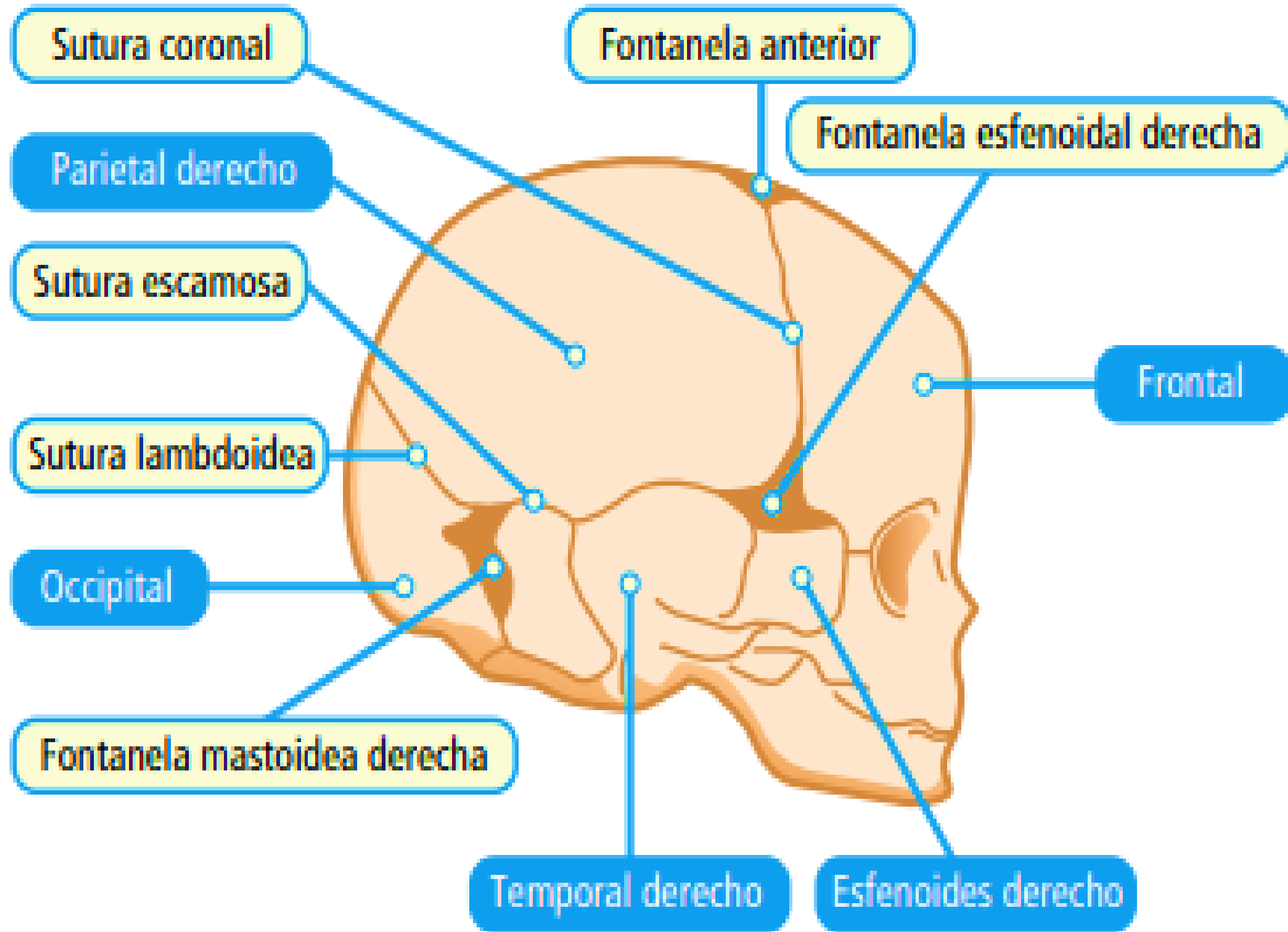


Figura 7. Vista superior del cráneo del RN.

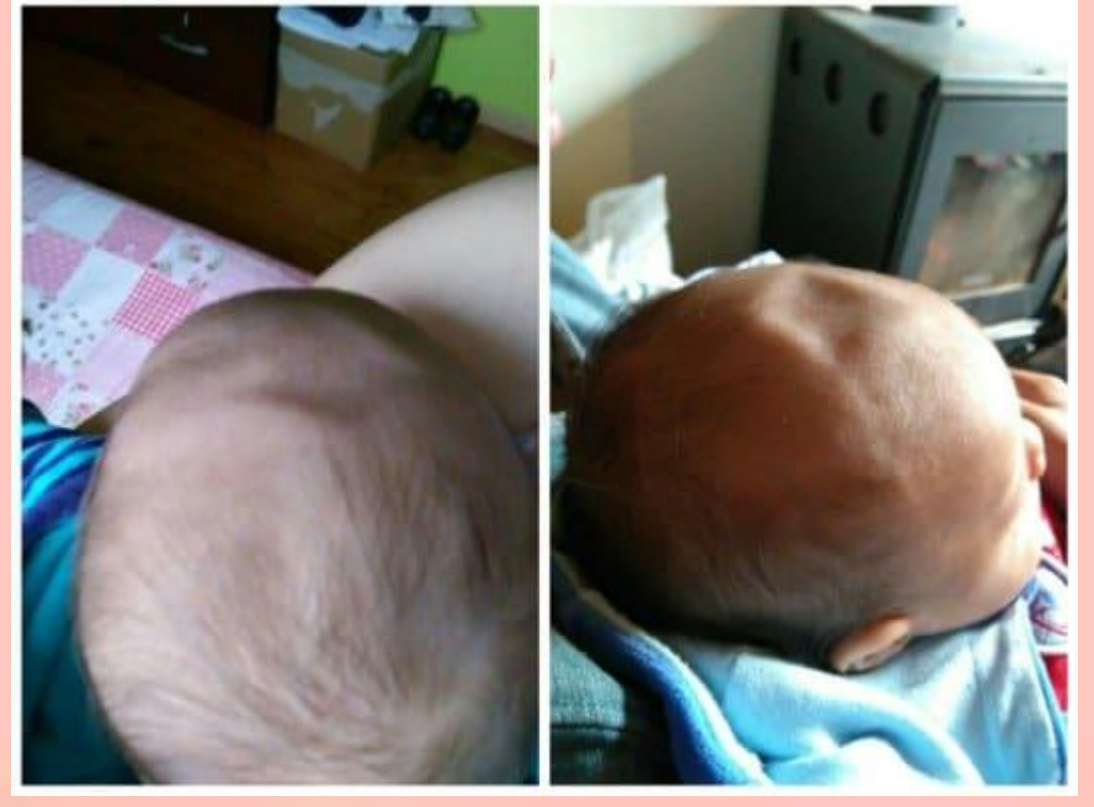

SUTURAS. Líneas fibroelásticas de unión entre los huesos craneales.

- ♥ Frontal o metópica. Entre los dos huesos frontales.
- ♥ Coronal. Separa los huesos frontales de los parietales.
- ♥ Escamosa o temporal (EIR). Entre el temporal y el parietal de cada lado.
- ♥ Sagital. Entre los dos huesos parietales.
- ♥ Lambdaidea. Entre los dos huesos parietales y el occipital.

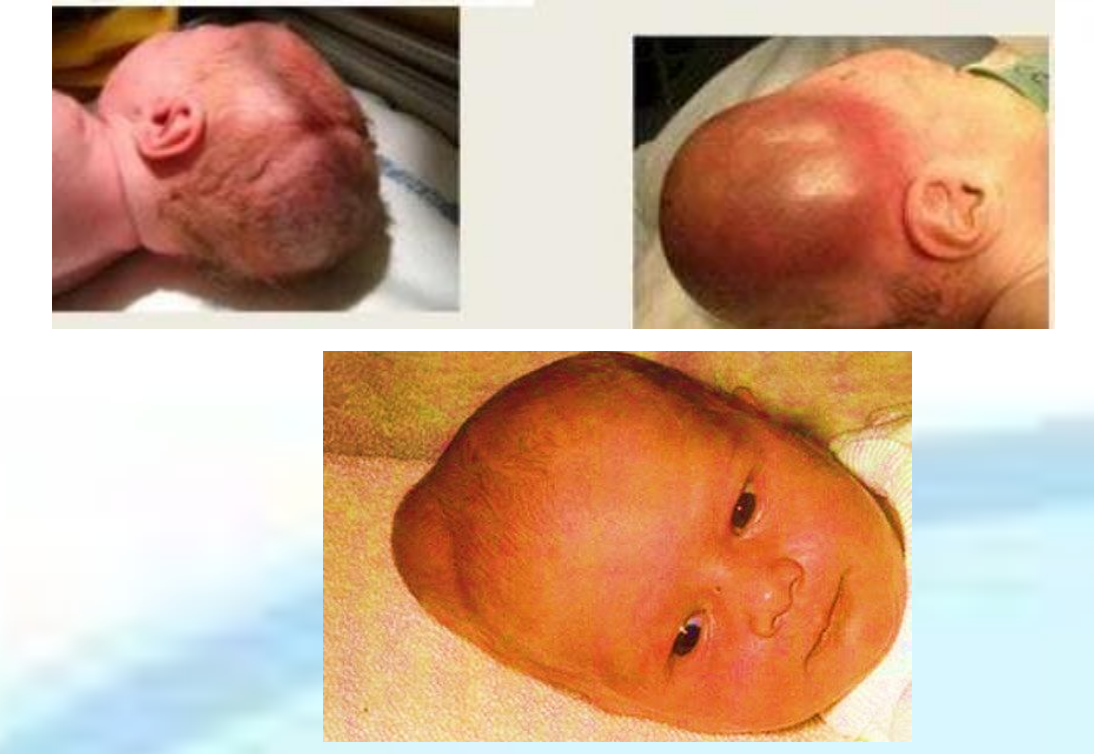
FONTELAS. Espacios entre los huesos craneales donde se unen las suturas.

- ♥ Fontanela anterior (bregmática) (EIR). Se forma por la unión de las suturas coronal y sagital
- ♥ Forma romboidal. Se cierra habitualmente a los 12-18 meses.
- ♥ Fontanela anterior abombada. Signo de hipertensión intracraneal.
- ♥ Fontanela anterior hundida. Signo de deshidratación.
- ♥ Fontanela posterior (lambdaidea). Se forma por la unión de las suturas sagital y lambdaidea Forma triangular. Se cierra a los 2-4 meses.



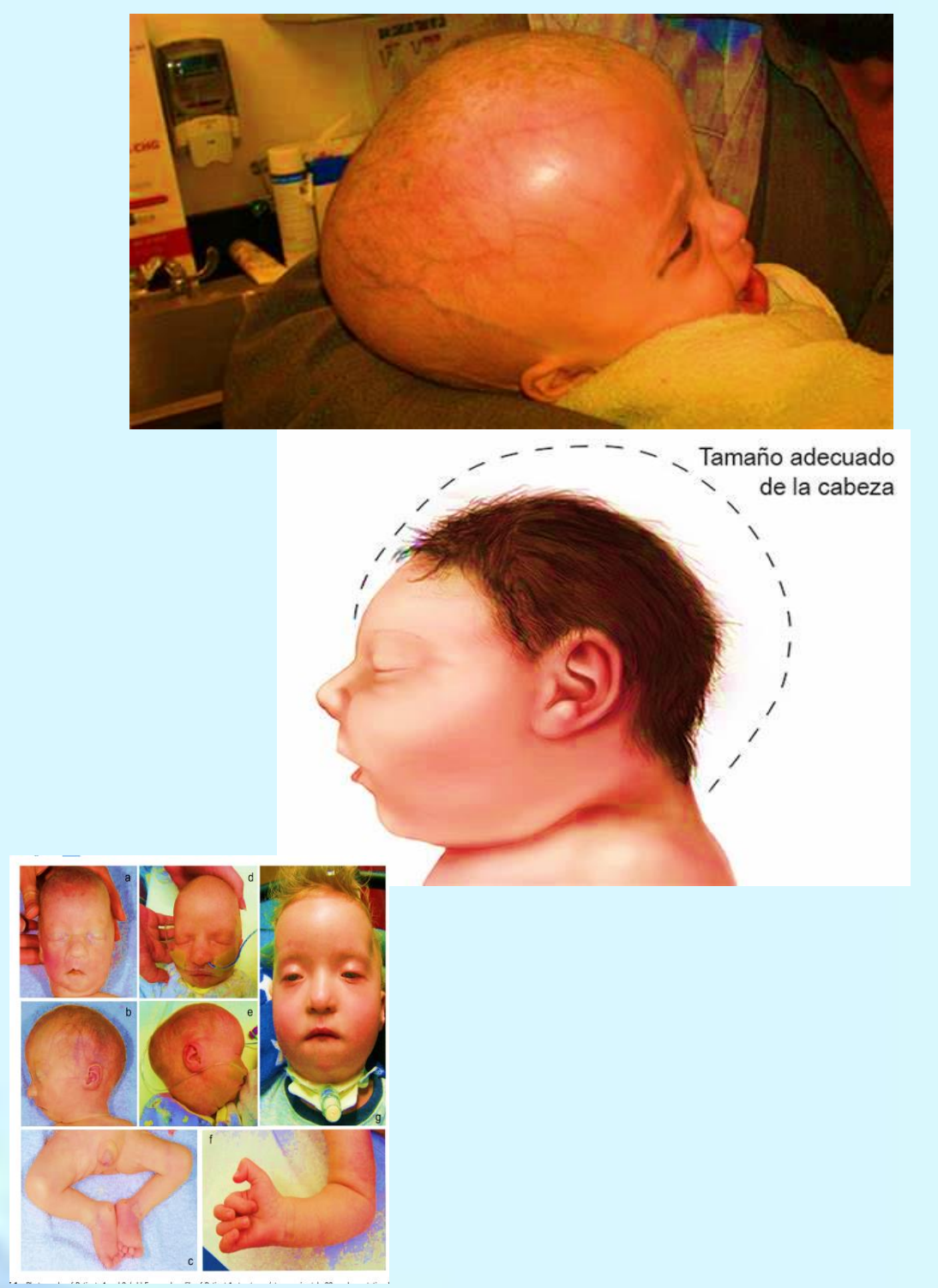ALTERACIONES FISIOLÓGICAS

- ♥ Caput Succedaneum o tumor de parto. Edema en la presentación de la cabeza en el parto.
- ♥ Cefalohematoma. Hemorragia subperióstica (entre el hueso craneal y el periostio).
- ♥ Craneotabes parietal fisiológica. Área ósea blanda del hueso parietal. Se asocia alteraciones óseas o déficit de vitamina D se considera patológico.



ALTERACIONES PATOLÓGICAS.

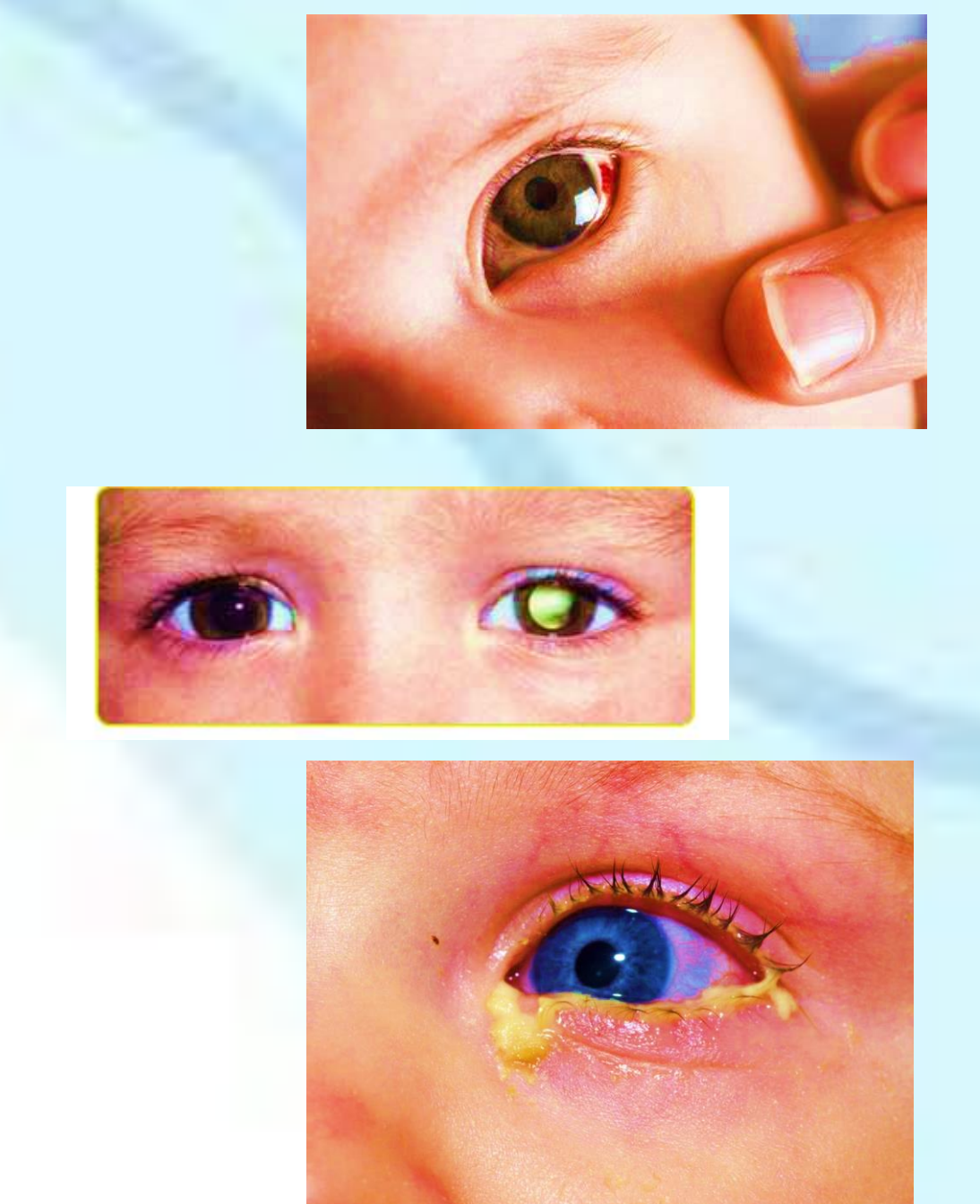- ♥ Hidrocefalia. Dilatación de los ventrículos cerebrales por acúmulo de líquido cefalorraquídeo. No debe confundirse con la macrocefalia que es el aumento del perímetro cefálico por causas patológicas. La hidrocefalia es una causa de macrocefalia.
- ♥ Microcefalia. Perímetro cefálico pequeño por causas patológicas.
- ♥ Craneosinóstosis. Cierre prematuro de las suturas. Las fontanelas son pequeñas. Condiciona diferentes deformidades craneales, y puede impedir el correcto desarrollo cerebral.



EXPLORACIÓN FACIAL

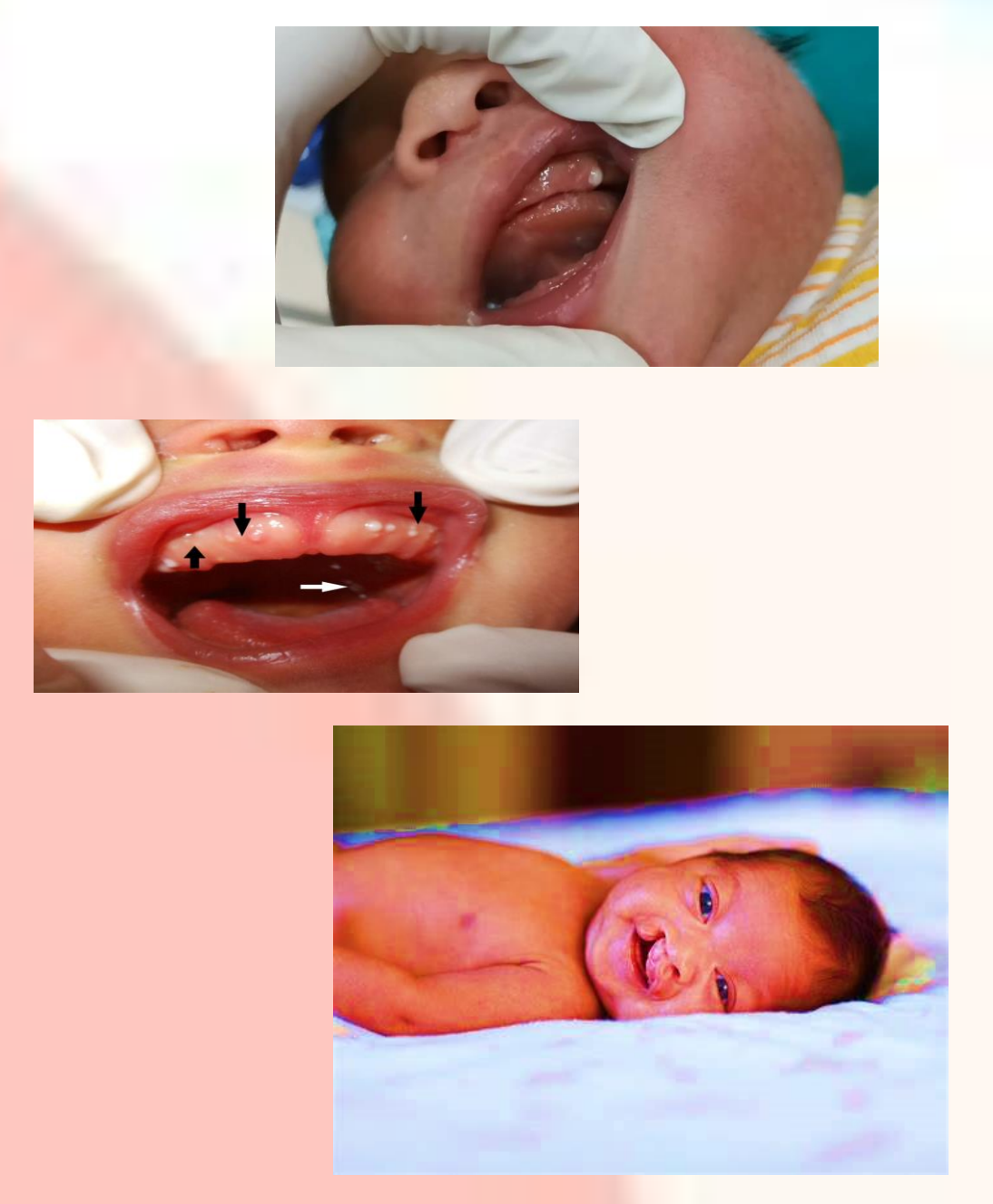
OJOS

- ♥ Hemorragias conjuntivales y edema palpebral. Típicos de partos difíciles. Sin significado patológico.
- ♥ Conjuntivitis del RN (EIR 08, 85). En un RN de 24-48 horas de vida con secreción purulenta, debemos sospechar conjuntivitis gonocócica.
- ♥ Lecocoria (reflejo pupilar blanco). Deben descartarse la catarata congénita y el retinoblastoma.



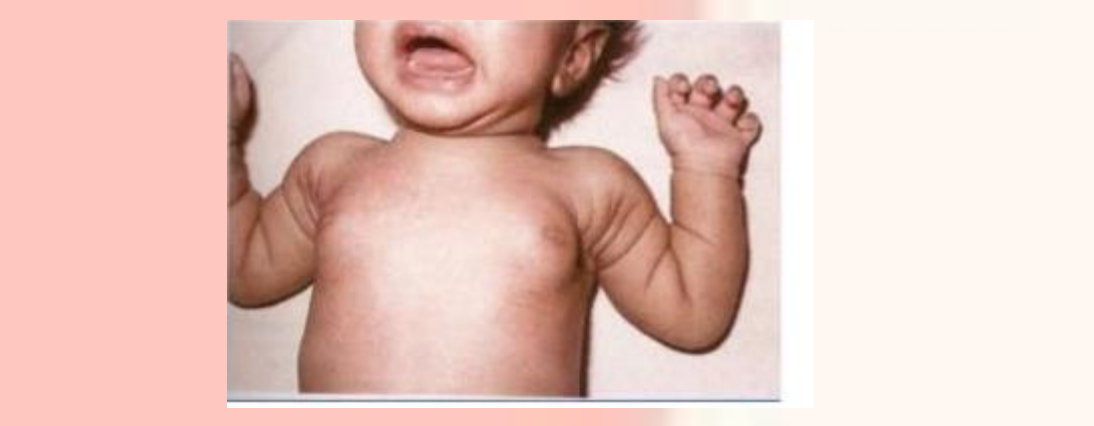BOCA

- ♥ Dientes congénitos.
- ♥ Perlas de Epstein. Manchas blanquecinas
- ♥ Nódulos de Bohn. Quistes de retención de moco en encías.
- ♥ Callo de succión. Zona endurecida en labio superior producido por el roce al succionar.
- ♥ Labio leporino. Hendidura o separación del labio superior. Puede asociar fisura palatina.
- ♥ Parálisis facial. Suele deberse a traumatismo del parto. La comisura bucal se desvía hacia el lado sano cuando el niño llora.



EXPLORACIÓN TORÁCICA

- ♥ Hipertrofia mamaria o telarquia del RN. Fisiológica por estímulo hormonal materno. Puede asociar secreción láctea. No se debe manipular para evitar mastitis. No necesita tratamiento específico.
- ♥ Pezones supernumerarios.



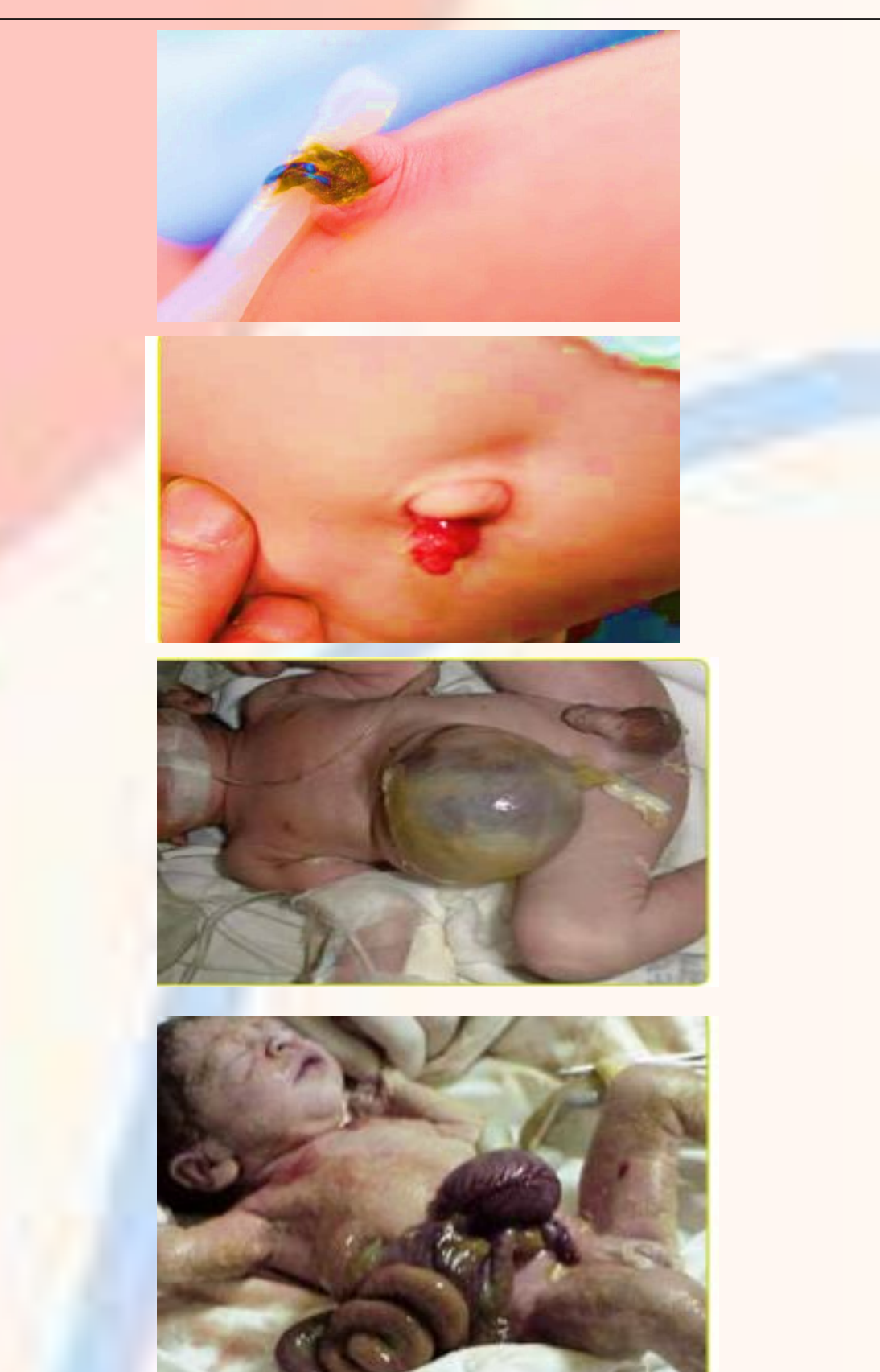
EXPLORACIÓN ABDOMINAL

PATOLOGÍA DEL CORDÓN UMBILICAL.

- ♥ Onfalitis. Infección aguda del tejido periumbilical, habitualmente por S. aureus. Se reconoce por la presencia de eritema en la base umbilical.
- ♥ Granuloma umbilical. Tejido blando, granular y vascularizado que aparece al caer el cordón umbilical. Presenta secreción mucopurulenta. Tratamiento con nitrato de plata

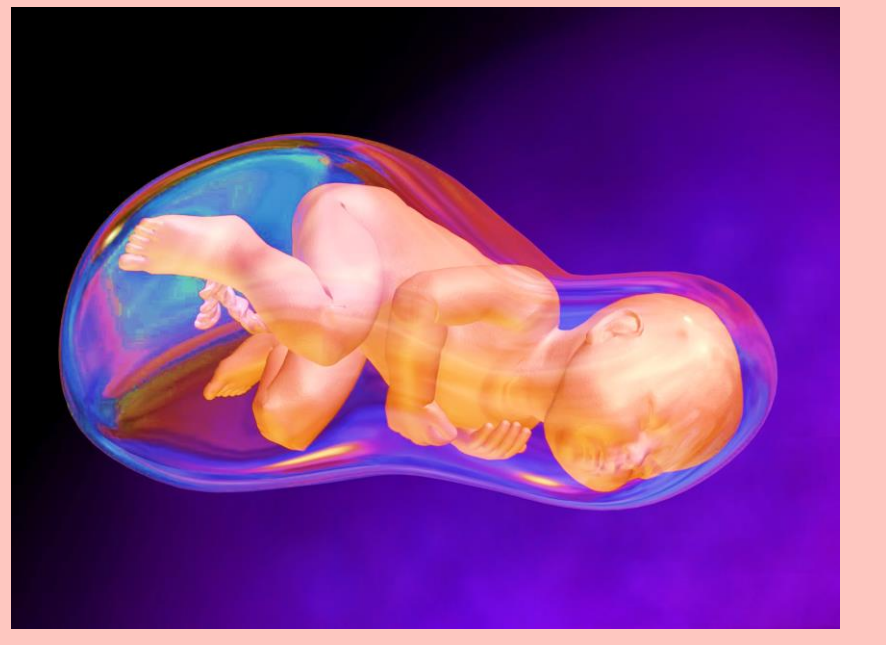DEFECTOS DE CIERRE DE LA PARED ABDOMINAL

- ♥ Hernia umbilical. Defecto de cierre a nivel umbilical con protrusión de intestino recubierto por peritoneo y piel.
- ♥ Onfalocele. Defecto de cierre con protrusión de intestino recubierto de peritoneo (sin piel).
- ♥ Gastrosquisis. Defecto de cierre con protrusión de intestino (u otras vísceras abdominales) sin recubrimiento por piel ni peritoneo.



EXPLORACIÓN ANORRECTAL

La primera defecación se llama meconio; se expulsa en las primeras 48 horas de vida y es de color verdoso negruzco. Si se retrasa la expulsión de meconio se debe comprobar que el ano esté permeable con una sonda rectal. Otras causas de retraso en la expulsión del meconio son la fibrosis quística y la enfermedad de Hirschsprun



EXPLORACIÓN UROGENITAL

GENITALES FEMENINOS

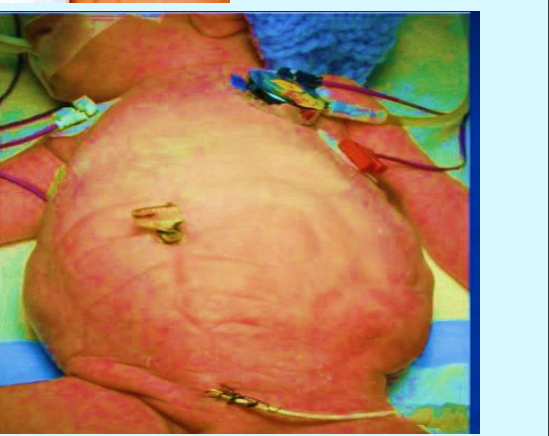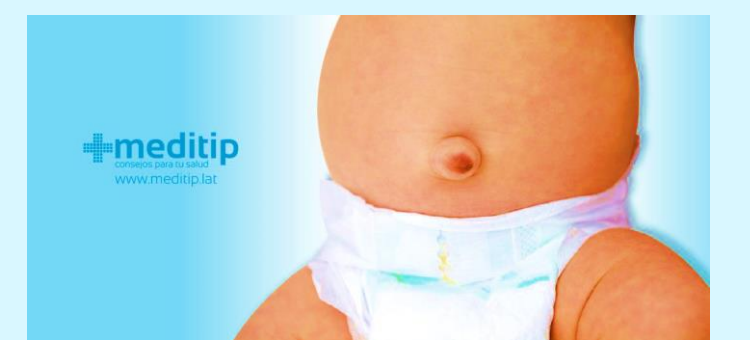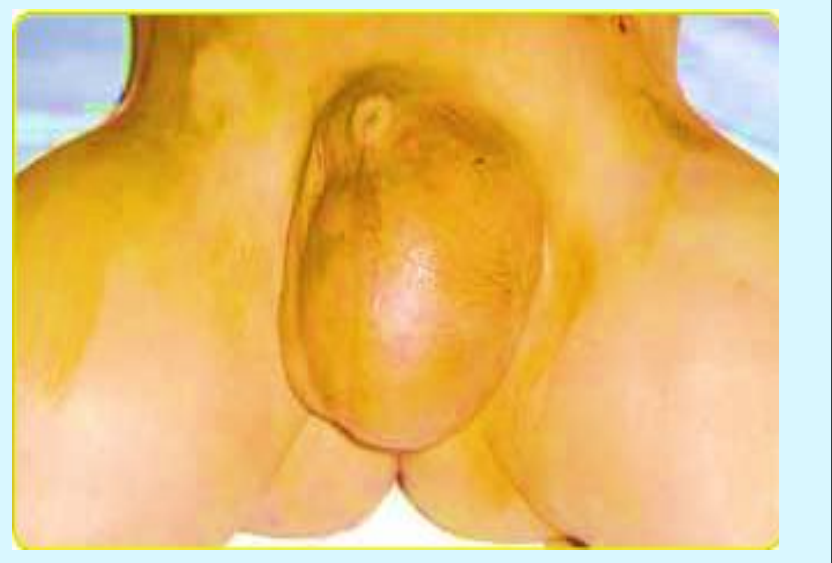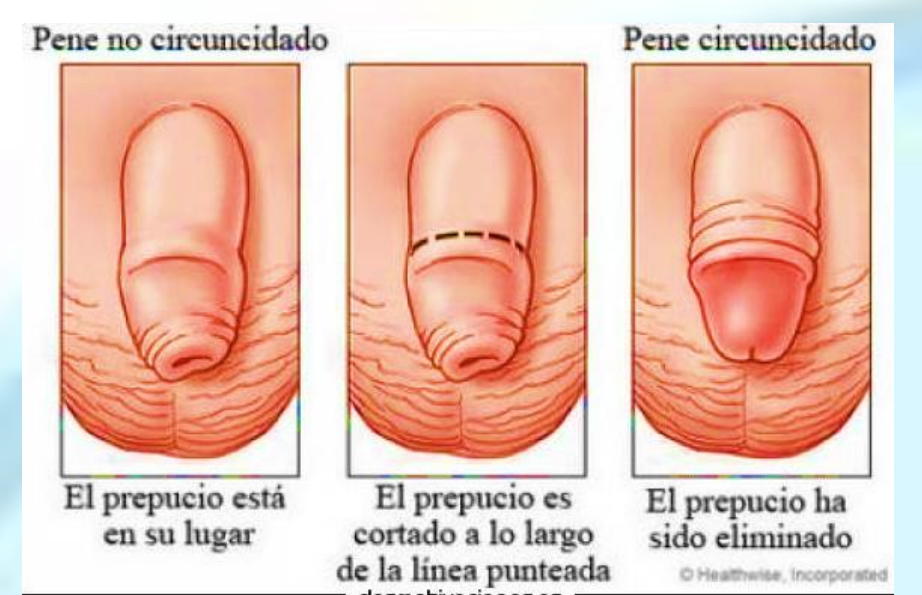
Hallazgos patológicos.

- ♥ **Himen imperforado.**
- ♥ **Sinequias vulvares.** Adherencia de labios menores que impide que las secreciones vaginales evacúen al exterior.
- ♥ **Clítoris hipertrófico/genitales ambiguos.** Se deben descartar con urgencia alteraciones de la diferenciación sexual, pueden acompañarse de alteraciones metabólicas de riesgo para el RN (hiperplasia suprarrenal congénita, etc.).

GENITALES MASCULINOS

Hallazgos fisiológicos.

- ♥ **Fimosis.** Imposibilidad para la retracción del prepucio sobre el glande.
- ♥ **Hidrocele.** Acumulación de líquido en escroto, producido por defecto de cierre del conducto peritoneo-inguinal (EIR).
- ♥ **Hernia inguinal.** Defecto del cierre del conducto peritoneo-inguinal que permite el paso a su través de asas intestinales, que descienden por el canal inguinal.
- ♥ **Criptorquidia.** Ausencia de descenso testicular a la bolsa escrotal, uni o bilateral.



EXPLORACIÓN NEUROLÓGICA

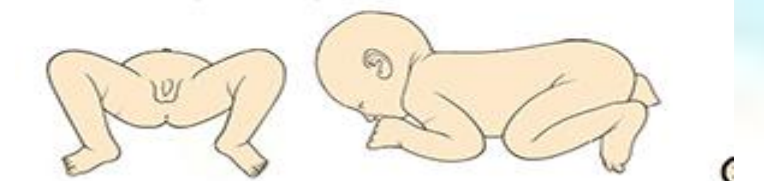PERIODOS DE REACTIVIDAD

1. **Primer periodo de reactividad.** 15-30 minutos tras el nacimiento. El RN tiene estados alerta con episodios de actividad y llanto vigoroso, FR rápida e irregular. Mantiene reflejo de succión, bueno para iniciar la lactancia materna.
2. Periodo de inactividad o reposo. Entre la primera y la cuarta hora de vida. El RN se tranquiliza, disminuye la FC y FR, tiene peristaltismo y duerme.
3. Segundo periodo de reactividad. Entre la segunda y sexta hora de vida. El RN despierta y tiene los mismos episodios del primer periodo pero menos intensos. Los ruidos intestinales aumentan, puede haber meconio.

TONO MUSCULAR . Se valora el tono muscular pasivo y tono muscular activo

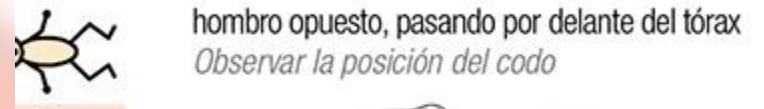
- ♥ **RNT.** Muestran resistencia muscular a la extensión, tendiendo a mantener las extremidades en flexión.
- ♥ En **los prematuros** se observa una disminución del tono muscular (hipotonía).
- ♥ **Hipotonía o hipertonía** signo de graves patologías en el RN.

Postura de las extremidades superiores (EES) e inferiores (EEI)
Niño en supino, mirar la postura y ángulo del codo y la rotación externa de las piernas
Alinear la postura predominante



Maniobra de la bufanda

Llevar el brazo tirando de la muñeca hacia el hombro opuesto, pasando por delante del tórax
Observar la posición del codo

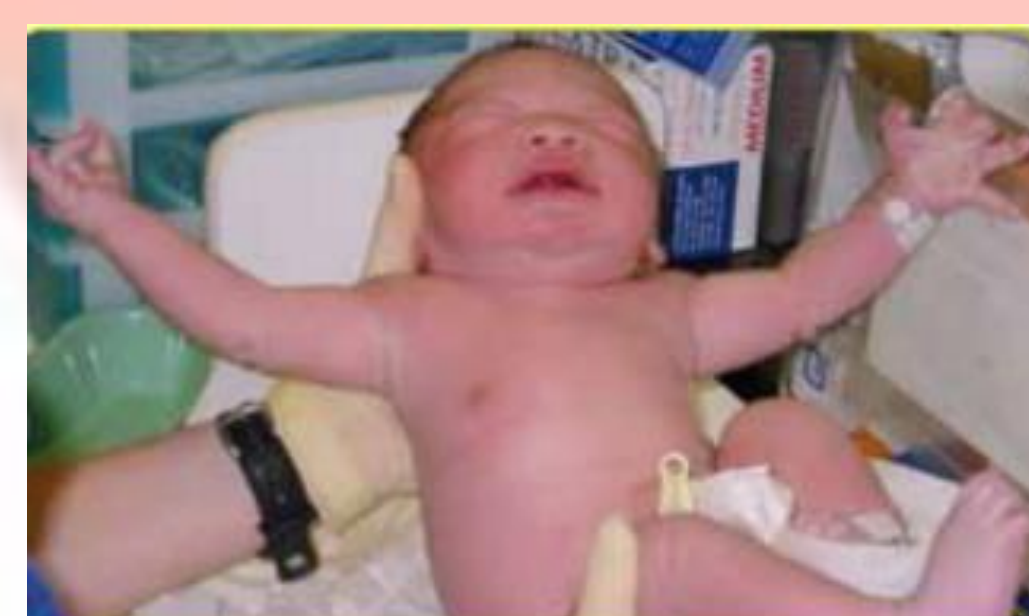

REFLEJOS

♥ REFLEJO DE SUCCION



♥ REFLEJO DE MORO



BIBLIOGRAFÍA

[EnfermeriaEP4aEdicion \(1\).pdf](#)