



Mi Universidad

Nombre del Alumno: Marcia Guadalupe Gordillo Santiago

Nombre del tema: fisiología del sistema nervioso

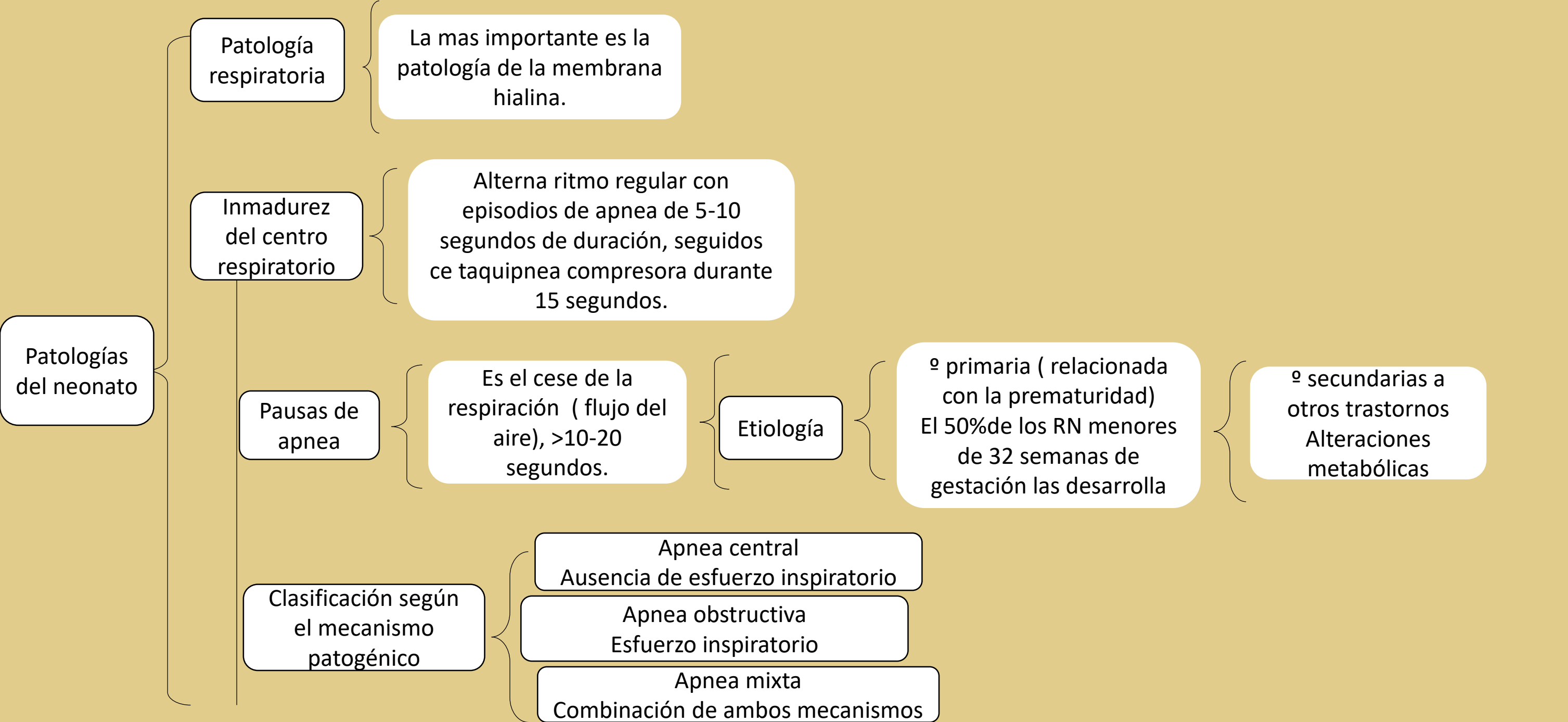
Parcial:2

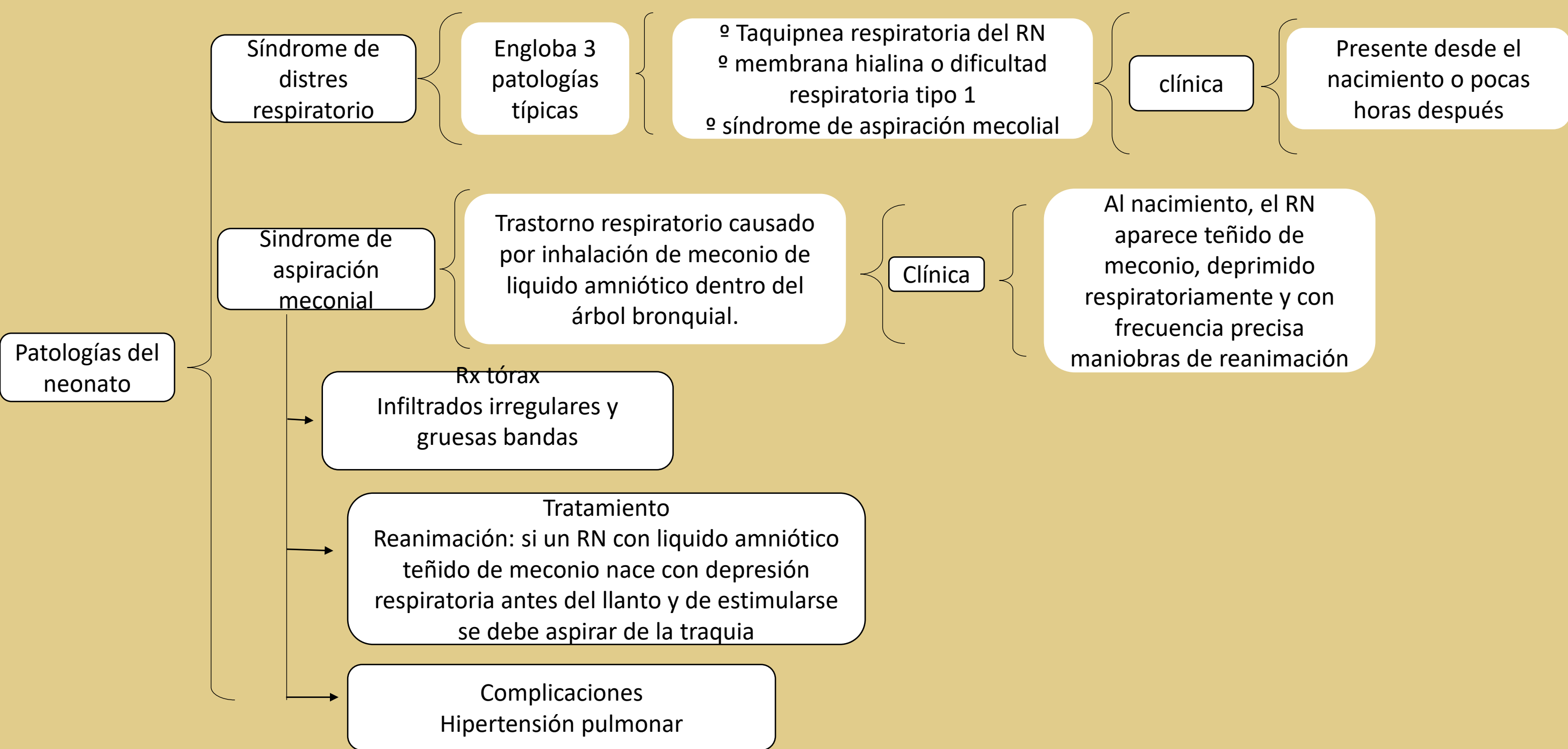
Nombre de la Materia: patología del niño y adolescente

Nombre del profesor: Felipe Antonio morales

Nombre de la Licenciatura: Enfermería

Cuatrimestre: 5to





Síndrome de distres respiratorio

Engloba 3 patologías típicas

◦ Taquipnea respiratoria del RN
◦ membrana hialina o dificultad respiratoria tipo 1
◦ síndrome de aspiración mecolial

clínica

Presente desde el nacimiento o pocas horas después

Síndrome de aspiración meconial

Trastorno respiratorio causado por inhalación de meconio de liquido amniótico dentro del árbol bronquial.

Clínica

Al nacimiento, el RN aparece teñido de meconio, deprimido respiratoriamente y con frecuencia precisa maniobras de reanimación

Patologías del neonato

Rx tórax

Infiltrados irregulares y gruesas bandas

Tratamiento

Reanimación: si un RN con liquido amniótico teñido de meconio nace con depresión respiratoria antes del llanto y de estimularse se debe aspirar de la traquia

Complicaciones

Hipertensión pulmonar

Patologías del neonato

Dispasia broncopulmonar

Enfermedad pulmonar crónica que se produce en los RN prematuros de muy bajo peso

Tratamiento de soporte

Ventilación mecánica, oxigenoterapia, diuréticos, corticosteroides

Neumonía neonatal

El pulmón es el órgano que con mayor frecuencia se compromete en las infecciones que se desarrollan en las primeras 24 horas de vida

Formas clínicas

Neumonía de comienzo precoz
La via de infección connatal es ascendente , asociada por rotura.

Patología digestiva

Enterocolitis necrotizante

Inflamación y necrosis mucosa o transmural de la pared intestinal.