



# Mi Universidad

## Super nota

*Nombre de la alumna : María Fernanda Dearcia Albores*

*Nombre del tema: Neonatología*

*Parcial : I*

*Nombre de la Materia: Patología del niño y del adolescente*

*Nombre del profesor: Felipe Antonio Morales Hernández*

*Nombre de la Licenciatura : Enfermería*

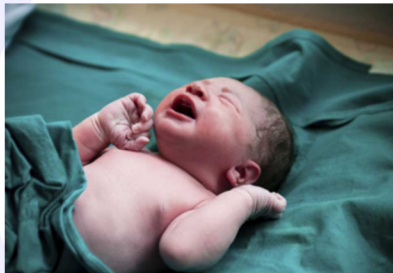*Cuatrimestre: 5 A*

# NEONATOLOGIA

## CLASIFICACION DEL RN

### PERIODO NEONATAL.

Desde el parto hasta el día 28 de vida extrauterina.



### PERIODO NEONATAL TARDÍO.

Entre los 7 y los 28 días de vida.

### PERIODO NEONATAL PRECOZ.

Entre el día del nacimiento y los 7 días de vida.

### PERIODO PERINATAL.

Desde la 22 semana de gestación hasta los 7 días de vida extrauterina.

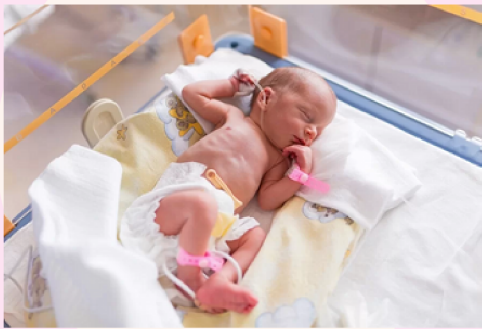## SEGÚN LA EDAD GESTACIONAL (EG)

### RN PREMATURO.

Nacidos entre 32-37 semanas o peso entre 1.500 g y 2.500 g.

### RN PREMATURO EXTREMO.

Nacidos entre 28-31 semanas o peso entre 1.000 g y 1.500 g.



### RN INMADURO.

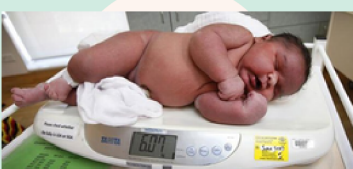Nacidos entre la semana 22-27 o peso entre 500 g y 1.000 g.

## SEGUN SU PESO



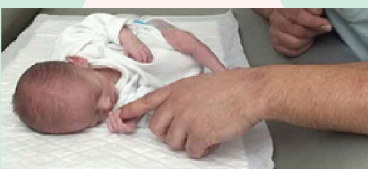### - ADECUADO PARA LA EG.

El peso adecuado para un RNT está en torno a 2.500 y 4.000 gramos



### - GRANDE PARA LA EG.

PRN supera el percentil 90 de la CCI. Tienen mayor riesgo de hipoglucemias.



### - PEQUEÑO PARA LA EG.

PRN por debajo del percentil 10 de la CCI (EIR 13, 188).

## TEST DE ESTIMACIÓN DE LA EG

### - TEST DE USHER.

Se evalúan cinco parámetros del aspecto físico: pliegues plantares, pabellón auricular, pelo, mamas y genitales.

ESCALA DE USHER			
Método clínico utilizado para calcular la edad gestacional de un recién nacido			
SIGNO	< de 36 semanas	Entre 36 y 38 semanas	> de 39 semanas
PLIEGUES PLANTARES	1 o más 1/3 ant. de pie	Pliegues en 2/3 ant.	Pliegues en toda la planta
PABELLON AURICULAR	Fácilmente plegable, escaso cartilago, no vuelve a posición.	Menos deforme, cartilago regular, demora en volver a posición.	Rígido, poco deforme. Cartilago grueso, vuelve aligido
PELO	Fino, aglutinado, difícil de separar	Fino, aglutinado, difícil de separar (hasta 37)	Grueso, individualizable (>38a)
NODULO MAMARIO	0.5 cm diámetro	0.5 - 1 cm diámetro	>1 cm diámetro (excepto <decaat)
GENITALES MASCULINOS	Escroto pequeño, pocas arrugas, testículos en cond. inguinal	Escroto intermedio, algunas arrugas, testículos en escroto	Escroto pendular arrugado, testículos en escroto
GENITALES FEMENINOS	Labios mayores rudimentarios, sobresalen menores	Labios mayores casi cubren los menores	Labios mayores cubren los menores. Leucorrea y/o sudoramentación

### - TEST DE BALLARD.

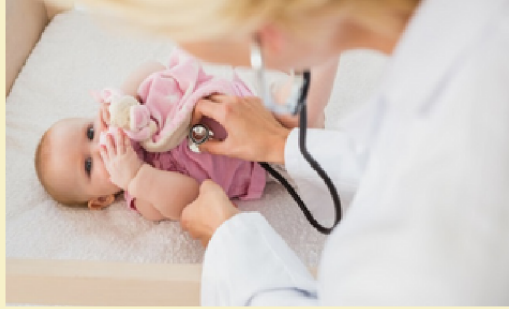Añade parámetros neuromusculares (postura, actitud...) a los físicos.

TEST DE BALLARD						
Madurez neuromuscular						
	0	1	2	3	4	5
Postura						
Ventosa cuadrada (medula)						
Flexión del brazo						
Ángulo popliteo						
Ángulo de la cadera						
Talón-oreja						

# POSIBLES AFECCIONES DEL RN PRETÉRMINO DEBIDAS A LA INMADUREZ

## .METABÓLICAS.

Dictericia e hipoglucemia.

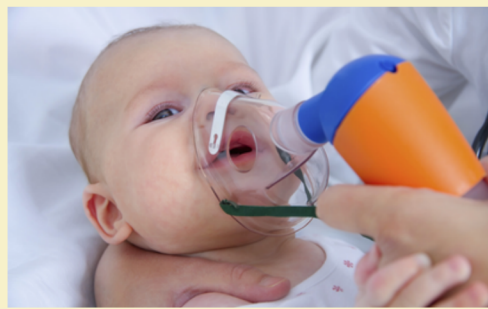

## - NEUROLÓGICAS.

Reflejo de succión débil, hemorragia intracraneal.

## .- RESPIRATORIAS.

Enfermedad de membrana hialina, pausas de apnea, displasia broncopulmonar



## .- DIGESTIVAS.

Reflujo gastroesofágico, enterocolitis necrotizante.

## ADAPTACIÓN DEL SISTEMA RESPIRATORIO)

Las primeras respiraciones del recién nacido se producen debido a los siguientes factores:

### .- ESTÍMULO MECÁNICO.

Expulsión del líquido pulmonar por la compresión torácica al

paso por el canal del parto. En partos por cesárea, esta compresión no se produce

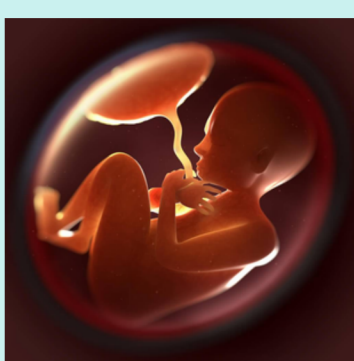
### - ESTÍMULOS SENSORIALES, QUÍMICOS Y TÉRMICOS

(el descenso de la temperatura exterior al salir del medio interno materno).

## CIRCULACIÓN FETAL

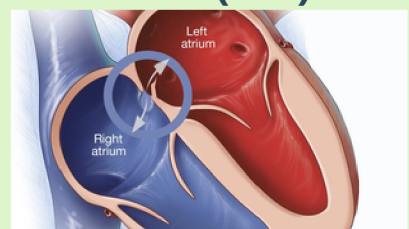
El feto se encuentra conectado a la placenta mediante el cordón umbilical, que consta de dos arterias y una vena rodeados por la gelatina de Wharton.

- A través de la vena del cordón umbilical, el feto recibe sangre oxigenada y nutrientes.
- Las arterias del cordón envían sangre desoxigenada y con productos de desecho a la placenta.

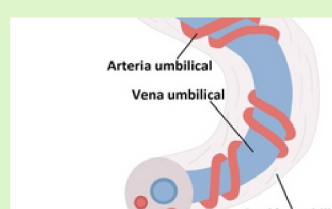
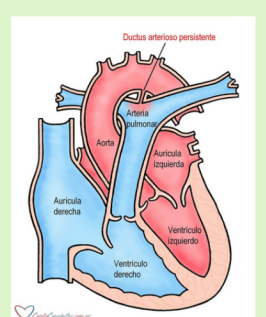


## CAMBIOS CIRCULATORIOS EN EL RECIÉN NACIDO

### 1. CIERRE DEL FORAMEN OVAL (EIR).



### 2. CIERRE DEL DUCTUS ARTERIOSO:



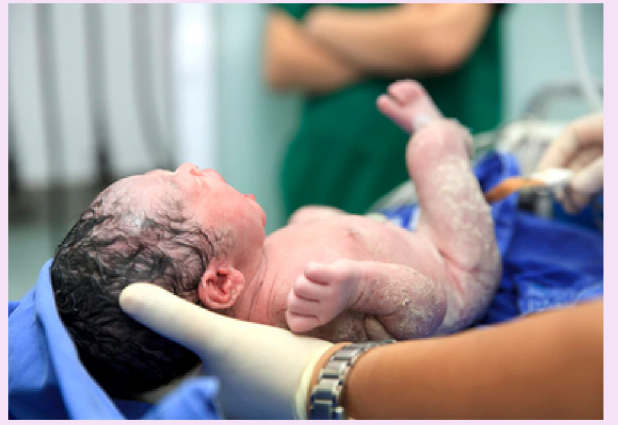### 3. CIERRE DE LOS VASOS UMBILICALES Y DEL DUCTUS VENOSO:



# CUIDADOS AL RN EN LA SALA DE PARTOS

- .ES IMPORTANTE FACILITAR EL CONTACTO ENTRE EL RN Y SU MADRE (PIEL CON PIEL) DESDE EL MISMO MOMENTO DEL NACIMIENTO. ESTO SE CONOCE COMO EL MÉTODO CANGURO Y SEGÚN NUMEROSOS ESTUDIOS, ESTE VÍNCULO EMOCIONAL MADRE-HIJO APORTA GRANDES VENTAJAS:

- .- ESTABILIZACIÓN MÁS RÁPIDA DEL RN.  
SE ESTABILIZAN ANTES SUS CONSTANTES VITALES Y SU TEMPERATURA.  
- SE FAVORECE LA PRODUCCIÓN DE LECHE MATERNA (POR AUMENTO EN LA SECRECIÓN DE OXITOCINA MATERNA).



## CUIDADOS Y ASISTENCIA AL RECIÉN NACIDO

### Cuidados y asistencia al recién nacido

- Prevención de hipotermia mediante secado del RN con un paño caliente y respetando el vórnix neonatal;

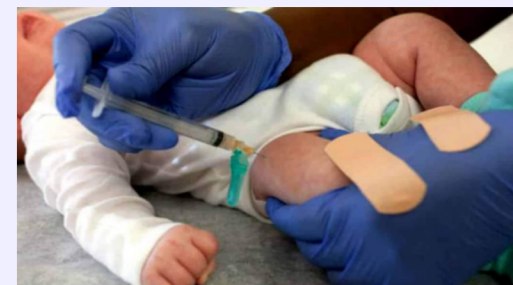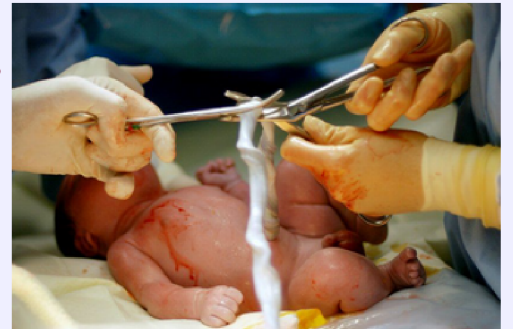En los casos en los que esté indicado (no se debe hacer de forma rutinaria): aspiración de secreciones por boca y nariz,

,Ligadura del cordón umbilical a 2 cm del abdomen.

- Profilaxis de la infección gonocócica ocular mediante antibióticos tópicos

Profilaxis de la enfermedad hemorrágica mediante vitamina K (1 mg intramuscular).

- Mediciones del RN.  
Peso, talla, perímetros cefálico, torácico y abdominal.  
- Identificación neonatal, mediante pulsera y huellas dactilares.



## TERMORREGULACIÓN DEL RECIÉN NACIDO

LOS RECIÉN NACIDOS TIENEN UNA MAYOR RELACIÓN SUPERFICIE CORPORAL/PESO QUE LOS NIÑOS MAYORES, POR LO QUE PIERDEN CALOR

MÁS FÁCILMENTE.  
CUANTO MÁS PEQUEÑO ES EL RECIÉN NACIDO, ESTA RELACIÓN ES

MAYOR. ASÍ, LOS RN PRETÉRMINOS TIENEN MAYOR RIESGO DE HIPOTERMIA.





# EXPLORACIÓN FÍSICA DEL RECIÉN NACIDO

ES NORMAL ENTRE 2.500 G Y 4.000 G. DURANTE LA PRIMERA SEMANA DE VIDA HAY UNA PÉRDIDA DE PESO FISIOLÓGICA DE HASTA EL 10%.

## EXPLORACIÓN DE LA PIEL

- Lanugo.

Pelo blando, fino e inmaduro típico del RN prematuro.

- Vértex caseoso.

Sustancia grasa (blanquecina, densa y muy adherente) que recubre al RN y le protege.

- Millium.

Pequeñas papulitas blanquecinas que aparecen en raíz nasal, frente y mentón.

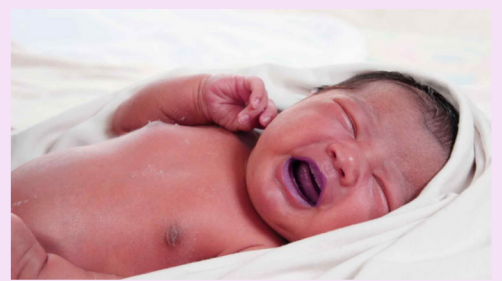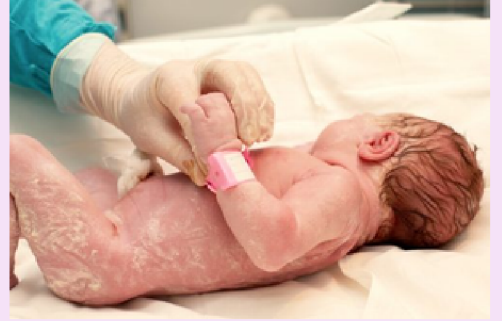- Acrocianosis.

Cianosis en zonas acras (manos y pies). Aparece por inestabilidad vasomotora y lentitud circulatoria. Se exagera cuando

el neonato está frío.

- Eritema tóxico.

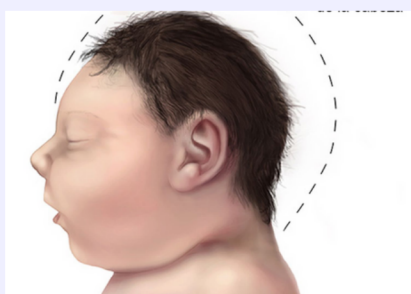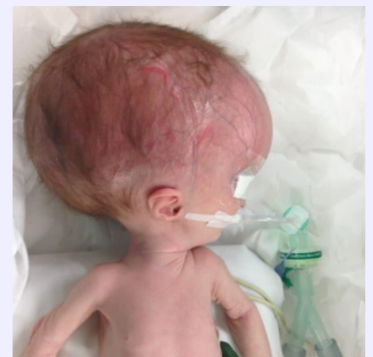Pápulas blancas pequeñas, sobre una base eritematosa, que aparecen durante el 1.er-3.er día de vida, persistiendo durante una semana.



## EXPLORACIÓN DEL CRÁNEO

### Hidrocefalia.

Dilatación de los ventrículos cerebrales por acúmulo de líquido cefalorraquídeo. No debe confundirse con la macrocefalia que es el aumento del perímetro cefálico por causas patológicas.



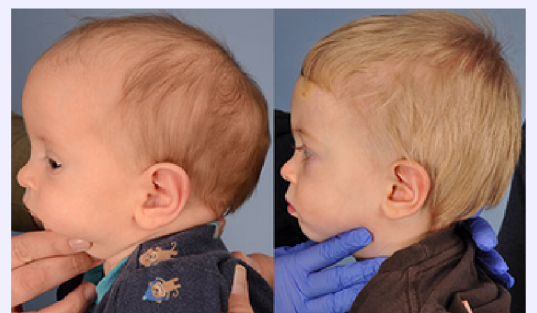### • Microcefalia.

as. Perímetro cefálico pequeño por causas patológicas.

### • Craneosinóstosis.

Cierre prematuro de las suturas. Las fontanelas son pequeñas. Condiciona diferentes deformidades craneales, y puede

impedir el correcto desarrollo cerebral.



## EXPLORACIÓN FACIAL

### Ojos

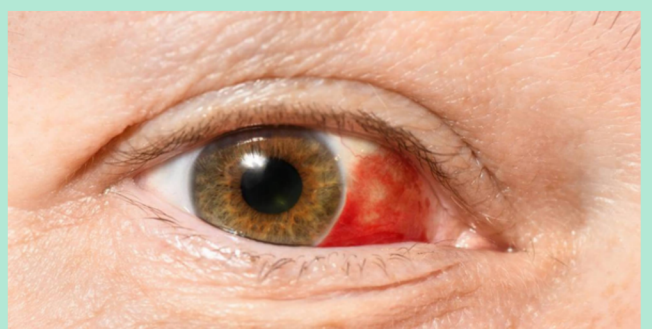
- Hemorragias conjuntivales y edema palpebral.

Típicos de partos difíciles. Sin significado patológico.

- Conjuntivitis del RN (EIR 08, 85).

En un RN de 24-48 horas de vida con secreción purulenta,

debemos sospechar conjuntivitis gonocócica.



## BOCA

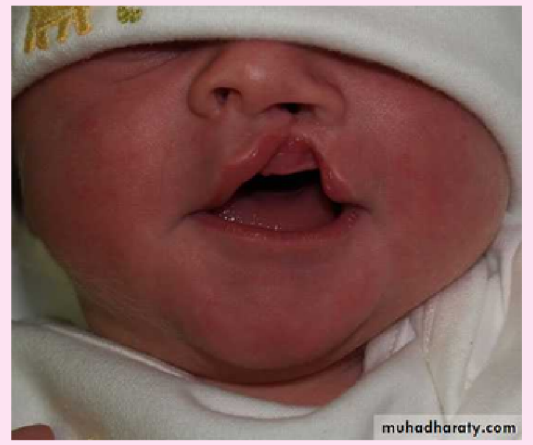- Dientes congénitos.
- Perlas de Epstein.

Manchas blanquecinas (por acúmulo de células epiteliales)

que rodean la línea media del paladar duro. Desaparecen en

pocos días.

- Nódulos de Bohn.



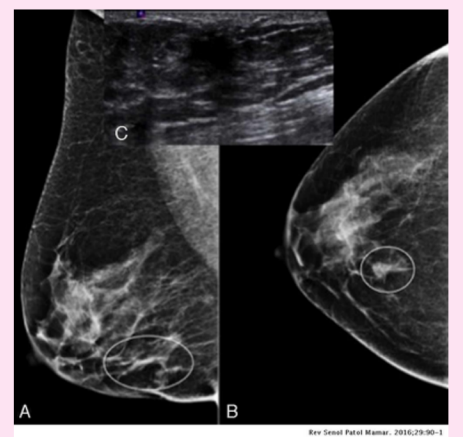
## EXPLORACIÓN TORÁCICA

n.- Hipertrofia mamaria o telarquia del RN.

Fisiológica por estímulo hormonal materno. Puede asociar secreción láctea. No se debe manipular para evitar mastitis. No

necesita tratamiento específico.

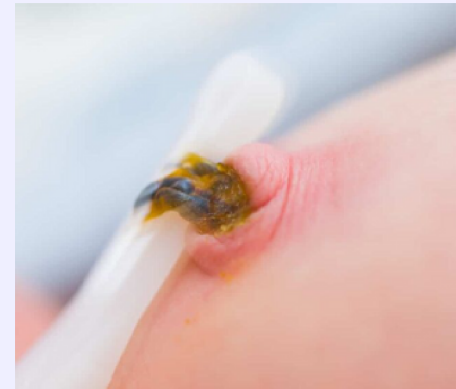- Pezones supernumerarios.



## EXPLORACIÓN ABDOMINAL

La caída del cordón se suele producir entre el 7.o y el 10.o días de vida (EIR).

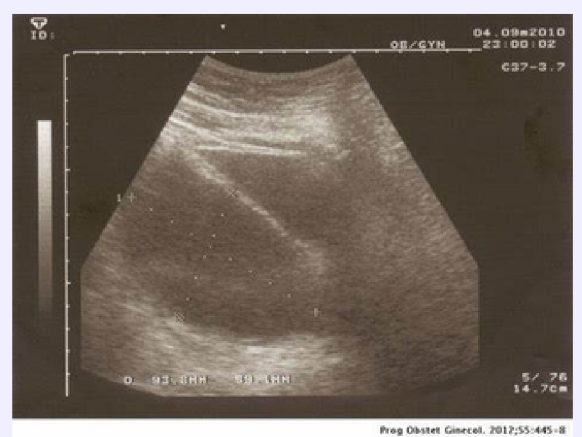- Onfalitis.
- Granuloma umbilical.



## EXPLORACIÓN UROGENITAL

### Genitales femeninos hallazgos

- Himen imperforado. Si pasa inadvertido puede manifestarse en la pubertad como hidrometrocolpos (acúmulo de secreciones menstruales).
- Sinequias vulvares.



## GENITALES MASCULINOS

- Fimosis. Imposibilidad para la retracción del prepucio sobre el glande. Desaparece en general antes de los 3 años de vida.
- Hidrocele.

