



**Mi Universidad**

Super nota

Nombre del Alumno: Wendy Cárdenas Guillen

Patología del niño y el adolescente

Nombre del profesor: Felipe Antonio Morales

Nombre de la Licenciatura: Enfermería.

Cuatrimestre: 5TO A

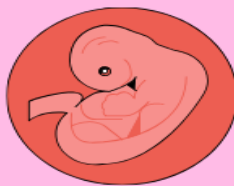---

## CLASIFICACIONES DEL RECIEN NACIDO

Periodo neonatal: Desde el parto hasta el día 28 de parto extrauterina

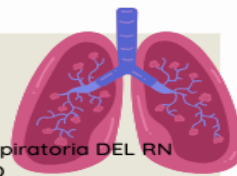
Periodo neonatal precoz: Entre el día de nacimiento y los 7 días de vida

Periodo Perinatal: Desde las 22 semanas de gestación hasta los 7 días de vida extrauterina



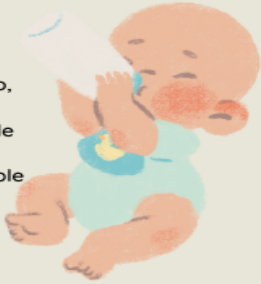## FUNCION CARDIO PULMONAR

Función respiratoria: Frecuencia respiratoria DEL RN  
30/60 RESPIRACIONES POR MINUTO  
Test de Silverman  
Frecuencia cardiaca normal  
120-150  
tension arterial 50/70



## CARACTERISTICAS MORFOLOGICAS

Escaso panículo adiposo, piel rosada y fina se transparenta a través de los vasos sanguíneos  
cartilago auricular flexible  
Fontanelas amplias



# PATOLOGIA DEL NIÑO Y EL ADOLESCENTE

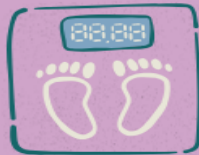## EXPLORACION DEL CRANEO

Conformación del cráneo del RN  
Suturas  
Fontanela o metópica  
Escamosa o Temporal  
Sagital  
Lambdoidea  
FONTANELAS  
Fontanela anterior  
Fontanela anterior abombada  
Fontanela posterior



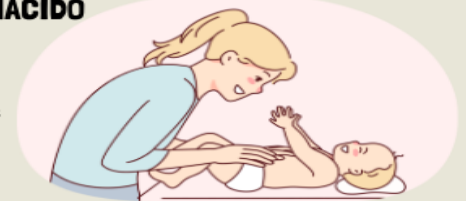## SEGUN SU PESO

Adecuado para la EG  
PRN: entre los percentiles 10 y 90 de las curvas de crecimiento intrauterino, peso adecuado para una RNT esta entorno a 2500 y 4000 gramos



## TERMOREGULACION DEL RECIEN NACIDO

Los recién nacidos tienen una mayor relación superficie corporal/ peso que los niños mayores por lo que pierden calor fácilmente  
Cuando mas pequeño es el recién nacido mas esta relacion es mayor



## PERSISTENCIA DEL URACO

Defecto del cierre del conducto alantoideo que une el embrión, a la vejiga al ombligo se manifiesta al caerse el cordón cuando queda un polipo que drena orina desde la vejiga

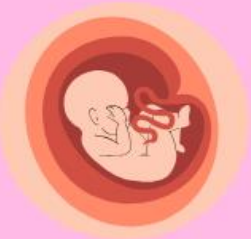

## TONO MUSCULAR

Se valora el tono muscular pasivo los cuales son los movimientos musculares en los que el RN no participa pasivamente

## DEFECTOS DE CIERRE DE PARED ABDOMINAL

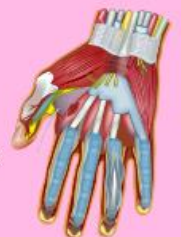Hernias umbilicales, onfalocelo y gastrosquisis



# PATOLOGIA DEL NIÑO Y EL ADOLESCENTE

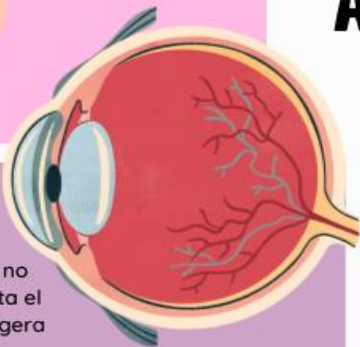## MUESTRA RESISTENCIA MUSCULAR

La hipotonía o hipertonía pueden ser signos graves patologías en el RN por lo que deben ser estudiadas



## VISION

No tiene una visión clara, no puede fijar la mirada hasta el primer mes, o tiene una ligera tendencia al estrabismo



## OIDOS

Se realiza cribado universal de hipoacusia mediante potenciales evocados auditivos antes de la alta maternidad

