



Mi Universidad

Cuadro sinóptico

Nombre del Alumno: Wendy cárdenas Guillen

Nombre del tema: Artritis inflamatorias.

Parcial: 2.

Nombre de la Materia: fisiopatología II

Nombre del profesor: Felipe Antonio Morales Hernández

Nombre de la Licenciatura: enfermería.

Cuatrimestre: 5

Artritis inflamatorias

Gota

Tratamiento

Tratamiento del ataque agudo, uso de alopurinol.

PFCD

¿Qué es?

Es una artritis por microcristales asociada con la calcificación del cartílago hialino y del fibroso.

Clínica y diagnóstico

Las tres formas más frecuentes de presentación son: monoliartritis aguda, artropatía crónica asociada a artrosis o como hallazgo accidental asintomático.

Tratamiento

El manejo en la fase aguda es similar a la gota en los pacientes que presentan dolor crónico: fisioterapia, analgésicos, colchicina a dosis bajas y AINEs

Artritis microcristalinas enfermedad por depósito de hidroxapatita

Clínica y diagnóstico

Pueden ser asintomáticos o no. La afectación del hombro es frecuente, y en ocasiones conducen a un proceso intraarticular muy destructivo que perjudica el hombro y la rodilla.

Tratamiento

Es insatisfactorio, basado en analgésico, AINEs, corticoides tópicos y fisioterapia.

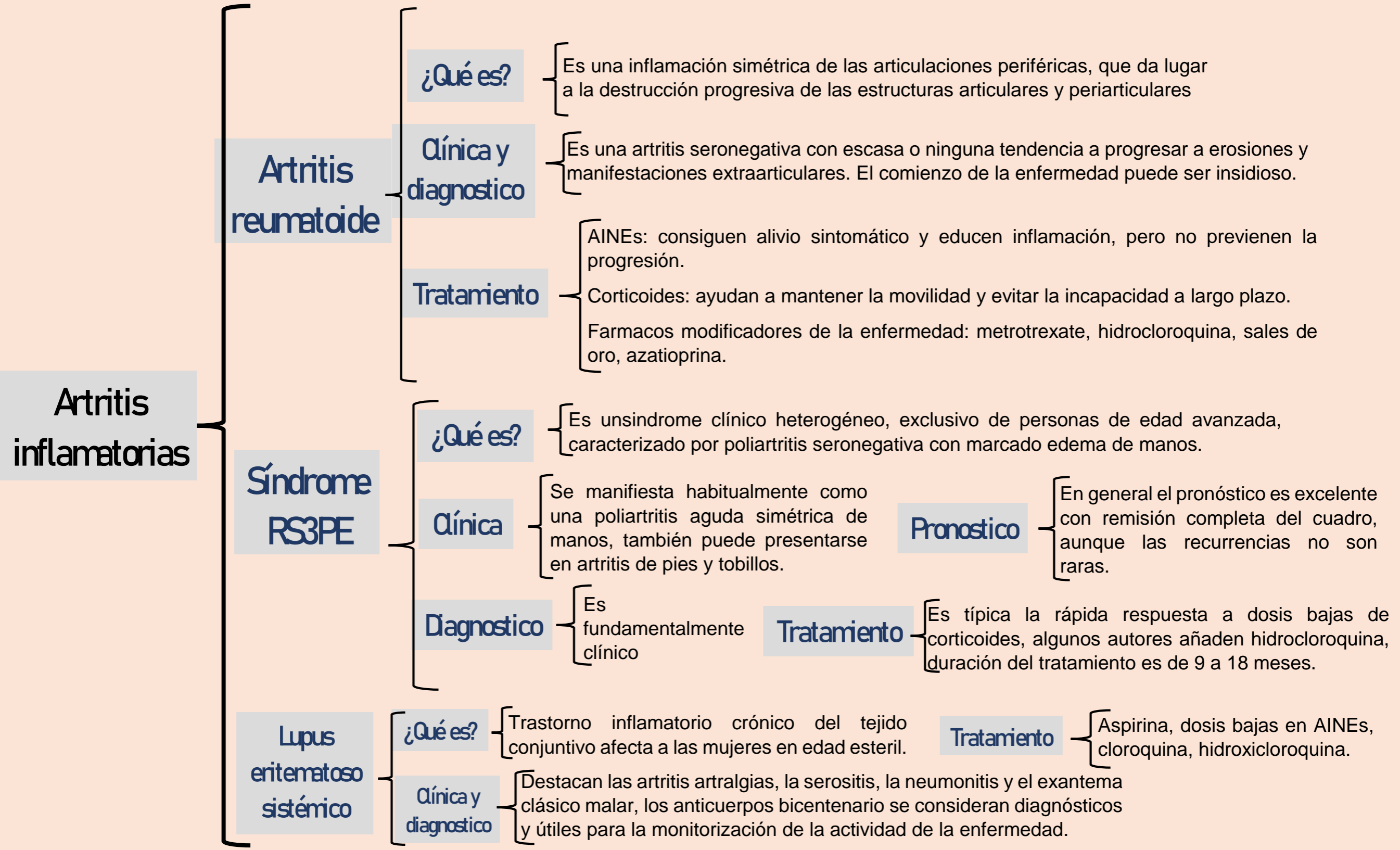
Poliartritis

¿Qué es?

Se define como la presencia de inflamación en cuatro o más articulaciones. Si el tiempo de evolución es de 4 a 6 semanas, se habla de poliartritis aguda y si es mayor poliartritis crónica.

Patrones de aparición

- Aditivo: cuando se afectan articulaciones nuevas en el tiempo y se suman a otras previamente inflamadas.
- Migratorio: si remita la inflamación de forma completa en las articulaciones afectadas inicialmente y aparecen en otras nuevas.
- Palindromico: con ataques repetidos



Bibliografía

Antología. Universidad del sureste. Fisiopatología 2.

<https://www.bing.com/ck/a?!&&p=c5c43951378ca77bJmLtdHM9MTcwNzQzNjgwMCZpZ3VpZD0xMmNIMGUyNS0yNDgzLTY0ZDYtMjjOC0xYzg0MjVmYTY1OGUmaW5zaWQ9NTlyMw&ptn=3&ver=2&hsh=3&fclid=12ce0e25-2483-64d6-22c8>

