



Mi Universidad

Supernota

Nombre del Alumno: Hugo Leonel Espinosa Hidalgo

Nombre del tema: Neonatología

Parcial: I

Nombre de la Materia: Patología del niño y del adolescente

Nombre del profesor: Felipe Antonio Morales Hernández

Nombre de la Licenciatura: Lic. En enfermería

Cuatrimestre: 5

NEONATOLOGIA

Clasificación del RN

Periodo neonatal. Desde el parto hasta el día 28 de vida extrauterina.

- Periodo neonatal precoz. Entre el día del nacimiento y los 7 días de vida.
- Periodo neonatal tardío. Entre los 7 y los 28 días de vida.
- Periodo perinatal. Desde la 22 semana de gestación hasta los 7 días de vida extrauterina.



Clasificación del RN según su edad gestacional

- RN a término. Nacidos entre 37-42 semanas de gestación.
- RN postérmino. Nacidos con >42 semanas de gestación.
- RN pretérmino (prematuro). Nacidos antes de la 37 semana de gestación.

Características del RN pretérmino y postérmino

- Ausencia de lanugo y de vérnix.
- Piel agrietada, descamada y seca.



Características morfológicas del RN pretérmino

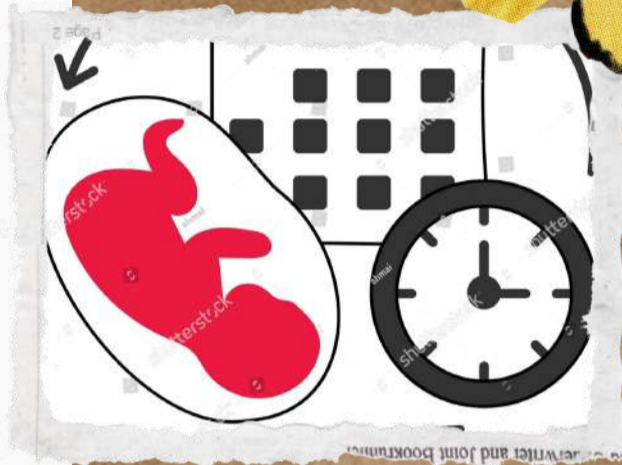
- Escaso panículo adiposo, piel rosada y fina (se transparentan a través de ella los vasos sanguíneos) y recubierta por abundante lanugo.
- Cartílago auricular flexible.
- Fontanelas amplias y craneotabes (huesos del cráneo blandos).
- Escasez de surcos palmoplantares.
- Mamilas poco desarrolladas.

Características morfológicas del RN pretermino

- Varones: Los testículos pueden no estar descendidos, escasas arrugas escrotales.
- Niñas: Labios mayores poco desarrollados y no cubren a los menores, clítoris prominente.

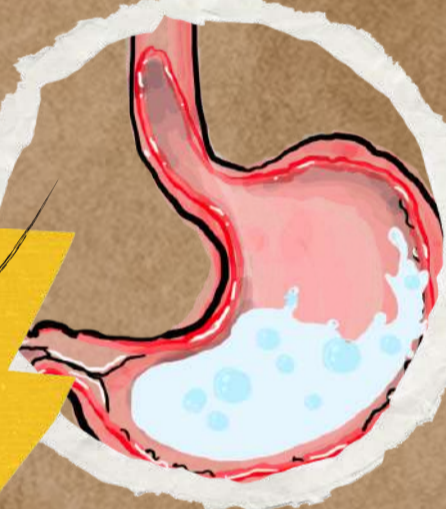
Test de estimación de la EG

- Teste de Usher
- Test de Ballard

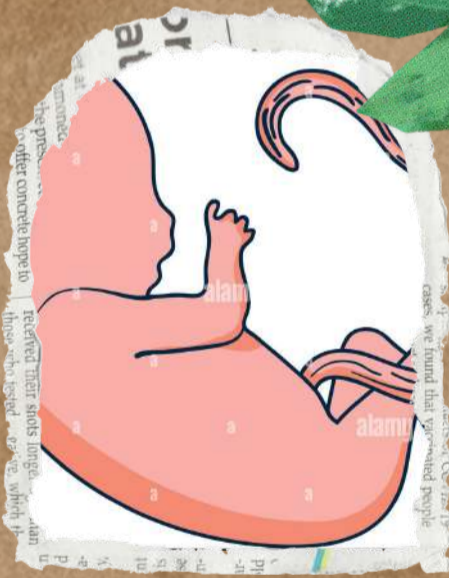

Afecciones metabólicas debido a la inmadurez

- Metabólicas. Ictericia e hipoglucemia.
- Respiratorias. Enfermedad de membrana hialina, pausas de apnea, displasia broncopulmonar.
- Neurológicas. Reflejo de succión débil, hemorragia intracraneal.
- Digestivas. Reflujo gastroesofágico, enterocolitis necrotizante.



La sangre oxigenada de la madre llega al feto a través de la vena del cordón umbilical, que se dirige al hígado

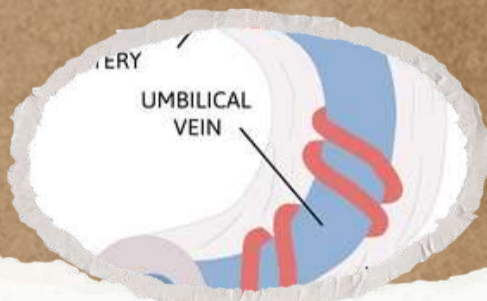


Adaptación del RN a la vida extrauterina

- Estímulo mecánico
- Estímulos sensoriales químicos y térmicos

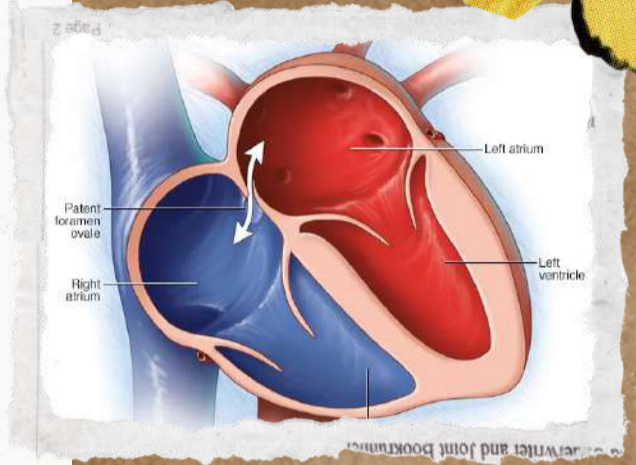
Adaptación del sistema circulatorio

El feto se encuentra conectado a la placenta mediante el cordón umbilical, que consta de dos arterias y una vena rodeados por la gelatina de Wharton.



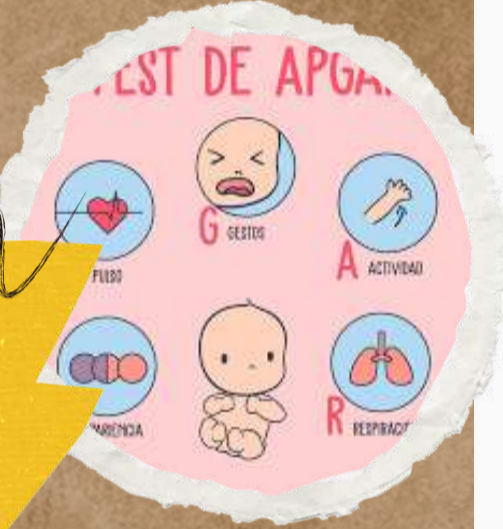Cambios circulatorios en el RN

- Cierre del foramen oval
- Cierre del ductus arterioso



Asistencia del RN en la sala de partos

Test de Apgar Valora las capacidades fisiológicas del RN para adaptarse a la vida extrauterina (EIR), identificando a los recién nacidos que van a precisar reanimación. Se realiza al minuto y a los 5 minutos de vida.

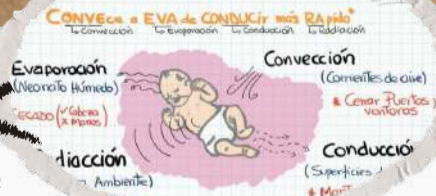

Cuidados del RN en la sala de partos

- Secado del RN
- Aspiración de secreciones
- Ligadura de cordón umbilical
- Profilaxis oftálmica
- Profilaxis hemorrágica

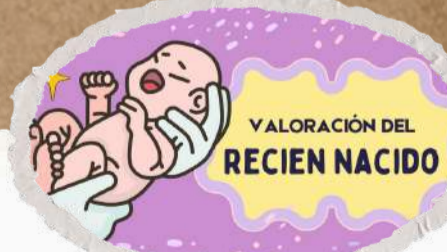

MECANISMOS DE PÉRDIDA DE CALOR



Termorregulación del RN

- Pueden perder calor por:
- Conducción
 - Convección
 - Radiación
 - Evaporación

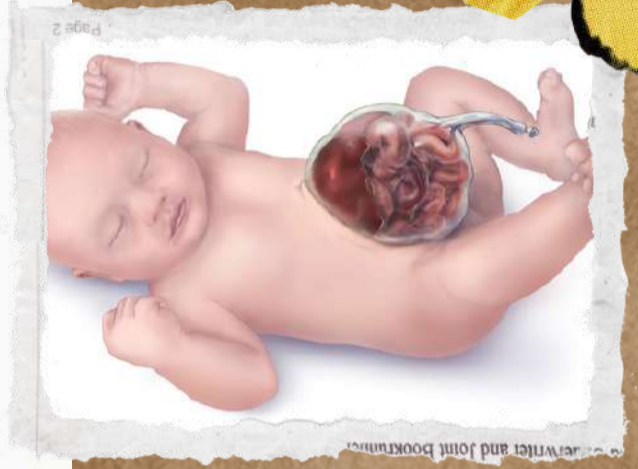

Exploración física del RN

- Somatometría
- Valoración de piel
- Signos cutáneos patológicos
- Exploración del cráneo
- Exploración facial
- Exploración torácica
- Exploración abdominal

Valoración abdominal (patologías)

- Onfalitis
- Granuloma umbilical
- Persistencia del uraco
- Hernia umbilical
- Onfalocele
- Gastrosquisis



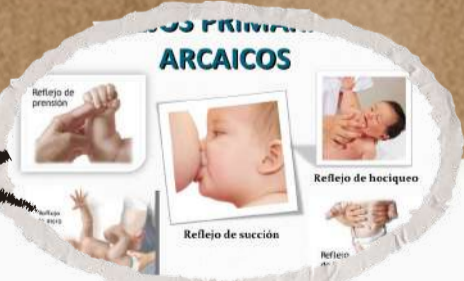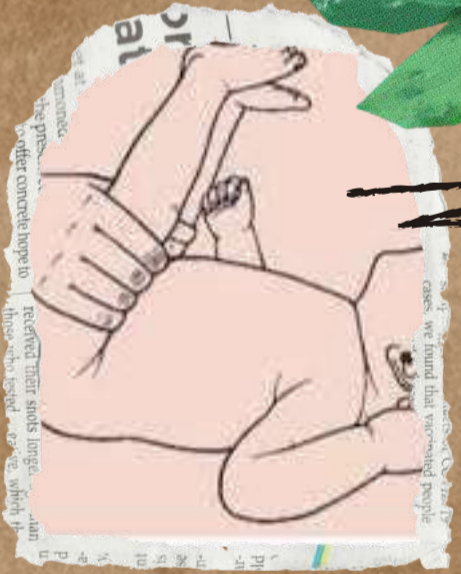Genitales normales en niños (fimosis, testículos grandes) y flujo y sangrado

Exploración urogenital

- Hallazgos patológicos (femeninos): Himen imperforado. Si pasa inadvertido puede manifestarse en la pubertad como hidrometrocolpos (acúmulo de secreciones menstruales). • Sinequias vulvares. Adherencia de labios menores que impide que las secreciones vaginales se evacuen al exterior.
- Hallazgos patológicos (masculinos): Fimosis. Imposibilidad para la retracción del prepucio sobre el glande. Desaparece en general antes de los 3 años de vida. • Hidrocele.

Tono muscular

Se valora el tono muscular pasivo (movimientos musculares en los que el RN no participa activamente) y tono muscular activo (movimientos musculares del RN ante situaciones a las que ha de responder).

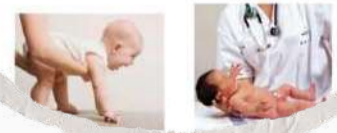

Reflejos

- Primarios o arcaicos. Respuestas automáticas del RN que desaparecen hacia los 6 meses. Su ausencia puede implicar una alteración en el sistema nervioso.

Reflejos secundarios del bebé

1. Reflejo de Galant
2. Reflejo del Moro



Reflejos

- Secundarios. Aparecen después que los primarios.