



**Nombre de alumno:  
Yazmin Lucero Gutierrez Sanchez**

**Nombre del profesor:  
MVZ. Gonzalo Rodriguez Rodriguez**

**Nombre del trabajo:  
Supernota**

**Materia:  
Cirujia en conejos**

**Grado:  
5**


**Grupo:  
B**

**Comitán de Domínguez Chiapas a 29  
de Enero de 2020.**

# PATOLOGIAS GENITOURINARIAS, DERMATOLOGICAS Y METABOLICAS EN CONEJOS

## RINITIS

•Se denomina rinitis o coriza a una afección respiratoria de las fosas nasales que se manifiesta de forma sub-aguda o crónica; caracterizada por producir prurito nasal, estornudos y mucosidades en los orificios de los ollares; es relativamente contagiosa, siendo una de las más frecuentes e insidiosas en las explotaciones industriales de conejos.



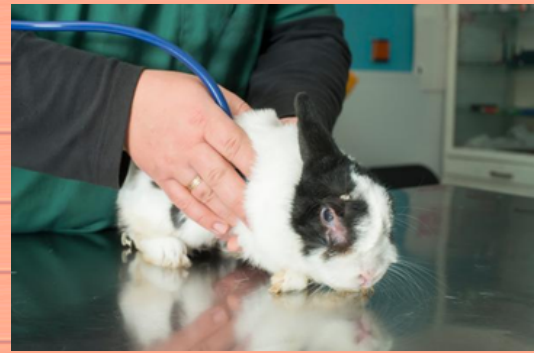## DERMATOFITOSIS

Es causada por hongos de los géneros *Microsporum*, *Trichophyton* y *Epidermophyton*. Estos organismos, denominados dermatofitos, son los miembros patogénicos de los hongos queratinofílicos (que digieren la queratina) del suelo. •Presentan alopecia en forma circular y circunscrita, formación de costras e hiperqueratosis, generalmente en hocico y alrededor de los ojos.



## SARNA

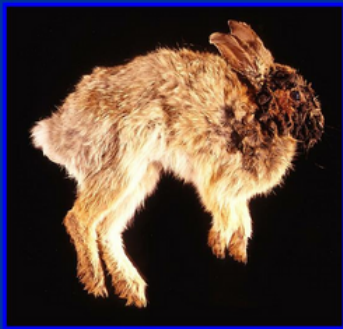La sarna es un trastorno de la piel que provoca sarpullido con picazón y se debe a pequeños ácaros aradores llamados *Sarcoptes scabiei*. La sarna puede afectar a conejos de cualquier edad, y en muchas ocasiones el animal es muy hábil escondiendo los síntomas de su malestar, por lo que es necesario estar atento a los cambios de comportamiento, pues la sarna puede llevar a un conejo a la muerte en tan solo unas pocas semanas.



## PAPILOMATOSIS

- Esta afección se ha descrito tanto en el conejo europeo -*Oryctolagus*- como en el americano -*Sylvilagus*-.
- Es una proliferación del tejido mucoso que adopta la forma de papilas.
- Papilomatosis maligno: es un síndrome cutáneo intestinal que cursa con una erupción papulosa.

PAPILOMATOSIS DEL CONEJO



## ABSCESO DENTARIO MALOCCLUSIÓN DENTAL

Se refiere, en términos generales, al crecimiento excesivo e irregular de una o varias piezas dentales, que si no se trata a tiempo y correctamente ocasiona anorexia (el conejo deja de comer), laceraciones bucales, perforaciones, etc.

Signos: •Dientes largos, rotos, retorcidos o con cambio de color.

•Pérdida de peso, apetito reducido, dificultad para comer, pelo con nudos.



## AMPUTACIÓN DE EXTREMIDADES

Algunos conejos pueden nacer con un tipo de defecto que conduzca a una extremidad malformada o a la falta de una de ellas (a veces por canibalismo de la madre al parir), otros pueden necesitar la amputación como una forma de detener una enfermedad o infección, pero sin duda la causa más común de amputación a modo de tratamiento, es una fractura irreparable de pierna o brazo causada por un traumatismo externo severo.

