



Nombre del alumno: Mariana Aguilar Jiménez

Nombre del profesor: Samantha Guillen Pohlenz

Nombre del trabajo: Supernota

Materia: Patología y Técnicas quirúrgicas en Pequeñas Especies

Grado: 5°

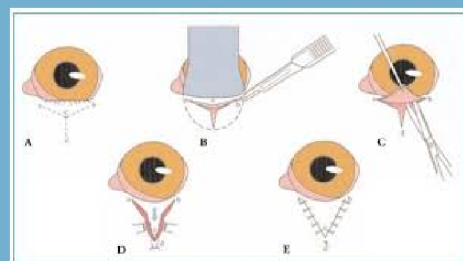
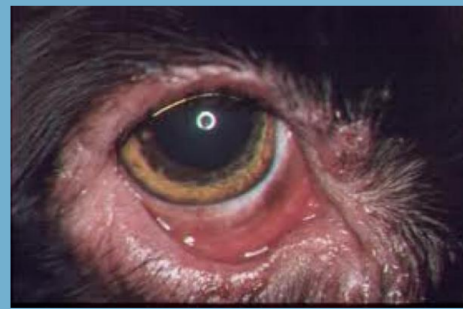Grupo: "B"

Comitán de Domínguez Chiapas a 06 de abril de 2024.

CIRUGIAS

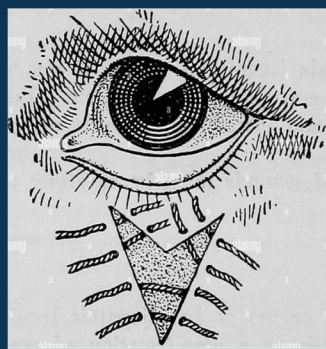
ECTROPIÓN

- Es la eversión del párpado y del borde palpebral
- El párpado inferior cae, dejando al descubierto la conjuntiva.
- Es un trastorno muy común en razas 'de ojos caídos' como cocker, mastín, dogo. Se postula un fuerte componente hereditario.
- Algunos indican al propietario lavar con mayor frecuencia con suero salino fisiológico frío, con el fin de disminuir la congestión, hidratar y barrer las partículas de la conjuntiva
- La corrección quirúrgica consiste en eliminar una cuña de tejido del párpado inferior y unir los bordes incididos



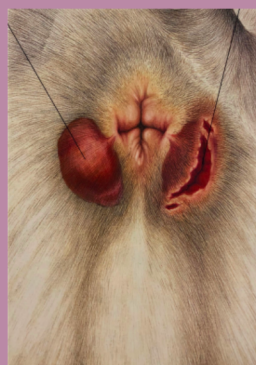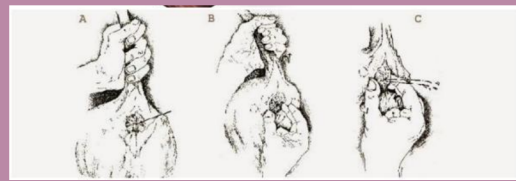ENTROPIÓN

- Es una inversión hacia el interior del borde libre del párpado.
- Puede ser tanto del párpado inferior como del párpado superior, los dos párpados, con una participación más o menos evidente del ángulo palpebral lateral. La afección es a menudo bilateral
- Existen dos grandes tipos de entropión: el entropión congénito y el entropión adquirido.
- TX: Consiste en Resección de un triángulo de piel, Plastía de Y a V o Cantoplastia lateral:



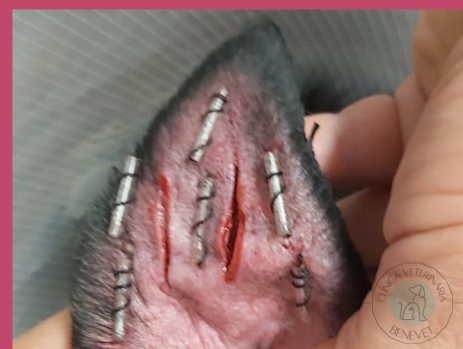
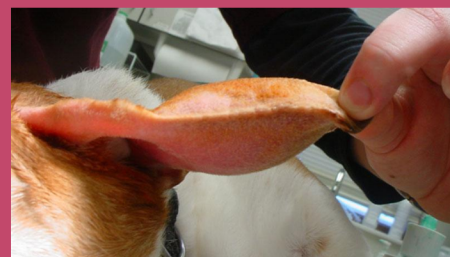FÍSTULA PERIANAL

- Es el cúmulo de secreciones y proliferación de bacterias que afectan las glándulas sudoríparas apocrinas muy numerosas en la zona perianal
- Puede causar: Incontinencia fecal, Prurito en la zona anal, Hemorragia anal, Constipación, Secreción anorrectal purulenta y dolor severo en la zona.
- El tratamiento de elección es quirúrgico y debe realizarse lo antes posible
- Hay diferentes cirugías como: La resección quirúrgica de las lesiones, Técnicas de criocirugía, Cauterización química y eléctrica o amputación de la cola y antibioterapia durante algunas semanas



OTOHEMATOMA

- Es un acúmulo de sangre localizado a nivel subcondral o intracondral del pabellón auricular
- La incidencia es mayor en machos que en hembras y en animales de edad avanzada que en jóvenes
- Suele presentarse en forma unilateral, afectando a todas las especies, pero con especial predominio en aquellos animales que poseen un proceso asociado que causa dolor o prurito
- La lesión se produce por el rascado y movimientos bruscos de la cabeza o factores como: parásitos, alergias y problemas de seborrea
- El tratamiento del Otohematoma, además de resolver el problema en sí, debe solucionar la causa subyacente del mismo



PROLAPSO VAGINAL

- Presenta una masa rosada que protuye a través de la vulva
- Raramente suelen dar complicaciones a nivel urinario pero la anuria, disuria o polaquiuria son sx que pueden producirse por la compresión de la uretra debido a la extrusión del tejido prolapsado, la hembra tendrá incomodidad, ansiedad y lamidos constantes en la zona afectada
- Se da en hembras jóvenes de razas grandes y braquicefálicas lo que sugiere cierto componente hereditario
- TX: conservador para hembras, gdx o el dueño rechaza la realización de técnicas quirúrgicas, sólo se mantiene el tejido prolapsado limpio, húmedo y protegido para evitar traumatismos y lesiones
- Overactomía: para hembras no gdx

