



Mi Universidad

Super Nota

Nombre del Alumno: Jaime Arturo Salinas Ham

Nombre del tema: Cirugías

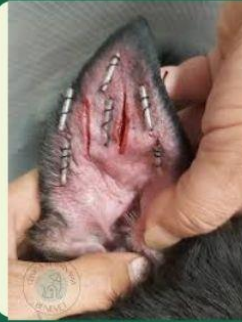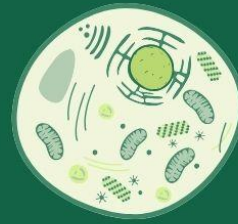
Parcial: 4° Unidad

Nombre de la Materia: Patología y Técnicas Quirúrgicas de Pequeñas Especies

Nombre del profesor: Samantha Poholenz Guillen

Nombre de la Licenciatura: Medicina Veterinaria y Zootecnia

Cuatrimestre: 5° Cuatrimestre

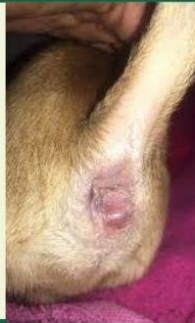
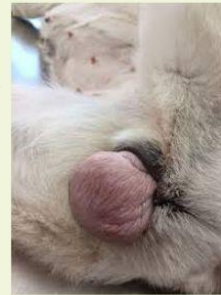
OTOHEMATOMA

El otopostomio es una inflamación del pabellón auricular por una acumulación de sangre entre la piel y el cartílago de la oreja. La técnica se basa en realizar una incisión a través de la cual se drenará el hematoma y realizará una limpieza profunda del pabellón auricular y del conducto auditivo externo.

Prolapso Vaginal

- Un prolapso vaginal ocurre en mascotas hembras que no han sido esterilizadas cuando el tejido vaginal interno hinchado protruye o sobresale a través de la vulva.

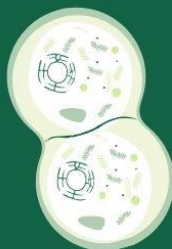


Fistula Perianal

- Las fístulas perianales son formaciones tipo túnel que aparecen en la piel y los tejidos más profundos que rodean a la zona anal de los perros., El tratamiento de elección es quirúrgico y debe realizarse lo antes posible para evitar la progresión de la fístula perianal

Ectropion

- En general, el ectropión se puede definir como un párpado caído. El borde exterior del párpado queda orientado hacia fuera. Si no se trata, este defecto puede provocar inflamaciones oculares que podrían limitar la vista del perro a la larga.



Fúngica

- Eucariotas con núcleo definido.
- Poseen pared celular de quitina.
- Reproducción por esporas.
- Heterótrofas, absorben nutrientes.
- Importantes en la descomposición.