



Mi Universidad

Súper nota

Nombre del Alumno Jose Eduardo Cordero Gordillo

Nombre del tema: cirugías

Parcial: 4

Nombre de la Materia: patologías y técnicas quirúrgicas en pequeñas especies

Nombre del profesor: Samantha Guillen Pohlenz

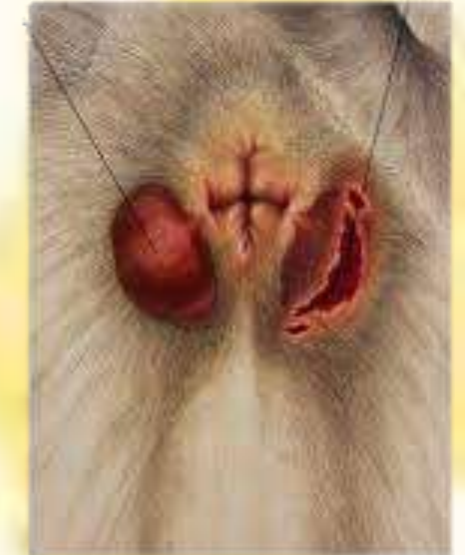Nombre de la Licenciatura: Medicina Veterinaria y Zootecnia

Cuatrimestre: 5

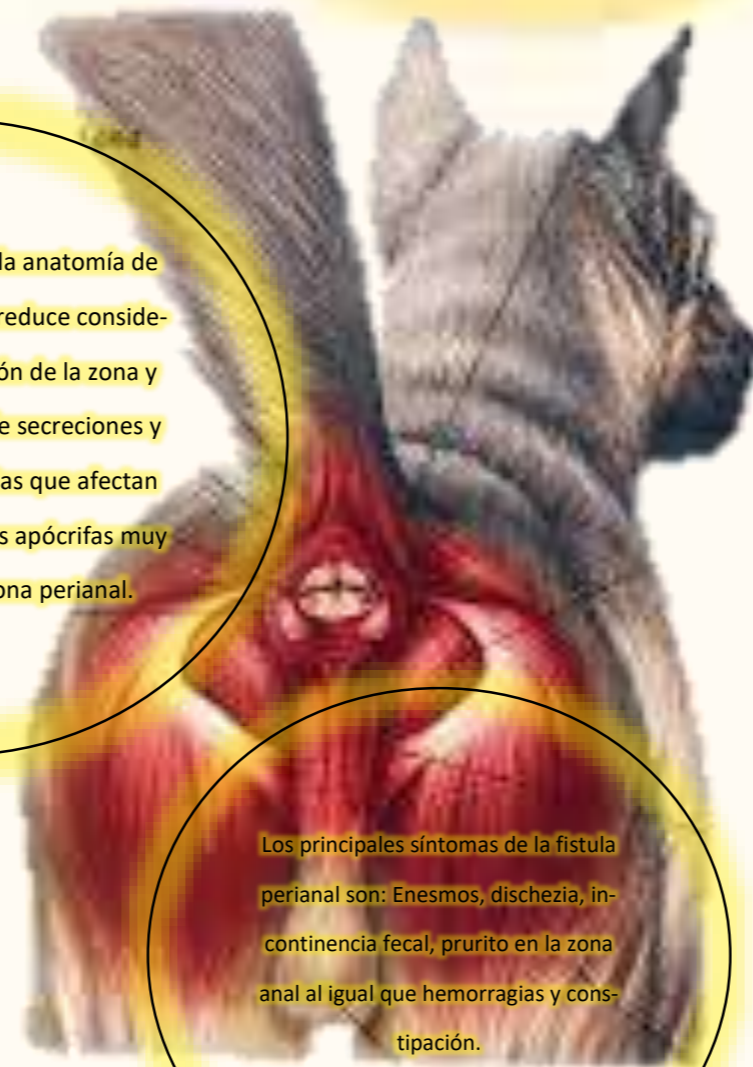FISTULA PERIANAL

Causas de la fistula perianal en
perros

Esta enfermedad se presenta con
mayor frecuencia en perros de ra-
zas grandes concretamente en el
Setter Irlandés y en el Pastor Ale-
mán.

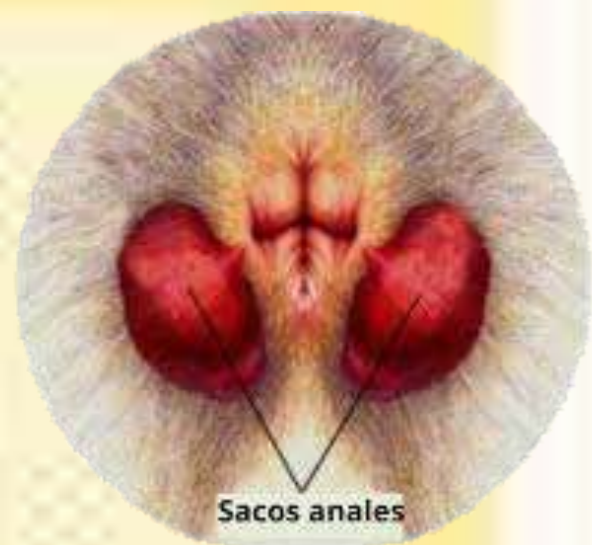
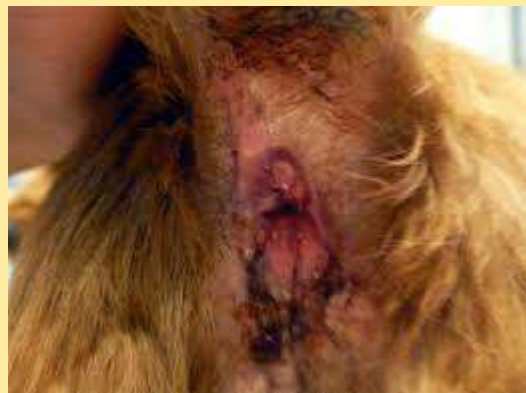
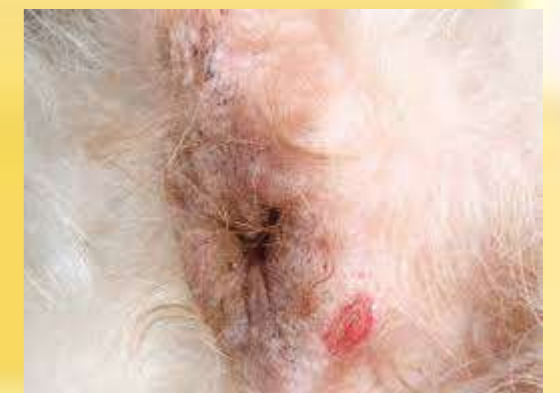Se cree que se basa en la anatomía de
la cola en esta raza que reduce conside-
rablemente la ventilación de la zona y
predispone al cúmulo de secreciones y
proliferación de bacterias que afectan
las glándulas sudoríparas apócrifas muy
numerosas en esta zona perianal.



Los principales síntomas de la fistula
perianal son: Enesmos, dischezia, in-
continencia fecal, prurito en la zona
anal al igual que hemorragias y cons-
tipación.

Tratamiento: El tratamiento de
elección es quirúrgico y debe reali-
zarse lo antes posible para evitar la
progresión de la fistula perianal.

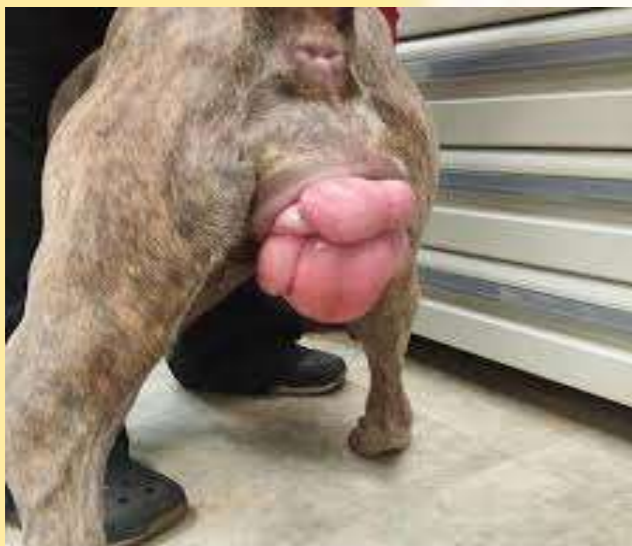


PROLAPSO VAGINAL

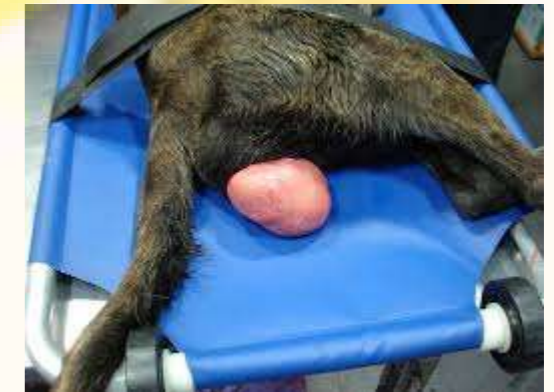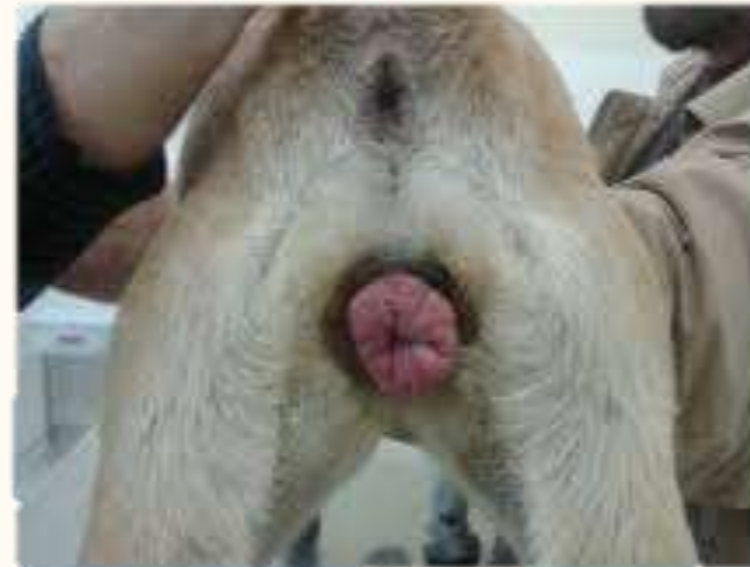La principal diferencia entre el prolapso vaginal y la hiperplasia vaginal radica en la cantidad de tejido vaginal exteriorizado.

En la hiperplasia vaginal el tejido edematizado es solo parcial y se circunscribe a la parte ventral de la vagina.

En el prolapso la edematización es mucho mayor y la mucosa protruye hacia el exterior.



PROLAPSO DE VAGINA



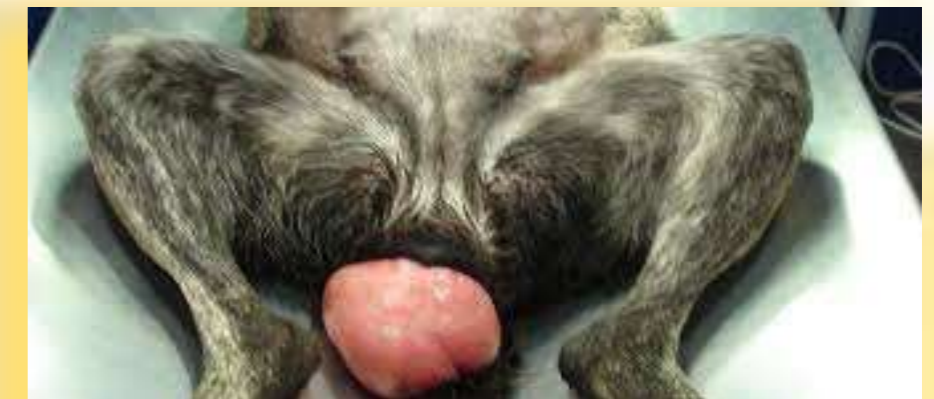Se observa más a menudo en hembras jóvenes de razas grandes y braquiocefálicas, lo que sugiere cierto componente hereditario.

El tratamiento del prolapso vaginal puede ser:

Ovarectomía / Ovariohisterectomía: tratamiento de elección para perras no gestantes con prolapso vaginal de tipo 2 no complicado o de tipo 1 para prevenir la reaparición del prolapso.

Conservador: es el de elección para perras en gestación o si el dueño rechaza la realización de técnicas quirúrgicas.

El signo más característico del prolapso vaginal es la presencia de una masa rosada que protruye a través de la vulva de la perra

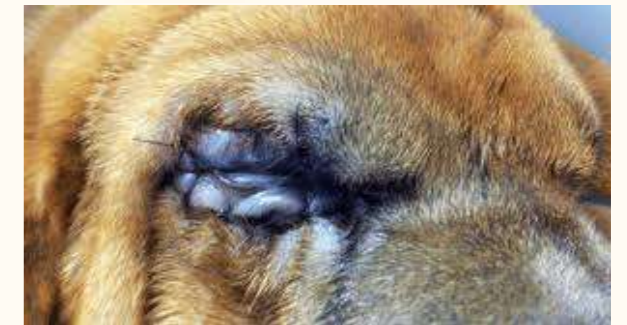
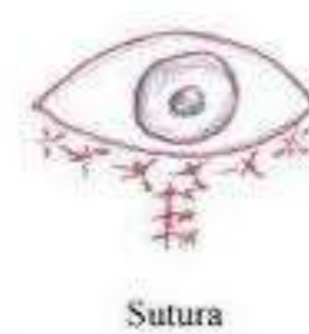
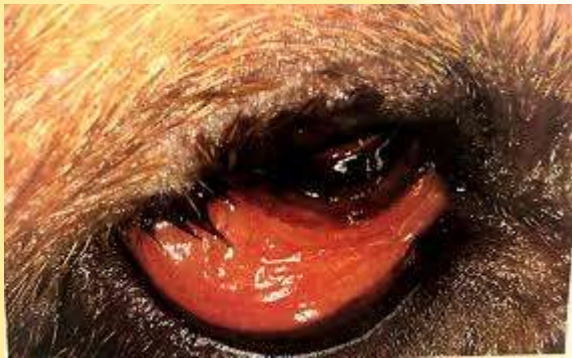ECTOPRION

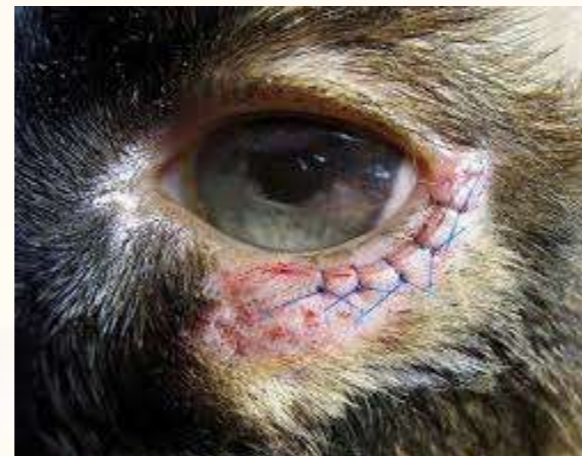Es la eversión del párpado y del borde palpebral, de manera que el párpado inferior cae dejando al descubierto la conjuntiva.



En condiciones leves el ectropión no se trata solo que si es muy importante la higiene y lavarlo frecuentemente con suero salino fisiológico frío.



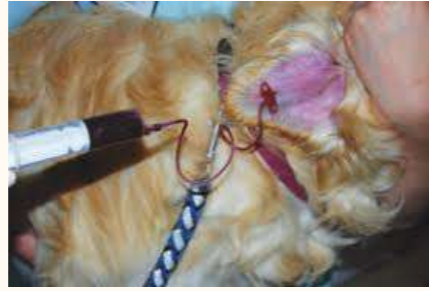La corrección quirúrgica del ectropión no es complicada aun que como toda intervención quirúrgica requiere una curva de aprendizaje antes de poder realizarla.



Es habitual el sangrado de la zona, para la hemostasia es útil una pinza hemostática o el bisturí eléctrico en modo coagulación.

OTOHEMATOMA

Otohematoma o como también es conocido como hematoma auricular o aural es un acumulo de sangre localizado a nivel subcondral o intracondral del pabellón auricular.



Hay que tener en cuenta que el hematoma no se desarrolla en el tejido subcutáneo puesto que la piel está firmemente adherido al cartílago auricular.

Normalmente ocurren en la superficie cóncava de la oreja aunque también puede localizarse en ambos lados.

La incidencia es mayor en machos que en hembras y en animales de edad avanzada que en jóvenes.

Factores primarios: parásitos, alergias y seborreas

Factores secundarios: infecciones bacterianas y por levaduras.

La prevención se basa en la limpieza de los conductos auriculares de rutina cada vez que se bañe el animal y control periódico veterinario.

Se cree que la lesión ocurre por el rascado y el movimiento brusco de la cabeza.

