



UNIVERSIDAD DEL SURESTE

Alondra Cabrera Cruz

Catedrático: M.V.Z Roberto García Sedano

Materia: Patologías y técnicas Quirúrgicas

Licenciatura en Medicina
Veterinaria y Zootecnia

Bibliografía:

<https://www.fmvz.unam.mx/fmvz/cienciavet/revistas/CVvol1/CVv1c07.PD>

<https://www.fmvz.unam.mx/fmvz/cienciavet/revistas/CVvol1/CVv1c07.PDF>


https://dj.senasica.gob.mx/Contenido/files/2020/octubre/15PAIEncefalitisEquinas15-10-20_84990b84-5b80-4cd8-9a83-b62d934ecf2a.pdf

ENCEFALITIS EQUINA



ETIOLOGIA

La encefalitis es una enfermedad zoonótica capaz de producir epidemias su principal fuente de virus para los mosquitos que a su vez infectan a los humanos y a caballos .



QUE ES ?

Enfermedad infecciosa causada por un virus del grupo de los arbovirus que es un grupo de virus que se transmite a los humanos, caballos e invertebrados a través de la picadura de mosquitos



SIGNOS

- Fiebre
- Escalofríos
- Malestar generalizado
- Dolor de cabeza intenso
- Anorexia



MORTALIDAD

Esta enfermedad puede causar alta morbilidad y letalidad en los équidos causa una morbilidad y mortalidad significativa en los équidos. El índice de infección puede elevarse al 90%, y el índice de morbilidad varía del 10% al 40% en algunas áreas al 50% a 100% en otras



PERIODO DE INCUBACION

Los síntomas comienzan repentinamente con malestar general, fiebre alta (39-40%), dolor de cabeza intenso, principalmente frontal, y escalofríos. Estos síntomas empeoran durante varios días e incluyen vómitos, somnolencia, confusión y fatiga.

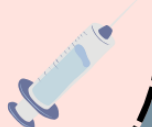ZONOCIS

Esto se transmite por el mosquito que llega a picar da signos de dolores de cabeza , fiebre , entre otras.

TRATAMIENTO

No hay tratamiento para la EEE pero hay antivirales que puede tratar la encefalitis:

- Aciclovir (Zovirax).
- Ganciclovir (Zirgan).
- Foscarnet (Foscavir)



DIAGNOSTICO

La EEV se puede hacer aislando el virus a partir de muestras de suero, de escobillones faríngeos o de material de autopsia. El virus se aísla en monocapas de células Vero, en las cuales produce un efecto citopático devastador en 24-48 horas

