

MEDICINA VETERINARIA Y ZOOTECNIA

MATERIA: INTRODUCCION A LA CIRUGIA, PATOLOGIA Y TECNICAS
QUIRURGICAS DE EQUINOS.

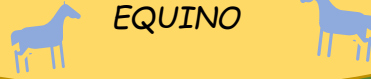MEDICO: BARREDA ROBERTO GARCIA SEDANO.

QUINTO CUATRIMESTRE.

ESTUDIANTE: MENDEZ ABARCA SAYURI YAMILETH.

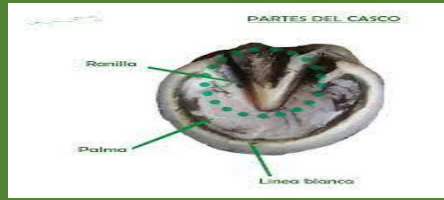
TEMA: ANATOMIA DEL CASCO DEL EQUINO.

ANATOMIA DEL CASCO DEL EQUINO



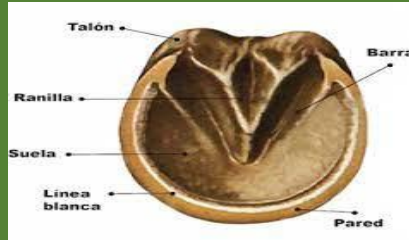
LINEA ALBA

REPRESENTA UNA ZONA DE QUERATINA MAS BLANDA Y CARECE DE PIGMENTO, PERTENECE AL ESPESOR DE LA PARED



SUELA

ES UNA SUPERFICIE CONVEXA QUE RECUBRA LA PARTE BASAL DEL CASCO SIN INCLUIR LA RANILLA



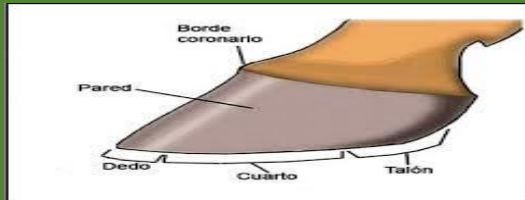
SACO CENTRAL DE LA RANILLA

ACTUA COMO PARTE DEL MECANISMO DE AMORTIGUACION DEL PIE.



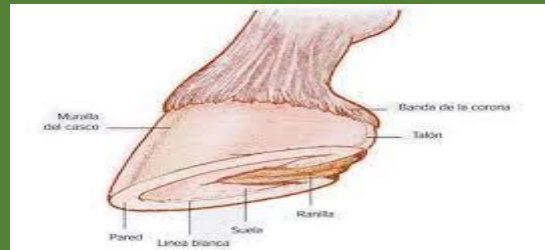PARED

TAMBIEN LLAMADA MURALLA O TAPAA, ES LA PARTE VISIBLE DEL CASCO CUANDO ESTA APOYADO.



CUARTAS PARTES

SON DOS Y SE SITUAN A AMBOS LADOS DE LAS LUMBRES.



BORDE CORONARIO

MARCA LA TRANSICION DEL PELAJE A LA MATERIA CORNEA, PERMITE AVERIGUAR LA SALUD DEL CASCO.



BIBLIOGRAFIA

- <https://gustavomirabalcastro.online/salud/casco-del-caballo-enfermedades/>
- <http://cybertesis.uach.cl/tesis/uach/2015/fvm552c/doc/fvm552c.pdf>
- <https://www.expertoecuestre.com/caballo/cascos-del-caballo-cuidados>