



**Mi Universidad**

**Súper nota**

*Nombre del Alumno: Araceli López Pérez*

*Nombre del tema: Posiciones quirúrgicas*

*Parcial: I*

*Nombre de la Materia: Enfermería Medico Quirúrgica I*

*Nombre del profesor: Mariano Walberto Balcázar Velasco*

*Nombre de la Licenciatura: Enfermería*

*Cuatrimestre: 5*

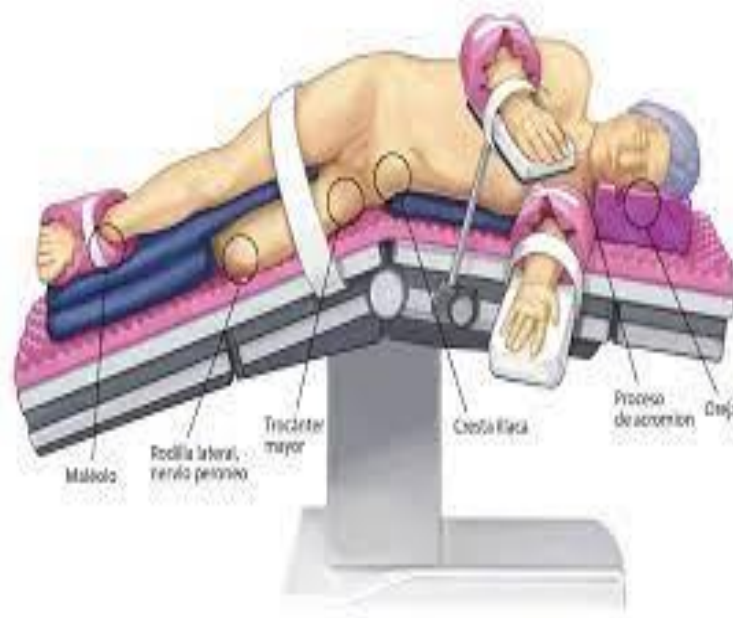
# Posiciones quirúrgicas

## POSICIÓN 1. DECÚBITO LATERAL CON PARTICIÓN ABDOMINAL

Paciente en decúbito lateral, con las extremidades superiores acomodadas sobre apoyabrazos y la cabeza acomodada sobre una almohadilla que la alinee con el tronco. La extremidad inferior debe quedar por debajo, extendida, y la superior, con un ángulo que impida que las prominencias de las articulaciones coincidan y puedan dañarse las unas a las otras. Se dispondrán fijadores a cada lado para asegurar la estabilidad total, apoyados en pelvis y coxis. La partición se realizará a la altura del abdomen, bien con la mesa, bien con la ayuda de una cámara hinchable.

Intervenciones

Nefrectomía

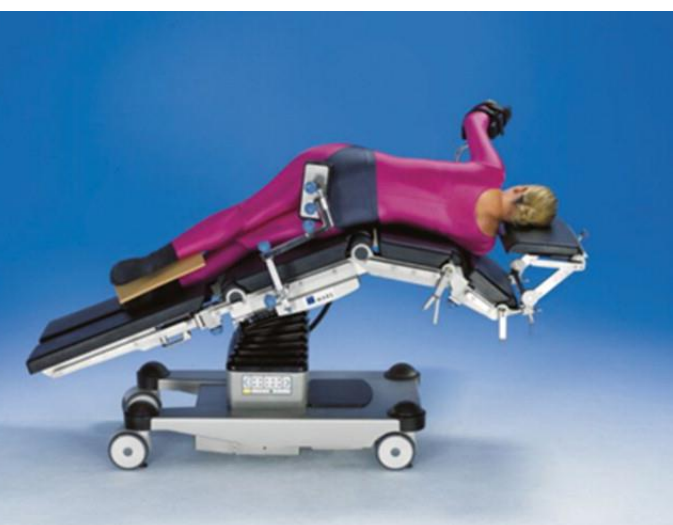

## POSICIÓN 2. DECÚBITO LATERAL CON PARTICIÓN TORÁCICA

Paciente en decúbito lateral, con las extremidades superiores sobre apo-yabrazos y las inferiores totalmente extendida la de abajo y en ligera flexión la de arriba, para evitar que coincidan las protuberancias de los huesos que forman parte de las articulaciones (tanto de rodillas como de tobillos). Sobre pelvis y coxis se colocarán apoyos laterales que estabilicen y garanticen la seguridad posicional del paciente. La cabeza deberá descansar sobre una almohada que la acomode y permita su alineación respecto al tronco. La partición se realizará a la altura del tórax y se puede llevar a cabo con ayuda de la mesa quirúrgica o de una cámara hinchable.

intervenciones

Neumonectomía, lobectomía

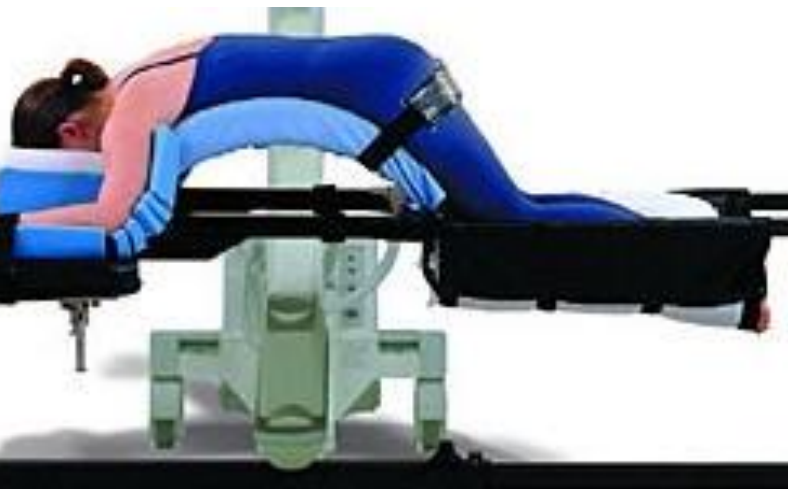


### POSICIÓN 3. DECÚBITO LATERAL

Paciente en decúbito lateral, con las extremidades superiores acomodadas sobre apoyabrazos y vigilando que la cabeza quede alineada con el tronco. Las extremidades inferiores quedarán superpuestas, dejando la de abajo totalmente extendida y la de arriba con un poco de ángulo de inclinación, para evitar que coincidan las protuberancias de las articulaciones de las rodillas y los tobillos. Para asegurar la estabilidad y seguridad del paciente, se instalarán dos fijadores laterales sobre zonas duras (p. ej., el anterior puede ir apoyado en la pelvis y el posterior en el coxis).

Intervenciones

Prótesis total de cadera, sustitución de prótesis total de cadera.



### POSICIÓN 4. POSICIÓN DECÚBITO PRONO MAHOMETANA

El paciente adoptará una postura en prono arrodillado. El tronco descansará sobre almohadillas que impidan una presión perjudicial sobre tórax y mamas, previniendo así lesiones. La cabeza apoyará sobre frente y mentón o sobre mejilla si queda de lado. Debe procurarse que el punto de apoyo nunca sea la zona ocular. Las extremidades superiores deben quedar elevadas a la altura de la cabeza y descansando sobre apoyabrazos. La posición debe estabilizarse con un fijador especial diseñado para tal fin, que asegure la inmovilidad de la posición. Prestar especial atención a los puntos de máximo apoyo, como son la articulación de la rodilla, el tobillo anterior y la zona occipital.

Intervenciones

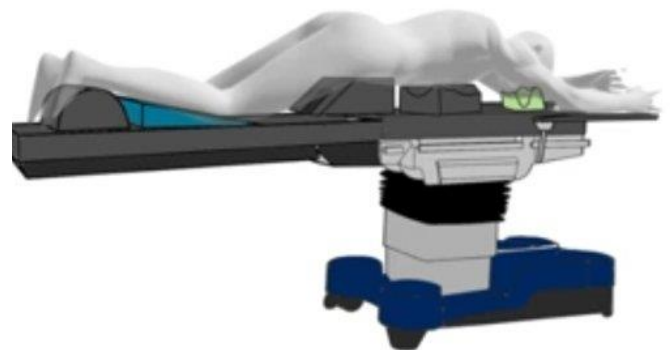
Microdissectomía, estenosis de canal lumbar.

### POSICIÓN 5. DECÚBITO PRONO CON TRINEO

Se acomodará al paciente en prono y se colocarán las dos extremidades superiores sobre sendos apoyabrazos y la cabeza sobre almohadillas o roscos que impidan que el punto de apoyo sea el ojo. Debe protegerse a toda costa la zona ocular, lo que se conseguirá apoyando la cabeza sobre frente y mentón o sobre sien y mejilla. El denominado trineo es un marco hueco que permite que las cavidades torácica y abdominal no queden presionadas. También protege las mamas al evitar presión y rozaduras. En cuanto a las extremidades inferiores, hay que destacar dos puntos de apoyo que deben vigilarse: las rodillas y los empeines de los pies. Un rodillo a la altura del tobillo evitará que los pies sufran a causa de torsiones o presiones.

Intervenciones

Artrodesis lumbar.

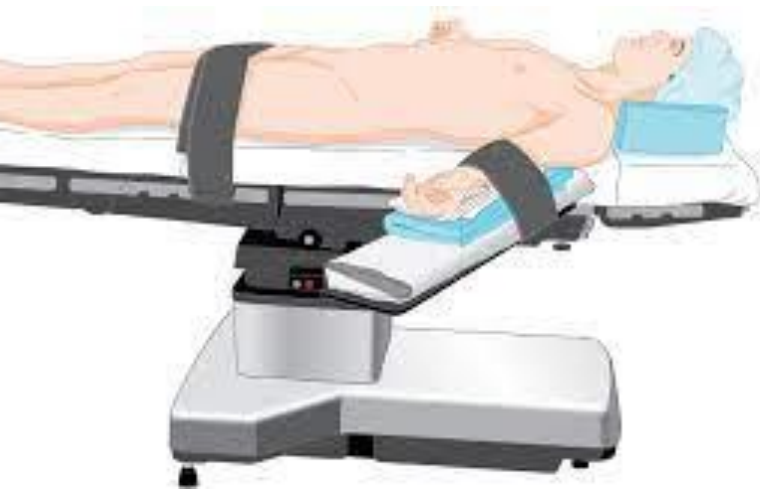

## POSICIÓN 6. DECÚBITO SUPINO CON APLIQUE APOYACABEZAS

Se acomodará al paciente en posición supina, con las extremidades superiores pegadas y paralelas al tronco y las inferiores extendidas y juntas. La cabeza se apoyará sobre el apliche destinado a tal fin, que normalmente tiene forma de rosco acolchado.

Intervenciones

Timpanoplastia, estapedectomía, desprendimiento de retina, catarata, pterigión, glaucoma.

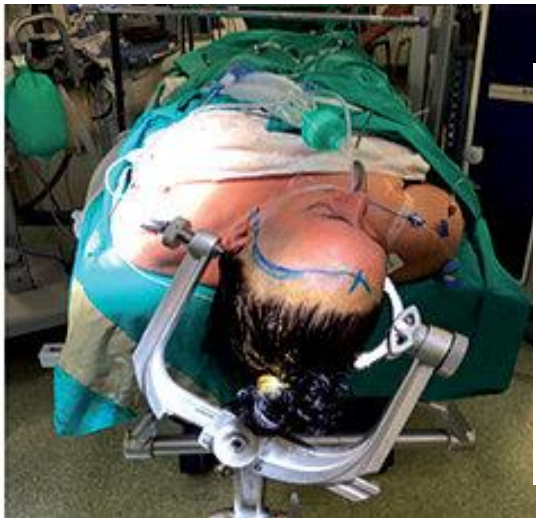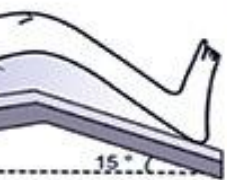

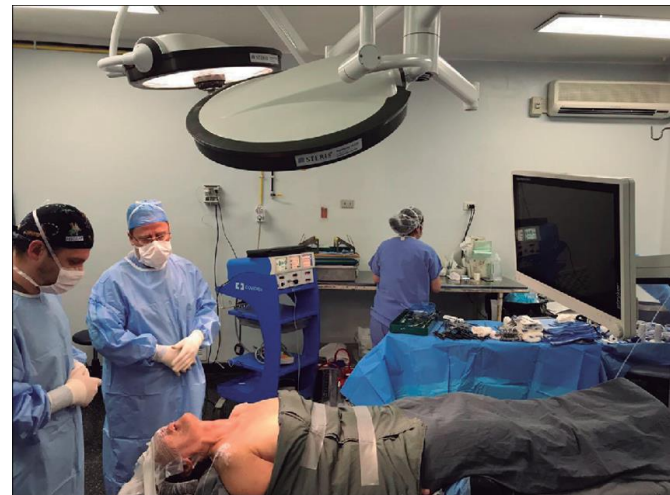
## POSICIÓN 7. DECÚBITO SUPINO CON HIPEREXTENSIÓN DE CUELLO

Paciente en posición supina, con las extremidades inferiores extendidas y juntas y las superiores paralelas al tronco. Se articulará la mesa o se introducirá una almohadilla bajo los hombros con el objetivo de voltear hacia atrás la cabeza y conseguir así el máximo campo de trabajo posible en la zona del cuello.

Intervenciones

Traqueotomía, microcirugía de laringe.



## POSICIÓN 8. DECÚBITO SUPINO CON FIJACIÓN CRANEAL

Paciente en posición supina, con las extremidades inferiores acomodadas paralelas y pegadas al tronco y las superiores extendidas y juntas. La cabeza quedará suspendida en el aire, perfectamente sujeta con el fijador craneal, que a su vez quedará anclado a la mesa quirúrgica.

Intervenciones

Craneotomía, hipofisectomía transesfenoidal.

## Referencias

<https://www.elsevier.com/es-es/connect/tipos-de-posicionamientos-quirurgicos-y-sus-intervenciones>

<https://revistachilenadeanestesia.cl/revchilanestv50n02-08/>

[https://www.google.com/url?sa=i&url=https%3A%2F%2Fwww.researchgate.net%2Ffigure%2Ffigura-1-Paciente-en-decubito-supino-con-hiperextension-cervical-y-fijacion-craneal-a-la\\_fig1\\_329501289&psig=AOvVaw2LHXaQpNCBWvJAP9\\_iFymR&ust=1707594410747000&source=images&cd=vfe&opi=89978449&ved=0CBIQjhqxqFwoTCMis\\_vicn4QDFQAAAAdAAAAABAD](https://www.google.com/url?sa=i&url=https%3A%2F%2Fwww.researchgate.net%2Ffigure%2Ffigura-1-Paciente-en-decubito-supino-con-hiperextension-cervical-y-fijacion-craneal-a-la_fig1_329501289&psig=AOvVaw2LHXaQpNCBWvJAP9_iFymR&ust=1707594410747000&source=images&cd=vfe&opi=89978449&ved=0CBIQjhqxqFwoTCMis_vicn4QDFQAAAAdAAAAABAD)

[https://www.google.com/url?sa=i&url=https%3A%2F%2Focw.unican.es%2Fpluginfile.php%2F569%2Fcourse%2Fsection%2F255%2Ftema\\_1.12.pdf&psig=AOvVaw2RCPGBZHaDaFgqyqDTPmnu&ust=1707594342874000&source=images&cd=vfe&opi=89978449&ved=0CBIQjhqxqFwoTCLid8MmDn4QDFQAAAAAdAAAAABAD](https://www.google.com/url?sa=i&url=https%3A%2F%2Focw.unican.es%2Fpluginfile.php%2F569%2Fcourse%2Fsection%2F255%2Ftema_1.12.pdf&psig=AOvVaw2RCPGBZHaDaFgqyqDTPmnu&ust=1707594342874000&source=images&cd=vfe&opi=89978449&ved=0CBIQjhqxqFwoTCLid8MmDn4QDFQAAAAAdAAAAABAD)