



 **UDS**

Mi Universidad

Super nota

Alumno:
Ailyn Guadalupe Santos Gomez

Tema:
Maniobras de Leopold

Materia:
Ginecología y obstetricia

Profesor:
Jaime Heleria Ceron

Licenciatura:
Enfermería

Cuatrimestre:
5to.

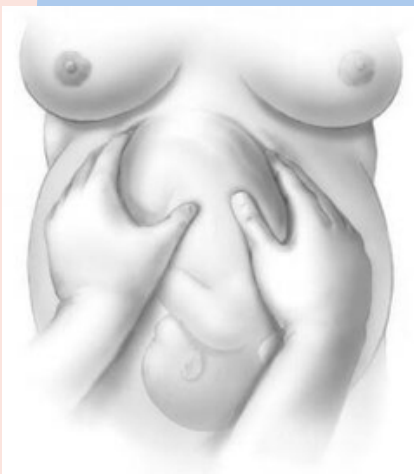Maniobras de Leopold

TÉCNICAS DE EXPLORACIÓN MANUAL EMPLEADAS EN OBSTETRICIA. PERMITEN EVALUAR LA POSICIÓN, PRESENTACIÓN Y SITUACIÓN DEL FETO DENTRO DEL ÚTERO.

Primera maniobra

Evalúa el fondo uterino para determinar su altura y qué polo fetal, es decir, cefálico o podálico, ocupa el fondo.

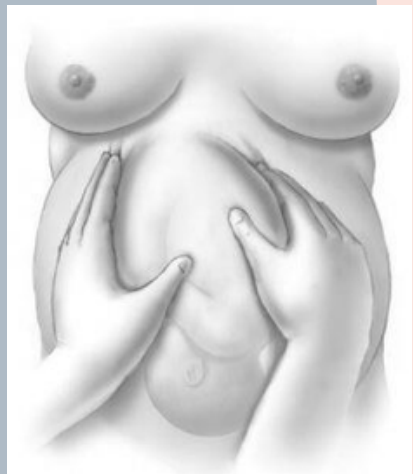
Para identificar cual polo fetal se encuentra ocupando el fondo del útero mediante las Maniobras de Leopold, se utilizan las «3 R». La cabeza fetal suele palparse como una masa; Redonda, Regular y Resistente. Mientras que en el caso de las nalgas del feto se palpan como una masa; Blanda, Grande e Irregular..



SEGUNDA MANIOBRA

Busca determinar la Posición Fetal. Mediante esta maniobra se puede determinar si el dorso del feto se encuentra del lado derecho o izquierdo con relación a la madre.

Una de las manos debe ejercer una presión constante mientras la mano contraria palpa el lado contrario del abdomen. Para la palpación se utilizan las palmas de las manos y se debe aplicar una presión profunda pero gentil. Para concluir la maniobra se intercambia la mano examinadora.

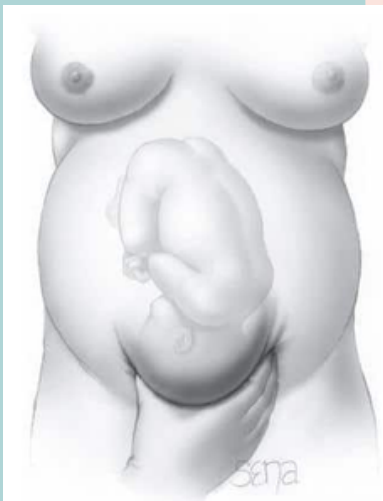

TERCERA MANIOBRA

Busca identificar cual polo fetal ocupa la parte inferior del abdomen materno.

Utilizando el pulgar y dedos de una sola mano se realiza una palpación en garra por encima de la sínfisis del pubis. La mano contraria puede apoyarse sobre uno de los lados del abdomen para facilitar la maniobra.

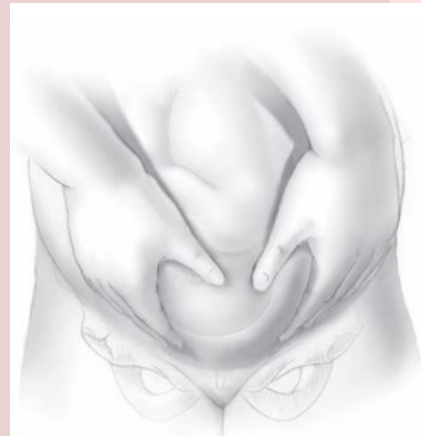
Al igual que en la Primera Maniobra, para identificar el polo fetal se utilizan las características de las «3 R». La Cabeza suele percibirse como una masa Redonda, Regular y Resistente.



Cuarta maniobra

Esta maniobra busca confirmar el encajamiento de la maniobra anterior y determinar la Actitud Fetal.

Primero debe ubicarse la sínfisis del pubis y encima de esta comenzar a palpar. La palpación se realiza con los pulpejos de los dedos de ambas manos y desde el borde inferior del útero hasta la sínfisis del pubis. El objetivo de la palpación es identificar la frente de la Cabeza fetal. La frente suele reconocerse por presentar una mayor resistencia al descenso de los dedos.



Altura uterina por semana de embarazo

