




# UDS



Mi Universidad





SUPER NOTA





**NOMBRE DEL ALUMNO:**  
JUAN ANTONIO CRUZ  
HERNÁNDEZ  
**LICENCIATURA:**  
ENFERMERÍA




**NOMBRE DEL TEMA:**  
EXPLORACIÓN  
GINECOLÓGICA



**PARCIAL:**  
PRIMER PARCIAL  
**CUATRIMESTRE:**  
5° CUATRIMESTRE



**NOMBRE DE LA MATERIA:**  
GINECOLOGÍA Y  
OBSTETRICIA



**NOMBRE DEL PROFESOR:**  
Jaime Heleria Cerón

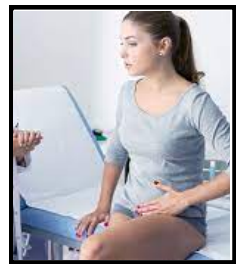



# EXPLORACIÓN GINECOLÓGICA

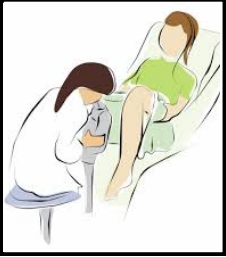## ¿QUÉ ES?

La exploración ginecológica se refiere específicamente a la exploración del aparato reproductor femenino



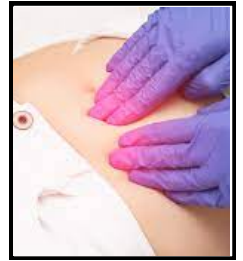## ¿PARA QUÉ SIRVE?

La evaluación ginecológica puede ser necesaria para estimar un problema específico como dolor pélvico, sangrado vaginal o flujo.



## EXAMEN PELVIANO

Para el examen pélvico, la paciente debe acostarse en decúbito supino en una mesa de examen con estribos y separar sus piernas. El examen pélvico consiste en los siguientes:



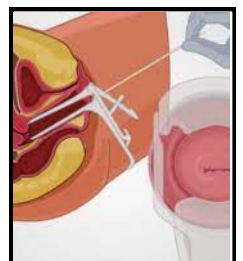
## EXAMEN EXTERNO

El área del pubis y el vello del monte de Venus se inspeccionan en busca de lesiones, foliculitis y piojos. El periné se inspecciona en busca de rubor, edema, escoriaciones, pigmentación anormal y lesiones (p. ej., úlceras, pústulas, nódulos, verrugas, tumores).



## EXAMEN DE ESPÉCULO

Se introduce un dedo enguantado en la vagina para determinar la posición del cuello. Luego se introduce el espéculo con las ramas casi verticales (en horas 1 y 7 del reloj) a la vez que se ensancha la vagina presionando con 2 dedos la pared vaginal posterior (suelo del periné).



## EXAMEN BIMANUAL

Los dedos índice y medio de la mano dominante se introducen en la vagina justo detrás del cuello. La otra mano se coloca justo encima de la sínfisis pubiana y comprime delicadamente el abdomen para determinar el tamaño, la posición y la consistencia del útero y, si es posible, de los ovarios

