



Mi Universidad

Ensayo

Nombre del Alumno: Estrella del Carmen Manuel Álvarez

Nombre del tema: Tetrología de fallot

Nombre de la Materia: patología del niño y del adolescente

Nombre del profesor: Cecilia de la cruz Sánchez

Nombre de la Licenciatura: Enfermería

Cuatrimestre: 5to

TETRALOGIA DE FALLOT

UN ORIFICIO

en la pared entre las dos cavidades inferiores –o ventrículos– del corazón. Esta afección también se llama comunicación interventricular.

ESTRECHAMIENTO

la válvula pulmonar y de la arteria pulmonar principal. Esta afección también se llama estenosis pulmonar.

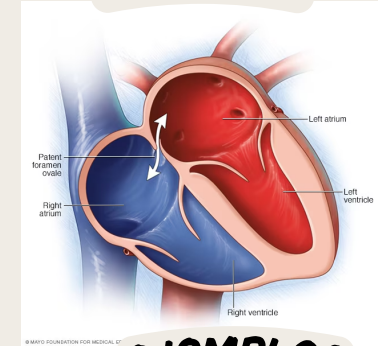
VÁLVULA AÓRTICA

se abre hacia la aorta, es más grande de lo normal y parece abrirse desde ambos ventrículos, y no solamente desde el ventrículo izquierdo, como en un corazón normal. En este defecto, la válvula aórtica se sitúa directamente encima de la comunicación interventricular.

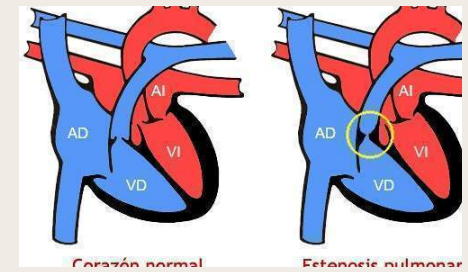
PARED MUSCULAR

la cavidad inferior derecha del corazón (ventrículo derecho) es más gruesa de lo normal. Esto también se llama hipertrofia ventricular.

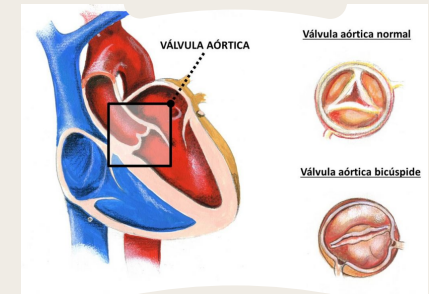
EJEMPLOS



EJEMPLOS



EJEMPLOS



EJEMPLOS

