



**PATOLOGIAS EN BOVINOS  
MATERIA**

**5°B  
CUATRIMESTRE**

**M.V.Z SERGIO CHONG VELAZQUEZ  
MÉDICO**

**TRICHOSTRONGYLUS  
TEMA**

**ANGEL ARMANDO HERNÁNDEZ GÓMEZ  
ALUMNO**

**LIC. MEDICINA VETERINARIA Y ZOOTECNIA  
LICENCIATURA**

# TRICHOSTRONGYLUS



## etiología

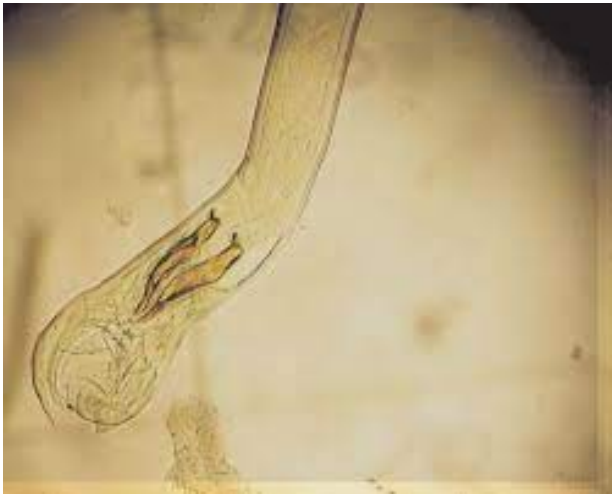trichostrongylus axei  
trichostrongylus colubriformis  
trichostrongylus vitrinus, etc.

Las trichostrongilosis intestinales incluyen una serie de enfermedades producidas por nematodos de la Superfamilia Trichostrongylidae que parasitan el intestino, generalmente de rumiantes. Son nematodosis muy si milares en cuanto a epidemiología, patología, diagnóstico, tratamiento y profilaxis, a las que originan los trichostrongílicos de localización gástrica.

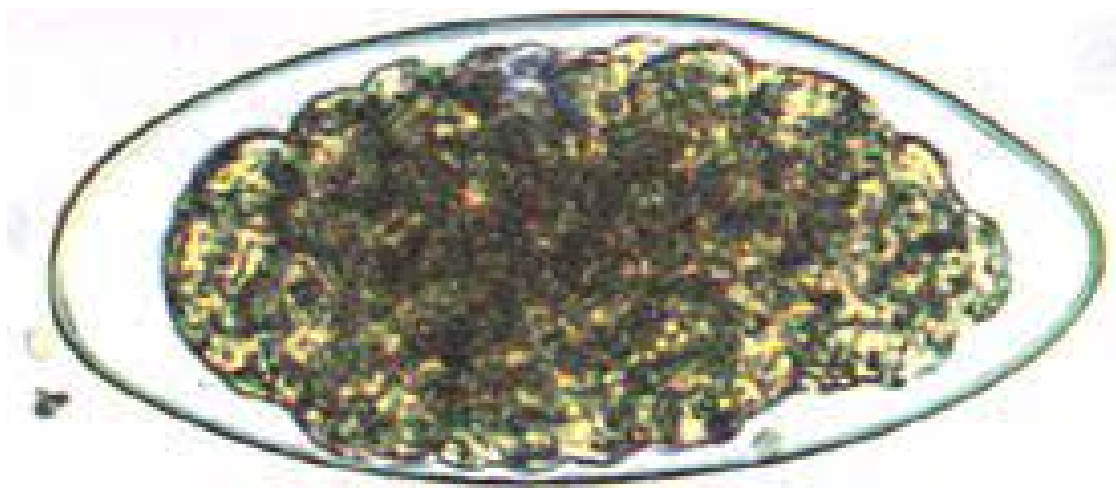


## características

Los adultos son esbeltos, de color pardo rojizo y alcanzan 11 mm de longitud. Las espículas de *T. colubriformis* son iguales, las de *T. axei* y *T. tenuis* son de longitud diferente. La bursa de los machos tiene lóbulos laterales.



Los huevos miden unas 40 x 80 micras y su membrana es fina.



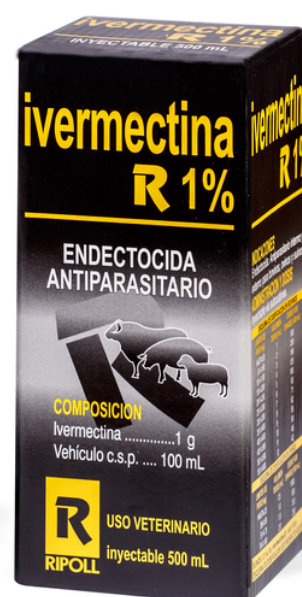## patología

Los animales que mueren por infecciones masivas de *Trichostrongylus* suelen presentar la mucosa intestinal engrosada, con pequeñas manchas de sangre y cubiertas por un exceso de mucus. Los vermes son pequeños y difíciles de ver. Los nódulos linfáticos mesentéricos están aumentados de tamaño y la canal presenta signos de emaciación.



## tratamiento

albendazol 5-10 mg/kg  
closantel  
levamisol 7.5 mg/kg  
ivermectina .4 mg/kg



[http://scielo.sld.cu/scielo.php?  
script=sci\\_arttext&pid=S0253-  
570X2011000200008](http://scielo.sld.cu/scielo.php?script=sci_arttext&pid=S0253-570X2011000200008)

[https://www2.ulpgc.es/hege/almacen/d  
ownload/42/42344/trichostrongilidosis  
\\_intestinal.pdf](https://www2.ulpgc.es/hege/almacen/download/42/42344/trichostrongilidosis_intestinal.pdf)