

Alumno

**Leslie Abigail García
López**

5° cuatrimestre

**Lic. Medicina veterinaria y
zootecnia**

Materia

**PATOLOGIA Y
TECNICAS
QUIRURGICAS DE
OVINOS Y CAPRINOS**

Docente

**MVZ Sergio Chong
Velázquez**

Actividad

Supernota

Fecha

31 de marzo de 2024

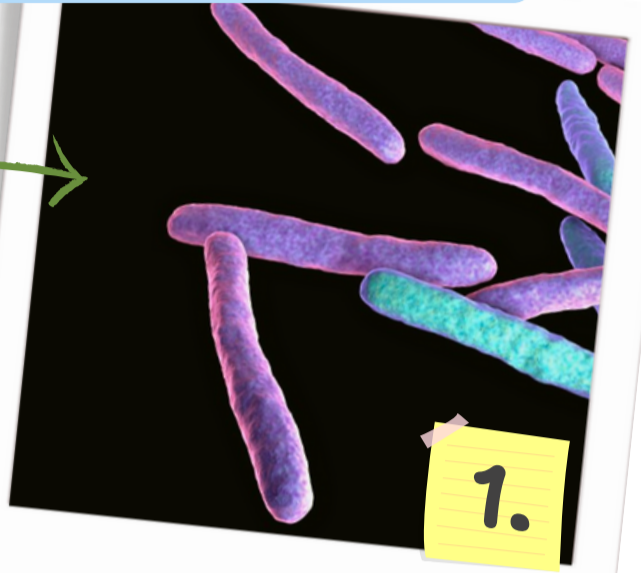
Paratuberculosis



Presentado por:
Leslie Abigail

¿Qué es?

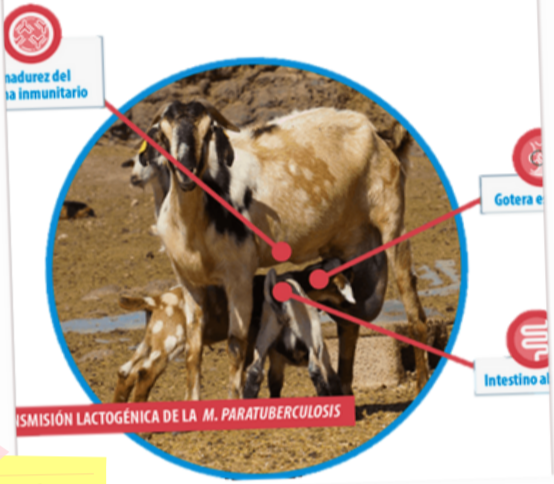
Enfermedad causada por la bacteria *Mycobacterium avium*



1.

Transmisión

Alimentos
leche - calostro
praderas



2.

Prevención

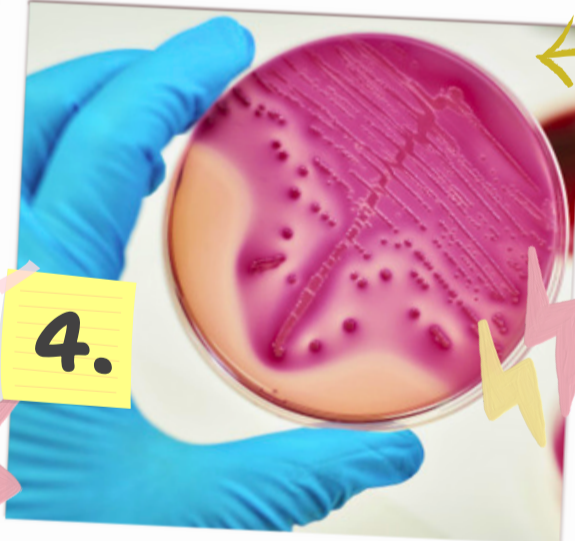Prácticas sanitarias
apartar terneros
salas de parto libre de estiércol



3.

Diagnóstico

Cultivo bacteriológico
prueba ELISA
PCR
Histopatología



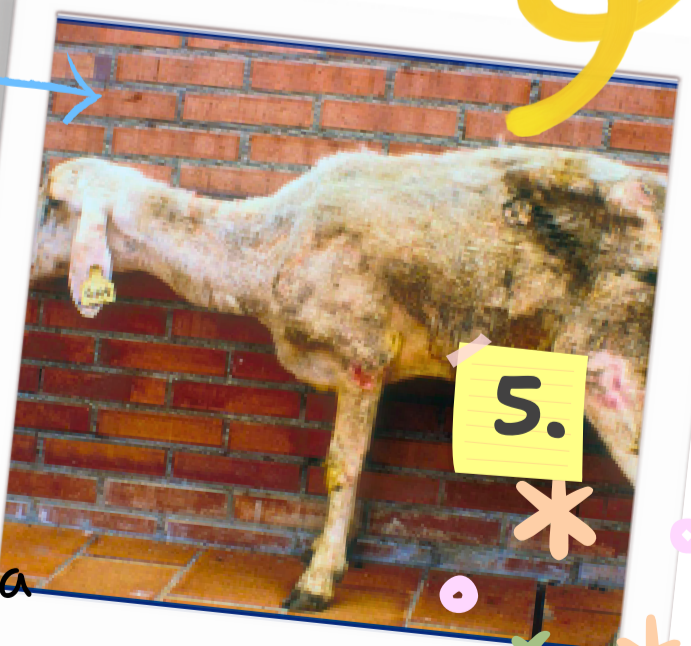4.

Signos clínicos

Diarrea
perdida de peso crónica
Heces sueltas

lesiones: engrosamiento de la mucosa intestinal

pigmentos naranja/ amarillento en la mucosa intestinal



5.

Bibliografía

Landeros-Sánchez, B., Gutiérrez-Pabello, J. A., Basulto, G. E. M., Renteria-Evangelista, T.

B., Díaz-Aparicio, E., & Hori-Oshima, S. (2016). Mycobacterium avium subsp.

paratuberculosis down-regulates mRNA expression of iron-induced macrophage

Ferroportin 1. *Veterinaria MéXico OA*, 3(1). <https://doi.org/10.21753/vmoa.3.1.361>

View of Mycobacterium avium subsp. paratuberculosis down-regulates mRNA expression of iron-induced macrophage Ferroportin I. (s. f.).

<https://veterinariamexico.fmvz.unam.mx/index.php/vet/article/view/361/425>